ION ILINESCU

TRATAT DE CLINICĂ ȘI PATOLOGIE MEDICALĂ

III

DIGESTIV – COLAGEN – REUMATISM METABOLISM – PATOLOGIE DIFICILĂ

EDITURA DIDACTICĂ ȘI PEDAGOGICĂ, R.A. – BUCUREȘTI, 1994

Scanned with OKEN Scanner

MINISTERUL ÎNVĂȚĂMÂNTULUI

Prof. dr. ION ILINESCU
Universitatea Craiova
Facultatea de Medicină

TRATAT DE CLINICĂ ȘI PATOLOGIE MEDICALĂ

VOL. III

Colaboratori :

Dr. ION GEORGESCU
Dr. I. ROGOVEANU
Dr. FLORIN BĂDULESCU
Dr. G. BOERU
Dr. SONIA DUMITRESCU
Dr. VIORELA ENĂCHESCU
Dr. V. PĂRVULESCU
Dr. A. SIMIONESCU
Dr. LIVIA SIMIONESCU
Dr. DANA TOMA
Dr. C. VERE

EDITURA DIDACTICĂ ȘI PEDAGOGICĂ, R.A. – BUCUREȘTI

Bogdan

Scanned with OKEN Scanner

ÎN MEMORIA PROF. DR. ION GOIA,
părintele semiologiei românești,
distins dascăl și mare clinician,

Studentul și elevul
prof. dr. ION ILINESCU

ISBN 973-30-2996-3

Redactor : dr. Mihaela Scarlat
Tehnoredactor : Dan Lupu
Coperta : Dumitru Șmalenic

Scanned with OKEN Scanner

CUVÂNT ÎNAINTE

Editura noastră, specializată în publicarea manualelor școlare, a cursurilor și tratatelor universitare, caută să satisfacă atât necesitățile de acoperire a disciplinelor din planurile de învățământ cât și ofertele de carte ale diverșilor dascăli și școli de învățământ și de cercetare.

Pe parcursul dezvoltării învățământului universitar, în multe orașe ale țării au apărut catedre și clinici noi, în diferite specialități medicale.

Editura noastră dorește să pună la îndemâna studenților experiența acumulată de cadrele didactice din centrele universitare de tradiție, respectând stilul, personalitatea și calitățile didactico-profesionale ale autorilor respectivi.

Această intenție se concretizează în publicarea unor lucrări cu autori din mai multe centre sau clinici universitare, sau a mai multor autori din aceeași catedră, care își valorifică experiența acumulată.

Lucrarea de față : „Tratat de clinică și patologie medicală" reflectă concepția medicală și didactică a catedrei de Medicină internă din cadrul Facultății de Medicină a Universității din Craiova și a coordonatorului ei. Unele idei sau expresii întâlnite în text și neutilizate în limbajul curent medical sunt menținute la insistențele autorului. Sperăm că va fi utilă atât studenților în medicină, cât și medicilor specialiști.

Editura Didactică și Pedagogică R.A.

Scanned with OKEN Scanner

PREFAȚĂ

Considerăm că în procesul de instruire al studenților, medicilor stagiari și secundari, medicina internă ocupă un loc important. În facultățile de medicină, clinica și patologia medicală se studiază în anii III, IV, V și VI, având un rol deosebit în ascuțirea spiritului de observație și în formarea gândirii medicale. Apreciem că semiologia și medicina internă sunt discipline fundamentale, care joacă un mare rol și în formarea medicilor care îmbrățișează diverse specialități medicale și chirurgicale.

Rolul integrativ și formator al medicinii interne în formarea clinicianului cu gândire medicală, contrastează la ora actuală cu tendința de fărâmițare prin perfecționarea în specialități secundare cum sunt : pneumologia hematologia, hepatogastroenterologia, cardiologia, nefrologia și reumatologia. Dezvoltarea tehnicii medicale și ultraspecializarea în diverse specialități nu vor știrbi însă din rolul jucat de medicina internă în formarea viitorului medic, nu vor micșora niciodată rolul ei în învățământul medical.

Acestea sunt motivele principale care ne-au determinat să redactăm acest tratat elementar de clinică și patologie medicală. Tratatul nostru are în vedere numai bolile frecvent întâlnite în practica medicală. Bolile rare și de excepție sunt menționate mai ales la diagnosticul diferențial. De aceea tratatul se adresează studenților medicinești, medicilor generaliști și medicilor secundari, specialiști și primari în specialitatea medicină internă.

În tratatul de față am abordat tratarea bolilor umane de pe poziția clinicianului care știe să consulte și să ajute bolnavul pe baza informațiilor oferite de anamneză, observația medicală zilnică și raționamentele de logică deductivă sau inductivă, necesare stabilirii diagnosticului.

Unele capitole tratează lecții integrative, de sinteză care oferă studentului și medicului informații date de anamneză, examen obiectiv și paraclinic (de pildă : bolnavul cu hepatosplenomegalie ; bolnavul cu dureri în membre ; bolnavul cu durere toracică, etc.). Astfel documentat și având viziune de ansamblu asupra patologiei clinice, medicul poate recunoaște suferința umană stabilind un tratament adecvat.

Am recurs la stilul didactic de prezentare a bolilor, aducând la zi (1988) problemele de etiopatogenie și tratament. De altfel este știut că noutățile etiopatogenice și terapeutice sunt revizuite și reconsiderate în permanență, noutățile apărând ca valabil recurente după 2—3 sau 5 ani de experiență la patul bolnavului. Acest fapt obligă medicul la un studiu permanent știind că medicul bun este student toată viața.

Fără îndoială că acest tratat, fiind conceput de un singur autor (pentru o concepție unitară), va prezenta și lipsuri și vom fi recunoscători celor care le vor semnala.

Scanned with OKEN Scanner

La redactarea unor capitole, a tabelelor sinoptice și iconografiei am fost ajutat de colaboratorii mei : dr. Viorela Enăchescu, dr. Viorel Pârvulescu, dr. Ion Rogoveanu, dr. George Boeru, dr. Dana Toma, dr. Aurelian Simionescu și dr. C. Vere. La redactarea capitolelor care tratează și probleme de chirurgie și oncologie au colaborat șefii de lucrări dr. Ion Georgescu și Fl. Bădulescu. La capitolul Boli de colagen a participat dr. Livia Simionescu, medic specialist și doctorand în dermato-venerologie. Pentru dactilografierea și redactilografierea textului mulțumim doamnelor Daniela Popa Matei și Elena Tender, dactilografe ale Catedrei de Medicină Internă de la Facultatea de Medicină din Craiova.

Exprimăm sincere mulțumiri și gratitudinea noastră Editurii Didactice și Pedagogice, d-lui director Constantin Floricel și redactor șef Corneliu Țurcașiu, pentru condițiile deosebite de redactare și tehnoredactare.

Scanned with OKEN Scanner

CUPRINS

CLINICA BOLILOR TUBULUI DIGESTIV

Bolnavul cu durere abdominală acută (prof. dr. Ion Ilinescu) 11
Informații oferite de anamneză și examenul obiectiv 11
Informații paraclinice 19
Clasificarea durerii abdominale acute 20
Peritonite chimice 21
Peritonite bacteriene 24
Durerea abdominală provocată de ruptura unui organ intraabdominal și hemoperitoneu 29
Durerea abdominală acută prin necroza ischemică a unui viscer . . 30
Bolnavul cu durere abdominală cronică (prof. dr. Ion Ilinescu, dr. Ion Georgescu 34
Dispepsia gastro-duodenală 34
Dispepsia hepato-biliară 36
Dispepsia intestinală 38
Dispepsia enterală 38
Dispepsia colonică 39
Sindromul recto-sigmoidian 44
Dispepsia pancreatică 45
Durerea abdominală de origine vasculară 45
Informații oferite de examenul obiectiv 48
Informații oferite de examenele paraclinice 58
Bolile esofagului (dr. Ion Georgescu, dr. Ion Rogoveanu) 63
Sindromul esofagian 63
Cancerul esofagian 64
Achalazia esofagiană 69
Hernia hiatală 72
Refluxul gastro-esofagian 76
Esofagitele 78
Tumori benigne ale esofagului 80
Esofagul iritabil (spasmul esofagian difuz) 80
Bolile stomacului (dr. Ion Georgescu, dr. Ion Rogoveanu) 83
Gastritele acute și cronice 83
Ulcerul gastro-duodenal 93
Stomacul operat 108
Cancerul gastric (prof. dr. Ion Ilinescu, dr. Ion Georgescu) 111
Bolile intestinului 120
HAP-ul abdominal (prof. dr. Ion Ilinescu) 120

Scanned with OKEN Scanner

Colonul iritabil 123
Cancerul de colon (dr. Florin Bădulescu, dr. Ion Georgescu) . . . 126
Cancerul ano-rectal 137
Enterita regională (prof. dr. Ion Ilinescu, dr. A. Simionescu) . . . 142
Rectocolita ulcero-hemoragică 148
Diverticuloza digestivă 155
Polipoza gastro-intestinală 161
Sindromul de maldigestie și malabsorbție (prof. dr. Ion Ilinescu, dr. C. Vere) 166
Megacolonul și dolicocolonul 175
Tumora carcinoidă 177

CLINICA BOLILOR HEPATICE

Bolnavul icteric (prof. dr. Ion Ilinescu, dr. Dana Toma) 179
Definirea și clasificarea icterelor 179
Metabolismul bilirubinei 180

Ictere cu predominența bilirubinei indirecte (BI) 184
Icterul hemolitic 184
Icterul Gilbert 184
Icterul fiziologic al nou-născutului 185
Icterul Crigler-Najjar 185
Icterul provocat de inductori enzimatici negativi 185

Ictere cu predominența bilirubinei directe (BD) (prof. dr. Ion Ilinescu, dr. Sonia Dumitrescu, dr. V. Pârvulescu) 186
Icterul Dubin-Johnson 186
Icterul Rottor 187
Colestaza familială benignă 187
Colestaza recurantă de sarcină 187
Colestaza medicamentoasă 187
Icterul hepato-celular 188
Icterul prin colestază intra- și extrahepatică 189

Bolnavul cu hepatomegalie (prof. dr. Ion Ilinescu, dr. Ion Rogoveanu) . . 192
Clasificarea hepatomegaliilor 192
Informații oferite de anamneză 193
Informații oferite de examenul obiectiv 193
Hipertensiunea portală 199
Informații paraclinice 202

Hepatite cronice (prof. dr. Ion Ilinescu, dr. V. Enăchescu) 209
Generalități 209
Hepatita cronică stabilizată 213
Hepatita cronică activă 214
Hepatita cronică etanolică 224

Ciroze hepatice (prof. dr. Ion Ilinescu) 228

Insuficiența hepatică acută și cronică 247

Cirozele biliare (dr. V. Pârvulescu) 260

Cancerul hepatic (prof. dr. Ion Ilinescu, dr. Ion Georgescu) 266

Tumorile hepatice benigne 278

Scanned with OKEN Scanner

PATOLOGIE BILIARĂ

Generalităţi (prof. dr. Ion Ilinescu) 281
Colecistul iritabil 284
Litiaza biliară 291
Colecistita acută 303
Colecistita cronică 308
Angiocolita acută 313
Cancerul veziculei biliare (dr. Florin Bădulescu, dr. Ion Georgescu) . . . 316
Cancerul căilor biliare extrahepatice 319

CLINICA BOLILOR PANCREATICE

Pancreatita acută (prof. dr. Ion Ilinescu) 322
Pancreatita cronică 332
Cancerul pancreatic (prof. dr. Ion Ilinescu, dr. Ion Georgescu, dr. Florin Bădulescu) 338
Fibroza chistică pancreatică 344

CLINICA BOLILOR DE COLAGEN

Generalităţi şi patogenie în bolile de colagen (prof. dr. Ion Ilinescu, dr. Livia Simionescu, dr. I. Rogoveanu) 347
Poliartrita reumatoidă 354
Lupusul eritematos diseminat 364
Sclerodermia 379
Dermatomiozita şi polimiozita 376
Poliarterita nodoasă 381
Spondilita anchilozantă 385

CLINICA BOLILOR REUMATISMALE

Bolnavul cu dureri în membre (dr. V. Pârvulescu, dr. Viorela Enăchescu, dr. G. Boeru) 392
Durerea nevralgică 392
Durerea vasculară 395
Durerea musculară (mialgia) 398
Durerea osteoarticulară 399
Nevralgiile spinale 401
Bolnavul cu dureri articulare (prof. dr. Ion Ilinescu, dr. G. Boeru, dr. C. Vere, dr. Dana Toma) 407
Generalităţi 407
Informaţii oferite de examenul obiectiv 410
Informaţii oferite de examene paraclinice 414
Reumatismul infecţios de focar 416
Reumatisme abarticulare 420
Periarterita scapulohumerală 420
Sindromul umăr-mână 424
Boala poliartrozică 427

Scanned with OKEN Scanner

BOLI DE NUTRIȚIE ȘI METABOLISM

Diabetul zaharat (prof. dr. Ion Ilinescu, dr. I. Rogoveanu) 433
Guta 449
Porfiriile 455
Hemocromatoza 469
Tulburările echilibrului ponderal 467
Obezitatea 467
Denutriția 479

PATOLOGIE DIFICILĂ

Bolnavul cu febră prelungită (prof. dr. Ion Ilinescu, dr. C. Vere, dr. A. Simionescu) 485
Informații oferite de anamneză, examenul obiectiv și examenele paraclinice 485
Fiziopatologia termogenezei și termolizei 487
Conduita diagnostică 489
Atitudinea terapeutică 496
Fenomenul paraneoplazic 497
Bolnavul cu pierdere de cunoștință (prof. dr. Ion Ilinescu, dr. G. Boeru, dr. Viorela Enăchescu, dr. Dana Toma, dr. V. Pârvulescu) 501
Lipotimia și sincopa 501
Bolnavul comatos 507
Clasificarea comelor 511
Come cerebrale (nervoase) 511
Come vasculare cerebrale 511
Come cerebrale nehemoragice 514
Come metabolice 516
Coma hepatică 516
Coma uremică 518
Comele diabetice 519
Come endocrine 521
Come toxiinfecțioase 523

CONSTANTE BIOLOGICE

Constante biologice (prof. dr. Ion Ilinescu și dr. Sonia Dumitrescu) . . . 526
Bibliografie selectivă 542

Scanned with OKEN Scanner

CLINICA BOLILOR TUBULUI DIGESTIV

BOLNAVUL CU DURERE ABDOMINALĂ ACUTĂ

Problemele de diagnostic și atitudine terapeutică pe care le ridică durerea acută abdominală sunt dificile și complexe. Durerea acută abdominală poate fi expresia unui *abdomen acut medical sau chirurgical* care pune în pericol viața bolnavului și constituie deci o *urgență medico-chirurgicală*. De precocitatea diagnosticului și a tratamentului adecvat depinde viitorul bolnavului. Diagnosticul este greu și necesită supravegherea atentă în prima jumătate de oră, deoarece durerea acută poate fi provocată de diferite suferințe, unele necesitând intervenție chirurgicală imediată, altele expectativă.

Printre *cauzele frecvente* amintim : *perforația unui organ cavitar, peritonitele secundare și primare, ocluzia intestinală, torsiunea unui organ cavitar,* etc. Problema importantă care se ridică este diferențierea unui *abdomen acut chirurgical de unul medical*. Numai prelucrarea judicioasă a informațiilor oferite de *anamneză,* examenul *obiectiv* al abdomenului și examenele *paraclinice* conduc la un diagnostic corect.

INFORMAȚII OFERITE DE ANAMNEZĂ ȘI EXAMENUL OBIECTIV

Interogatoriul ne dă posibilitatea să cunoaștem perfect semiologia durerii abdominale și trebuie să precizeze caracterele temporale ale durerii : *sediul și iradierea, intensitatea, fenomenele de însoțire, factorii declanșatori* și *factorii de ameliorare a durerii.*

Sediul și iradierea oferă relații cu privire la organul bolnav deoarece localizarea durerii corespunde, în general, poziției anatomo-topografice a viscerului afectat. Durerea poate fi localizată într-una din cele nouă zone topografice arhicunoscute ale abdomenului.

Durerea abdominală poate fi *localizată* sau *difuză*. Trebuie stabilit punctul de plecare al durerii, întrucât durerea localizată poate deveni cu timpul difuză, motiv care poate duce la întârzierea diagnosticului. Spre exemplu, durerea din *ulcerul perforat* este localizată în epigastru și iradiază în spate, în flancuri sau periombilical ; durerea din *colica biliară* este localizată în hipocondrul drept și iradiază în scapulă sau umărul drept ; durerile din *colica renală* au punct de plecare din lombă și iradiază anterior spre flanc și organele genitale externe ; durerea din *ileus* sau din *colica enteralgică* este situată periombilical și iradiază în hipogastru și flancuri.

Scanned with OKEN Scanner

Intensitarea durerii. După modul de debut și gradul de intensitate deosebim : *durerea colicativă* și *junghiul abdominal*.

a. *Durerea colicativă* se întâlnește în colica biliară, pancreatică, gastrică, intestinală, apendiculară, renală, tuboovariană și din crizele hemolitice. Semiologic, este vorba de durere vie, puternică, descrisă de bolnav sub formă de crampă, torsiune, sfâșiere. Atinge rapid și mai rar în mod treptat maximum de intensitate. Poate fi continuă, cu durata de minute sau ore, sau intermitentă, repetându-se la intervale scurte ca în ocluzia intestinală.

b. *Junghiul abdominal* este o durere localizată, descrisă de bolnav ca o lovitură de pumnal sau de cuțit. Se întâlnește în ulcerul perforat, sarcina tubară ruptă, torsiunea de chist ovarian. Poate avea și cauză vasculară în infarctul și tromboza mezenterică sau în pancreatita acută determinată de necroza enzimatică.

Durerile *abdominale difuze* sunt dureri vii, uneori șocante însoțite de reacții vegetative, traduse prin transpirații profuze, senzație de leșin și tahicardie.

Fenomenele de însoțire. Durerea acută abdominală poate fi însoțită de *tulburări dispeptice, tulburări de tranzit, tulburări de micțiune, fenomene cardiovasculare* și *manifestări generale*.

1. **Tulburările dispeptice** cuprind grețurile, vărsăturile, sughițurile. Grețurile și vărsăturile alimentare și/sau biliare sunt necaracteristice putând fi întâlnite în orice abdomen acut.

Vărsăturile incoercibile pledează pentru o colică pancreatică sau biliară sau ocluzie înaltă. Uneori în colica biliară și pancreatică devin inutile traduse numai prin eforturi chinuitoare de vomă. *Vărsăturile fecaloide* cu apariția precoce sau tardivă, în funcție de sediul obstacolului, pledează pentru ocluzia intestinală. În cea înaltă se înțelege că apar precoce.

Sughițul este un spasm frenoglotic, semn de iritație peritoneală și se poate întâlni în peritonite primare și secundare, în sarcina extrauterină ruptă, datorită iritației peritoneului diafragmatic, inervat de frenic, cu suc gastric sau sânge.

2. **Tulburările de tranzit** pot fi *obiectivizate* prin *accelerarea sau oprirea tranzitului intestinal*.

a. *Accelerarea tranzitului* apare în toxiinfecțiile alimentare provocate de infecția cu stafilococ, salmonelle sau shigelle, caracterizate prin colici intestinale cu scaune diareice moi, apoase, de culoare verzuie. În dizenterie, în purpura vasculară cu debut abdominal, bolnavul prezintă scaune diareice cu sânge. Durerile din infarctul mezenteric sunt caracterizate prin colici și tenesme rectale însoțite de scaune moi sanghinolente și urmate de stare de șoc.

b. *Oprirea tranzitului* intestinal pentru materii fecale și gaze apare în ocluzia intestinală, peritonite, în ileusul paralitic care poate însoți marile colici abdominale. Medicul trebuie să aibă în vedere că în ocluziile intestinale înalte, bolnavul mai poate avea scaun din partea inferioară a intestinului gros deoarece undele peristaltice declanșează, în acest caz, un reflex de defecație.

c. *Criza subocluzivă* din sindromul König sau sindromul de luptă intestinală, se caracterizează prin dureri vii colicative cu localizare fixă și orar destul de regulat. Durerea colicativă sub formă de crampe, apare

Scanned with OKEN Scanner

tardiv la 4—6 ore după mese, în momentul când chimul intestinal trece prin zona stenozată. Din momentul trecerii chimului, apar „ghiorăituri" și durerea încetează brusc. De multe ori crampele sunt urmate de evacuarea gazelor și a scaunului.

La examenul fizic se constată, în timpul colicii, apariția unei bombări localizate dată de dilatația ansei din amonte de obstacol. La palpare avem senzația unei formațiuni elastice, hipersonoră la percuție. Alteori durerea este însoțită de apariția unor mișcări ondulatorii pe peretele abdominal determinate de contracțiile peristaltice ale anselor situate în amonte de obstacol. Ondulațiile pot fi provocate și de aplicarea unor „*bobârnace*" pe peretele abdominal.

Durerea colicativă, bombarea sub formă de caltaboș, ondulațiile peristaltice și „*ghiorăiturile*" conturează *sindromul König.*

Subocluzia are drept cauză *obstrucția* parțială a unui segment de intestin subțire sau gros. Cauzele obstrucției sunt multiple. Astfel subocluzia înaltă este provocată de un polip, un cancer stenozant, de o bridă sau de o hernie strangulată. Subocluzia joasă interesează colonul și este determinată de o bridă sau un cancer colosigmoidian stenozant sau polipoză.

d. **Criza ocluzivă** este consecința unei *obstrucții complete* a unui segment de intestin subțire sau gros și generată de aceleași boli menționate la cauzele subocluziei. Menționăm că la baza volvulusului și invaginației stă un polip sau un cancer colosigmoidian.

Pe plan clinic realizează tabloul unui abdomen acut medico-chirurgical tradus prin patru simptome mari : durere, oprirea tranzitului intestinal, meteorism și mișcări peristaltice sau prin tumora descrisă de **Von Wahl.**

În ocluzia înaltă durerea se instalează brusc sub formă de colici enterale periombilicale care se succed regulat la 3—5 minute. În scurt timp colicile sunt urmate de vărsături alimentare și bilioase urmate de vărsături fecaloide. Oprirea tranzitului, a gazelor și scaunului nu este obligatorie deoarece colonul poate fi evacuat în urma unui reflex gastrocolic declanșat de durere și mișcările peristaltice. Trebuie deci reținut că în ocluzia înaltă intestinul proximal se evacuează pe cale bucală iar cel distal prin emisie de gaze și scaun.

Dacă intervenția chirurgicală întârzie peste 3—4 ore starea generală a bolnavului se alterează prin deshidratare, colaps și retenție azotată.

În ocluzia joasă colicile enterale sunt urmate imediat de oprirea tranzitului, iar vărsăturile și balonarea apar tardiv, după 3—4 ore, moment în care starea bolnavului se prăbușește brusc.

La examenul fizic, în ambele situații, descoperim un abdomen balonat, meteorizat difuz, hipersonor la percuție. La auscultație se percep zgomote hidroaerice. La bolnavii cu perete abdominal slab pot fi observate *mișcările peristaltice* care sunt *declanșate și de „bobârnace".* La palpare se descoperă semnul lui *Von Wahl,* adică o formație *tumorală, hipersonoră* comparată plastic cu un „caltaboș". La obezi, meteorismul, timpanismul și mișcările peristaltice sunt mai greu de evidențiat, în schimb la auscultație se percep numeroase garguismente.

3. *Tulburările de micțiune, diureză* și *culoare a urinii* pot orienta de asemenea către diagnostic. Astfel, în colica renală, durerea iradiază în flancul abdominal și se însoțește de disurie, polakiurie și modificări ale culorii urinii care poate fi *tulbure, hematurică sau hipercromă.*

Scanned with OKEN Scanner

Oligoanuria se întâlnește în colica renală, dar poate fi și un semn grav în șocul peritoneal. O colică abdominală febrilă, însoțită de icter și de urini închise la culoare (ca vinul roșu sau ca pepsi cola) trebuie să ne orienteze către o criză de anemie hemolitică. De asemenea, cazul unei colici abdominale, de orice tip, însoțită de urini clare la emisie care se colorează în brun negricios după expunere la lumină, trebuie să ne impună diagnosticul de porfirie cronică intermitentă.

4. *Fenomenele cardio-vasculare* sunt reprezentate de tahicardie și hipotensiune arterială, care merg până la colaps sau la tabloul șocului hipovolemic instalat precoce sau tardiv. Acestea se pot întâlni în ocluziile intestinale, în porfirie sau în stadiul înaintat al unei peritonite ori pancreatite acute.

5. *Manifestările generale* reprezentate de o stare febrilă cu frison, febră, stare generală alterată, pledează pentru o apendicită acută, colecistită acută, abces subfrenic, abces paracolic, ori abces hepatic.

Șocul peritoneal caracterizat prin facies hipocratic, tegumente palide teroase, transpirații reci, extremități cianotice, pledează pentru o peritonită generalizată cu stare septică.

Factorii declanșatori ai durerii pot fi reprezentați de alimente, băuturi ori medicamente :

— *mesele copioase,* grase, cu prăjeli, prăjituri cu frișcă, stropite cu multe băuturi alcoolice, joacă rol în declanșarea de colici biliare sau a unei colici pancreatice sau chiar a unei indigestii banale ;

— *alimentele alergizante :* lapte, pește, ouă, mure, fragi sunt factori declanșatori în abdomenul acut alergic ;

— *alimentele alterate :* conserve, ouă de rață, înghețată, prăjituri cu frișcă, explică colica enteralgică dintr-o toxiinfecție alimentară cu stafilococi, toxine botulinice ;

— *consumul de alcool* are rol declanșator în colica pancreatică ; în particular țuica de „căzănel" (pregătită în recipiente lucrate din aliaj de plumb) este factor declanșator al colicii saturnine ;

— *folosirea unor medicamente* cum sunt *antiinflamatoarele nesteroidice și steroidice* sunt factorii declanșatori ai unei perforații la un vechi ulceros gastro-duodenal.

Factorii de ameliorare ai durerii abdominale acute. În marile colici, care realizează tabloul unui abdomen acut, durerea poate fi influențată de anumite *poziții antalgice.* Astfel, în ulcerul perforat bolnavul *stă ghemuit cu pântecele supt,* sau intră în cabinet gemând aplecat, apăsând cu pumnul epigastrul. În peritonite bolnavul stă în *decubit dorsal,* cu coapsele ușor flectate pentru a-și *relaxa cât de cât musculatura abdominală contractată* și calma durerea cauzată de *iritația peritoneală.* În colica renală și biliară bolnavul poate lua cele mai bizare poziții.

Antispasticele, Algocalminul, ca și aplicațiile de căldură sau gheață, pot ameliora momentan o durere colicativă.

Antecedentele. Trecutul patologic al bolnavului *orientează* către *etiologia* abdomenului acut. Astfel *trecutul ulceros* sau *biliar* poate presupune o perforație ulceroasă sau o colecistită acută ; *trecutul renal,* cu colici renale în antecedente trezește bănuiala unei litiaze renale ; *trecutul genital* (metrite, metroanexite) poate pleda pentru o torsiune de chist ovarian sau ruptură de chist ovarian, iar în situația absenței menstruației nu trebuie neglijat avortul spontan, provocat, sau sarcina tubară ruptă. *Trecutul chirurgical* al unor bolnavi, cu una sau mai multe

Scanned with OKEN Scanner

intervenții chirurgicale și cicatrice pe abdomen, poate explica o *ocluzie intestinală* prin formarea de bride aderențiale sau o cauză rară a *HAP-ului abdominal*, cum este porfiria. În cazul unui bolnav cu trecut alergic (urticarie, edem Quinche, diaree mucoasă) trebuie să ne gândim și la o colică abdominală alergică, după cum *trecutul endocrin, pigmentația* și *tuberculoza* în antecedente trebuie să ne orienteze către colica din *criza addisoniană*.

Examenul obiectiv

Informațiile furnizate de examenul obiectiv oferă date importante, *uneori capitale*, pentru *diagnosticul de abdomen acut*. În contextul examenului general trebuie să se aprecieze prin inspecție, palpare, percuție, auscultație, *starea peretelui abdominal, starea marilor viscere abdominale : ficat, splină, rinichi, starea organelor vitale : cord și plămâni și starea generală a bolnavului*.

Prin inspecția și palparea blândă a abdomenului se va cerceta : *volumul abdomenului, mobilitatea abdomenului* cu *respirația, culoarea tegumentelor, semnele de iritație peritoneală, starea orificiilor herniere, starea viscerelor abdominale*.

1. **Volumul abdomenului.** Abdomenul poate fi escavat, retractat, imobil cu respirația din cauza *contracturii localizate* sau *generalizate* așa cum întâlnim în *ulcerul perforat* sau în *peritonitele acute*. Abdomenul poate fi *meteorizat* și sensibil difuz în *pancreatita acută, ileusul paralitic, peritonitele acute și ocluzia intestinală*.

2. **Mobilitatea abdomenului.** În ceea ce privește *mobilitatea abdomenului, acesta nu participă la mișcările respiratorii* din cauza *iritației peritoneale* întâlnită în perforația de organe cavitare. Tot la inspecția abdomenului putem observa *ondulațiile peristaltice* în *ocluzia intestinală* cu sindromul de luptă *descris de König*.

3. **Culoarea tegumentelor abdominale.** Astfel în pancreatita acută se observă apariția unor pete cianotice, marmorate dispuse periombilical. Acest aspect pestriț, de pete violacee și pete alb cerate se constată intraoperator la nivelul peritoneului, pe marele și micul epiploon.

4. **Semnele de iritație peritoneală** sunt în număr de trei : hiperestezia cutanată, apărarea și contractura musculară.

a. *Hiperestezia cutanată* este o senzație dureroasă, neplăcută, provocată de *trecerea ușoară* a degetelor sau unghiilor peste zonele topografice ale peretelui abdominal iritat peritoneal.

b. *Apărarea musculară* este o *contractură dureroasă, limitată sau generalizată* a *musculaturii abdominale*, provocată de *palparea ușoară, moderată* a *peretelui abdominal*. Se întâlnește în *apendicita acută, colecistita acută*. Uneori este provocată de o sensibilitate vie a zonei palpate *fără să existe iritația peritoneală* : cazul falsei apărări din *infarctul mezenteric* care are inervație vegetativă, când bolnavul se apără din cauza *durerii puternice*. În *blocul apendicular, blocul vezicular, abcesul paracolic drept*, apare o zonă sensibilă, împăstată, delimitată care nu trebuie confundată cu apărarea sau contractura. Nu trebuie omis faptul că în *apendicita acută retrocecală, apărarea musculară* trebuie căutată în *regiunea lombară unde musculatura* și *peritoneul sunt inervate de nervul ileogenital*.

c. *Contractura musculară* sau rigiditatea musculară este *spontană, permanentă* și *dureroasă, provocată* de un reflex *peritoneo-parietal*. Cum

Scanned with OKEN Scanner

se explică? Peritoneul parietal este inervat ca și mușchii peretelui abdominal de ultimii *nervi intercostali, nervii iliohipogastrici și ilioinghinali.* Iritația peritoneului cu *acid clorhidric, bilă sau puroi,* declanșează reflex *contractura musculară abdominală.* Este sugestiv și demn de reținut *aforismul lui Moynihan* (chirurg anglo-saxon) care a spus că *„mușchiul contractat nu părăsește nici-un moment postul de veghe".* Contractura este comparabilă *cu santinela în post. Contractura* dată de iritația peritoneului parietal *este localizată* sau *generalizată* și poate fi verificată și prin *tușeul rectal* sau *vaginal,* care este dureros provocând *„țipătul Douglas-ului".* În *faza hipocratică* a peritonitei din perforația gastro-duodenală sau din inflamația viscerelor cavitare, *dispare apărarea și contractura musculară.* În acest sens este clasic *abdomenul de lemn* din perforația ulcerului gastro-duodenal.

5. **Starea punctelor herniare.** Punctele herniare care trebuiesc căutate în durerea abdominală acută sunt punctele *herniare inghinale, femurale, punctul ombilical* și *epigastric.* Acest control ne permite să surprindem în timp util chirurgical hernia încarcerată.

6. **Starea viscerelor abdominale** poate fi *apreciată printr-o palpare blândă,* putând descoperi astfel prezența unei *formațiuni solide, sensibilă,* care poate fi un *chist de ovar* sau *epiploon torsionat, splină torsionată sau ruptă,* sau *o formațiune elastică în tensiune,* situată în hipogastru care este *globul vezical* din *retenția acută de urină.* Nu trebuie neglijate *percuția* și *auscultația* abdomenului. *Hipersonoritatea în aria matității hepatice* sau altfel spus, *dispariția acesteia,* semnează pentru un *pneumoperitoneu,* mai ales pe un *abdomen contractat.* Acest semn pe un *abdomen bombat, meteorizat,* nu are valoare datorită *distensiei unghiului colic drept.* Auscultația evidențiază forfota abdominală *(„ghiorăiturile", „borborismele"), abdomenul plin de zgomote,* care se *percep* în ocluzia *intestinală* trădând *sindromul de luptă* descris de König. *Liniștea abdominală* tradusă prin *absența zgomotelor* abdominale apare în *peritonitele acute și în ileus paralitic.*

Starea organelor vitale, *plămân, cord, rinichi* este foarte importantă de stabilit prin examen clinic amănunțit. Ne interesează *respirația, pulsul, tensiunea arterială, diureza* și *starea de conștiență* (facies supt transpirat, cu ochi înfundați, pomeți și mentonul proeminenți, bula lui Bichat dispărută, privire anxioasă) *comportament* și orientare în spațiu. Astfel bolnavul poate fi dispneic, palid cu facies peritoneal, puls filiform și hipotensiune în șoc *peritoneal.* În alte situații cum ar fi sarcina extrauterină ruptă sau ruptura de chist ovarian apar semnele șocului hipovolemic. În *infarctul mezenteric* este prezentă *starea de șoc.* În *stadiul înaintat* al unui abdomen acut chirurgical apar și *fenomene nervoase* : bolnavul este *dezorientat, obnubilat.*

Tușeul rectal sau vaginal, cu sau fără *puncția fundului de sac Douglas* nu trebuie uitate deoarece sunt elemente obligatorii ale examenului obiectiv. Acestea decelează semnele de *iritație peritoneală,* fundul de sac Douglas fiind sensibil în peritonite. De asemenea, se pot decela prin aceste manevre *tumorile din micul bazin* (chist de ovar torsionat, *sarcină tubară* ruptă, un *cancer de rect* ulcerat și perforat). Puncția acestui fund de sac poate evidenția *puroiul* prezent în *peritonită* sau *sângele* prezent în *hemoragiile intraabdominale* (sarcina tubară ruptă, ruptura de folicul ovarian).

Scanned with OKEN Scanner

Tabel sinoptic nr. 1

Bolnavul cu durere abdominală acută : tablou clinic, semne subiective și obiective

DUREREA ABDOMINALĂ ACUTĂ (D.A.A.)

INFORMAȚII SUBIECTIVE

- Anamneza trebuie să precizeze caracterele temporale ale D.A.A. : sediul, iradierea, caracterul și intensitatea, simptome de însoțire, factori declanșatori și factori care calmează durerea
  — realizează tabloul de abdomen acut medical sau chirurgical.
- Durerea colicativă sub formă de crampă, arsuri, torsiune, sfâșiere, localizată într-o zonă topografică a peretelui abdominal.
  — debut brusc și atinge rapid sau progresiv maximum de intensitate.
  — este cauzată de colici biliare, pancreatice, intestinale (enterale), renale, apendiculare, tuboovariene, sau criză hemolitică sau de ocluzie a vaselor mezenterice.
  — are caracter continuu sau intermitent, repetată la intervale scurte în ocluzia intestinală.
- Durerea abdominală difuză cu caracter de crampă, arsură care pornește dintr-o zonă sau punct dureros și iradiază difuz, poate fi însoțită de reacții vegetative, traduse prin transpirații, lețin, ameteli, greață și tahicardie.
  — se întâlnește în marile colici, torsiuni de organe, crize vasculare, mezenterice.
- Factori declanșatori ai D.A.A.
  — abuzuri alimentare (mese copioase cu prăjeli, sosuri, grăsimi și maioneză).
  — alcoolul declanșează colici biliare, pancreatice și colici saturnine (țuica de căzănel).
- Factori care calmează durerea și medicamentele interzise în D.A.A. :
  — poziția antalgică, prisnițul rece sau cald alcoolizat ;
  — nu se folosesc calmante sau antibiotice dacă nu există un diagnostic etiologic.

INFORMAȚII SUBIECTIVE

- Simptome de însoțire :
  — grețuri și vărsături alimentare, biliare, sangvinolente sau fecaloide ;
  — au caracter incoercibil în pancreatita acută, litiaza biliară, ocluzia intestinală înaltă ;
  — au caracter sangvinolent în gastrita acută erozivă, pancreatita acută ;
  — sunt fecaloide în ocluzia intestinală înaltă.
- Sughițul este un spasm frenologic cu caracter intermitent sau paroxistic ;
  — întâlnit în perforația gastrică, sarcina extrauterină ruptă, peritonita.
- Tulburările de tranzit sunt obiectivate prin accelerarea sau oprirea tranzitului ;
  — diareea cu deschidratare apare în enterocolite acute (toxiinfecții alimentare) ;
  — oprirea tranzitului pentru materii fecale și gaze apare în ocluzia intestinală, peritonite și în ileonul paralitic secundar marilor colici abdominale ;
  — criza subocluzivă și ocluzia se traduc prin dureri colicative însoțite de „ghiorăituri" și apariția undelor peristaltice.
- Tulburări de diureză și culoarea urinei :
  — oligoanuria însoțită de retenție de azot se întâlnește în abdomenul acut chirurgical din peritonite ;
  — în crizele hemolitice durerile colicative de tip biliar, renal sau intestinal pot fi însoțite de urini colorate ca pepsi-cola.
- Fenomene cardiovasculare :
  — tahicardia, hipotensiunea, colapsul se întâlnesc în pancreatite acute, peritonite secundare, crizele vasculare mezenterice și în crizele porfirinice ;
  — șocul peritoneal — tradus prin alterarea stării generale, transpirații, extremități reci cianotice, tegumente palide, teroase și față suptă, hipocratică, pledează pentru o peritonită secundară, colecistită acută gangrenoasă, pancreatită acută sau apendicită gangrenoasă.

Scanned with OKEN Scanner

Tabel sinoptic nr. 2

Bolnavul cu durere abdominală acută : tablou clinic, informații obiective și paraclinice

DUREREA ABDOMINALĂ ACUTĂ

INFORMAȚII OBIECTIVE

- Aspectul general al bolnavului :
  — stare generală mulțumitoare sau gravă toxicoseptică ;
  — facies hipocratic în stadiul înaintat al peritonitelor ;
- Inspecția abdomenului (tegumente, mișcările respiratorii, iritația peritoneală) :
  — pete marmorate, violacee periombilical în pancreatita acută ;
  — abdomen retractat, imobil cu respirația din cauza iritației peritoneale ;
  — semne de iritație peritoneală : hiperestezie, apărare sau contractură musculară (semnul Moynihan prezent) ;
  — abdomen balonat, meteorizat, animat de mișcări peristaltice și borborisme (ghiorăituri) ;
  — semnul descris de König și Von Wahl prezente.
- Controlul punctelor herniare : inghinal, femural, epigastric sau ombilical, pentru decelarea unei hernii.
- Starea viscerelor abdominale va preciza :
  — volumul hepatic și splenic ;
  — prezența de tumori solide : chist de ovar, chist mezenteric, epiploon torsionat, splină ruptă sau torsionată ;
  — globul vezical suprapubian ;
  — timpanism abdominal în meteorism ;
  — dispariția matității prehepatice în ulcerul perforat sau în meteorismul accentuat.
- Tușeul rectal și vaginal cu sau fără puncția Douglasului descoperă : chist de ovar torsionat, sarcină extrauterină ruptă, cancer de rect sau sigmă.
- Starea organelor vitale oferă informații prețioase :
  — Pulmon : respirație de tip costal superior, dispare respirația de tip abdominal sau prezintă matitate la baza plămânului (pancreatita acută).
- Cord : tahicardie, puls filiform, hipotensiune în caz de șoc peritoneal.
- Renal : retenție de azot în cazul deshidratării, hipotensiunii și apariției șocului peritoneal.

INFORMAȚII PARACLINICE

- Se apelează la cele mai simple, rapide, utile și inofensive explorări.
- Hemoleucograma descoperă : leucocitoză cu neutrofilie în peritonite acute secundare ; anemie ;
  — hematocrit scăzut în caz de hemoragie intraperitoneală, sarcină ruptă, splină ruptă, hemangiom hepatic rupt ;
  — în criza hemolitică — B.I. crescută, hemoglobinurie, anemie, sideremie crescută.
- Ionograma serică și urinară la bolnavii deshidratați.
- Enzime cu valori crescute : transaminaze, amilaze, lipaze în pancreatita acută.
- Coproporfirine crescute în colica saturnină, în porfirii, când urina expusă la lumină devine roșie.
- Puncția Douglasului : lichid peritoneal hemoragic, seros, seropurulent ;
  — se analizează citologic și prin însămânțare pe medii de cultură microbiană.
- Radiografia hepato-diafragmatică abdominală și renovezicală descoperă :
  — pneumoperitoneu în ulcerul perforat, imagini cu cuiburi de rândunică în ocluzie ;
  — calculi radioopaci în calice, bazinet, în vezica biliară în caz de calculi renali și veziculari.
- Ecografia este superioară examenului radiologic deoarece este rapidă, inofensivă și descoperă atât calculi radioopaci cât și radiotransparenți :
  — stabilește volumul hepatosplenic ;
  — descoperă formațiuni tumorale în abdomen și Douglas ;
  — ecografia cu sondă vaginală descoperă sarcina extrauterină, ruptură, chistul de ovar hemoragic ;
  — ecografia cu sondă rectală descoperă tumorile rectosigmoidiene.

Scanned with OKEN Scanner

INFORMAȚII PARACLINICE

Investigațiile paraclinice pot preciza sau confirma diagnosticul clinic. În fața unui bolnav cu abdomen acut medical sau chirurgical se recurge la cele *mai simple, mai rapide* și *mai utile* metode paraclinice de investigație.

1.a. *Hemoleucograma* este orientativă. Astfel *leucograma* arată *leucocitoză cu neutrofilie* în peritonite, pancreatita acută, apendicita acută, colecistită acută. *Leucocitoza cu eozinofilie* apare în abdomenul medical acut alergic.

b. *Hemoglobina, hematocritul* și reticulocitele sunt necesare de determinat în situația în care există *semne de șoc hemoragic : paliditate, hipotensiune, puls slab, filiform.* De asemenea sunt utile în cazul unei colici abdominale *febrile cu icter și urini de culoare asemănătoare* cu „Pepsi Cola". Hemoglobina și hematocritul sunt scăzute în *sarcina tubară ruptă, ruptura de folicul ovarian* care pot genera *hemoragie intraabdominală.*

c. *Hemoglobina și hematiile* sunt scăzute iar *bilirubina indirectă* crescută în *criza de anemie hemolitică.*

d. *Hematocritul și ionograma* serică, urinară sunt necesare la bolnavii cu vărsături, diaree și deshidratare provocate de *pancreatita acută,* în *ocluzia intestinală, enterocolită acută.*

2. *Ureea sangvină* este crescută la bolnavii cu șoc peritoneal sau hemoragic, stări care datorită *colapsului* duc la *scăderea filtrării renale* și *implicit la retenția de azot.*

3. *Transaminazele și amilazemia* vor fi cerute obligatoriu la o *colică biliară prelungită* și la o *colică pancreatică.*

4. *Coproporfirinuria* este necesară în *colica saturnină* iar dozarea *acidului aminolevulinic, porfobilinogenul în urină, proto-* și *coproporfirinele în fecale,* în porfiria intermitentă și porfiria variegata.

5. *Lipemia* crescută și *serul lactescent* dau relații în *hiperlipemia esențială* în tabloul căreia pot apare semnele *abdomenului acut medical* sau pseudochirurgical (vezi HAP-ul abdominal).

6. *Puncția fundului de sac Douglas* poate permite *analiza citologică și bacteriologică* a lichidului peritoneal seros, serohemoragic sau purulent. *Citologia* arată *prezența neutrofilelor* iar bacteriologia evidențiază germenul microbian și orientează tratamentul antibiotic în funcție de agentul patogen izolat.

Examenul radiologic este un ajutor prețios în diagnosticul abdomenului și se efectuează diferențiat după împrejurări :

1. *Radiografia hepatodiafragmatică* de hipocondru drept arată *poziția diafragmului* în caz de abces subfrenic, *prezența pneumoperitoneului* în caz de ulcer gastro-duodenal perforat sau un calcul radioopac în colica biliară sau renală.

2. *Radiografia abdominală pe gol* evidențiază *nivele hidroaerice* în „cuiburi de rândunică" sau „tuburi de orgă" în ocluzia intestinală.

3. *Radiografia renovezicală pe gol* dă relații asupra volumului rinichilor și prezența unui eventual *calcul radioopac* în calice, *bazinet sau ureterul lombar.* Tot pe radiografia renovezicală pe gol se pot evidenția *calcificări în suprarenale,* în colica abdominală din boala Addison. Pen-

Scanned with OKEN Scanner

tru diferențierea de un calcul biliar se practică *radiografia de profil* care arată *calculi renali* situați pe coloana vertebrală, iar *cei biliari* anterior de coloană.

Ecografia arată prezența unui *calcul opac* sau radiotransparent în calice sau bazinet iar în caz de *calcul mobilizat* în ureter, arată semne indirecte traduse prin *dilatația semnificativă* a calicelor și bazinetului. În *colica biliară* descoperă *calculi biliari veziculari* sau migrați în coledoc, care apar dilatat.

CLASIFICAREA DURERII ACUTE ABDOMINALE

După criterii anatomopatologice și etiopatogenice durerea acută abdominală are mai multe origini :

1. *Durerea viscerală* dată de suferința organelor viscerale abdominale : *stomac, colecist, intestin, uter, trompe, ovare, rinichi, căi urinare și pancreas ; durere cu sau fără iritație peritoneală.*

2. *Durerea abdominală din afecțiuni extraabdominale* ca boala *Addison, diabet zaharat, boli de colagen, boli metabolice, idiopatice și intoxicația cu plumb* cuprinse în acronimul „*HAP abdominal*“ detaliat în capitolele următoare ;

3. *Durerea de origine parietală* provocată de *suferințe ale musculaturii peretelui abdominal,* cum sunt *mialgiile din pleurodinie* (vezi vol. I).

4. *Durerea reflectată* în cazul unor *afecțiuni pulmonare, cardiace, neurovertebrale* care produc o durere cu iradiere în abdomen (vezi vol. I). Această *clasificare* are un *scop didactic* și *practic* pentru o mai ușoară orientare a medicului generalist în diagnosticul pozitiv.

5. *Durerea vasculară* din infarctul și tromboza mezenterică și angorul abdominal (vezi pag. 32).

Durerea viscerală. *Fiziopatologic* durerea viscerală poate fi provocată prin patru mecanisme :

a. *Durerea* provocată prin *iritație chimică* sau *bacteriană* a peritoneului parietal. Clinic durerea este însoțită de tabloul iritației peritoneale din *perforația organelor cavitare* sau *inflamația peritoneului ;*

b. *Durerea* produsă prin *ruperea spontană* a unor organe *parenchimatoase sau anevrismelor vasculare, ruptura de folicul ovarian,* de *sarcină tubară,* de *splină* sau *ruptura unui anevrism de arteră hepatică, splenică sau de aortă.* Clinic este vorba de durerea abdominală însoțită de semnele *șocului hipovolemic* și *anemiei acute.*

c. *Durerea* produsă prin *necroza enzimatică* sau *ischemică* a unui organ abdominal, întâlnită în *pancreatita acută, infarctul* și *tromboza mezenterică* ori de *ocluzia intestinală* prin strangularea și *torsiunea pediculului vascular.* Clinic realizează *drame abdominale cu fenomene de deshidratare* și *șoc hemodinamic.*

d. *Durerea* provocată prin *contracția și/sau distensia* organelor cavitare sau canalelor de excreție și eliminare : *stomac, căi biliare, căi urinare, intestinul subțire și intestinul gros. Clinic realizează tabloul marilor colici abdominale* (biliare, renale, intestinale, gastrice, tuboovariene).

Scanned with OKEN Scanner

PERITONITE CHIMICE

Definiție

Peritonitele chimice sunt inflamații acute ale seroasei peritoneale realizate de prezența unor sucuri digestive. Aceste sucuri sunt relativ sterile și se pot clasifica după pH în *sucuri acide* (suc gastric) sau *alcaline (bilă, suc pancreatic* și *chim intestinal).* Chimul intestinal și materiile fecale sunt *infectate cu diverse bacterii.*

Anatomopatologie

Aceste peritonite chimice sunt provocate de perforarea unui *ulcer gastro-duodenal,* de *microperforații* ale *veziculei biliare,* de o *pancreatită acută* sau de o *perforație intestinală.*

Macroscopic seroasa peritoneală are luciul pierdut și este acoperită pe alocuri de fibrină. Țesutul subseros este congestionat și infiltrat cu neutrofile și polinucleare, elemente celulare ale apărării nespecifice decelată microscopic. În cavitatea peritoneală printre ansele intestinale și în fundul de sac Douglas se găsesc suc gastric, puroi sau, în cazul perforației intestinale, materii fecale.

În cazul *coleperitoneului* seroasa peritoneală din zona hepatică și capsula Glisson are o culoare verzuie datorită impregănii cu bilă.

Tablou clinic

Aceste peritonite îmbracă tablouri diferite în funcție de organul perforat. *Evoluția* peritonitelor este gravă spre *șoc peritoneal* și *moarte* dacă nu se intervine chirurgical în timp util.

ULCERUL GASTRIC SAU DUODENAL PERFORAT

Perforația gastrică reprezintă o *complicație acută* a ulcerului gastro-duodenal și generează prin scurgerea în cavitatea peritoneală a acidului clorhidric o peritonită chimică. Ea poate fi urmată de o *peritonită septică,* care duce la *moartea bolnavului,* dacă nu se intervine la timp.

Anatomie patologică

Perforația ulcerului gastric sau duodenal se produce în momentul când *leziunea ulceroasă a străbătut toate straturile peretelui gastric sau duodenal.* Se realizează astfel o soluție de continuitate între lumenul gastro-duodenal și cavitatea peritoneală. *Perforațiile mutiple* sunt excepții și se produc în cazul existenței mai multor ulcere. Prin orificiul de comu-

Scanned with OKEN Scanner

nicare care are, de regulă, până la 5—7 mm se scurge conținutul gastric în cavitatea peritoneală. Acest fenomen este amplificat de presiunea intragastrică mai mare la ulcerоși decât la normali (140 *mm* H_2O). *Când orificiul de perforație este punctiform*, în cavitatea peritoneală apar *mai ales gaze* și foarte puțin lichid, semnele *iritației peritoneale fiind minime.*

În funcție de topografia perforației se realizează *peritonita generalizată* când orificiul este situat *pe peretele anterior*, iar când se află pe peretele *posterior* lichidul se scurge *în bursa omentală*, dând naștere la o peritonită localizată. Lichidul gastric se scurge prin hiatusul *Winslow* și *spațiul parietocolic drept până în Douglas* care poate *„țipa" la tușeul rectal*. Pe această cale se poate *realiza o peritonită generalizată.*

Uneori perforația anterioară poate *fi acoperită* de marele epiploon sau organele din jur, situație în care fenomenele de *iritație peritoneală se ameliorează progresiv*, după care urmează o nouă *criză dureroasă*, realizând *perforația în doi timpi. Abcesul subfrenic* poate fi evoluția ulterioară a unei perforații acoperite.

Factori de risc

Perforația unui ulcer poate avea loc în absența unor factori favorizanți. De cele mai multe ori *nerespectarea regimului* în boala ulceroasă (mesele neregulate, *consumul de alcool*), *fumatul, stress-ul* ca și folosirea de *medicamente ulcerogene* (Aspirină, Fenilbutazonă, Prednison etc.) sunt responsabile de apariția perforației.

Tablou clinic

Debutul acut, brutal, cu durere vie, ca o lovitură de pumnal, în plin epigastru, este modalitatea clinică cea mai frecventă. *Durerea iradiază* în regiunea *dorsolombară, precordial sau în umăr* când este provocată de *iritația frenicului prin pneumoperitoneu. Simptomele de însoțire* ale durerii în ordinea frecvenței pot fi : *grețurile* însoțite de *vărsături* și *sughițul* prin iritarea nervului frenic. Când durerea abdominală este foarte puternică apar, ca *reacții vasomotorii*, o serie de simptome înșelătoare cum sunt : *paloarea, sudorația, tahicardia* și *scăderea ușoară a valorilor tensionale*, fără să fie vorba de un șoc peritoneal propriu-zis. La 5% din bolnavi durerea poate fi însoțită de la bun început de *șocul peritoneal.*

Semnele obținute de medic la examenul fizic sunt semnele de iritație chimică a peritoneului :

1. **Contractura musculară** în etajul abdominal superior care realizează așa zisul *„abdomen de lemn"*, retractat, sensibil, care nu participă la mișcările respiratorii și cu reflexe cutanate abdominale abolite ;

2. **Hiperestezia** *fundului de sac Douglas* evidențiată prin tușeul rectal ;

3. **Pneumoperitoneul** pus în evidență clinic prin dispariția matității hepatice și bănuit de durerea care iradiază în umărul drept (omalgie reflexă) sau de sughiț și confirmat de grafia abdominală pe gol.

Pentru diagnosticul pozitiv mai pot fi luate în considerare următoarele date : trecutul ulceros caracteristic, folosirea unor medicamente ulcerogene și predispoziția ereditară pentru ulcer gastro-duodenal.

Scanned with OKEN Scanner

Este de reținut faptul că în *ulcerul ocult*, cu debut prin această complicație, *lipsește istoria ulceroasă*, diagnosticul sprijinindu-se pe examenul fizic caracteristic.

Diagnostic diferențial

Se face *în primul rând* cu *pancreatita acută*, cu *coleperitoneul* determinat de microperforațiile vezicii biliare și cu *apendicita acută localizată subhepatic*. *În al doilea rând* ne putem gândi la debutul abdominal al unui *infarct de miocard posteroinferior*, la o *pleurezie diafragmatică* sau la o *pneumonie bazală* al căror diagnostic de excludere se face pe semnele clinice ale acestor boli cât și a datelor oferite de examenul radiologic și Ecg. În sprijinul diagnosticului clinic al ulcerului vin o serie de investigații paraclinice ca :

— *radiografia abdominală* pe gol sau de hipocondru drept, necesare pentru evidențierea pneumoperitoneului ;

— *numărul de leucocite* este crescut, și prezintă deviație la stânga a formulei leucocitare ;

— *hematocritul*, rezerva alcalină și ionograma reflectă bilanțul tulburărilor hidroelectrolitice necesare reechilibrării preoperatorii. Se contraindică explorarea unui bolnav cu perforație gastro-duodenală cu suspensie de sulfat de bariu.

Evoluție, prognostic, complicații

În evoluția tabloului clinic apare după 2—3 ore o *stare de liniște înșelătoare*, caracterizată prin dispariția contracturii și a durerii localizate, simptome înlocuite de un *meteorism abdominal generalizat*. Această stare este urmată la scurt timp de *șocul peritoneal*, complicație de temut reliefată de apariția unor semne amenințătoare de viață :

— *faciesul peritoneal* cu față suptă, ochi înfundați ;

— semne de *insuficiență circulatorie* periferică : puls filiform, tahicardie, hipotensiune și cianoza extremităților ;

— semne de *insuficiență renală* acută traduse prin oligoanurie și retenție de azot, din cauza scăderii filtrării renale.

Tulburările hidroelectrolitice și *acidoza metabolică* sunt dovedite de hematocrit, ionogramă și rezerva standard. De menționat că aceste fenomene apar în evoluția oricărei peritonite indiferent de etiologie. O dată apărute, aceste simptome întunecă prognosticul și reduc mult șansele de reușită chirurgicală. Aceste fapte impun necesitatea recunoașterii la timp a abdomenului acut chirurgical.

Tratament

Nu se administrează antispastice sau *opiacee în scop analgezic* deoarece modifică tabloul clinic și întârzie diagnosticul. Bolnavul va fi *rezolvat chirurgical*, înainte de apariția șocului peritoneal, cu pregătire preoperatorie și urmărirea atentă postoperatorie.

Scanned with OKEN Scanner

PERITONITE BACTERIENE

Peritonitele bacteriene sunt infecții acute ale seroasei peritoneale cu *diferiți germeni microbieni*. Cei mai frecvenți agenți patogeni sunt *bacilul Coli* și *streptococii* și *mai rar stafilococul, pneumococul,* sau *bacili anaerobi, piocianicul, Proteus-ul* și *Klebsiella.*

Clasificarea lor se face după calea de contaminare a peritoneului în : peritonite primitive și secundare (care sunt cele mai frecvente).

Peritonitele secundare sunt provocate de inflamația peritoneului cu *germeni rezultați* din *perforarea unui organ infectat : apendice, piocolecist, intestin, neoplasm ulcerat, rectocolite ulceroase.* Pot fi cauzate de deschiderea în cavitatea abdominală a unei *colecții localizate* (abces subfrenic, hepatic, splenic, piosalpinx).

Trăsăturile particulare ale *peritonitelor bacteriene* le deosebesc de cele chimice. Fenomenele de *iritație peritoneală sunt inițial localizate* în funcție de locul de plecare al peritonitei, după care se *generalizează treptat. Debutul* lor este mai puțin *brutal* decât în *perforația gastrică,* provocată de iritația chimică, iar *fenomenele inflamatorii* sunt responsabile de *starea toxico-septică care anunță instalarea rapidă a șocului peritoneal.*

Aspect anatomopatologic

Seroasa peritoneală este *congestionată și prezintă depozite de fibrină,* iar pe alocuri *ulcerații superficiale.* Printre ansele intestinale se află un *exsudat cremos* cu caracter purulent. *Microscopic* în mucoasa peritoneală se află un infiltrat cu granulocite și ulcerații.

Tablou clinic

Clinic, peritonitele bacteriene îmbracă diferite tablouri în funcție de *modalitatea* de *însămânțare* a peritoneului. Astfel deosebim *peritonite primitive* (pneumococică, gonococică) și *secundare* determinate de afecțiunea unor organe abdominale.

PERITONITA APENDICULARĂ

Aproape 60% dintre peritonitele bacteriene sunt cauzate de *perforația unui apendice infectat,* de unde reiese că apendicele este marele vinovat al dramelor acute abdominale.

Diagnosticul clinic poate fi sugerat de debutul brusc, prin durere în fosa iliacă, febră și uneori tulburări de tranzit, fie diaree, fie constipație. Când există *constipație* se fac uneori *erori* prin *administrarea de purgative* care complică și mai mult evoluția bolii. Tabloul clinic este diferit

Scanned with OKEN Scanner

și în raport atât cu forma anatomopatologică a apendicitei *(cataralâ, purulentă, gangrenoasă)*, cât și cu *poziția anatomică a apendicelui.*

Examenul obiectiv arată local, semne de *iritație peritoneală localizată*. În zona apendiculară se pune în evidență *hiperestezia cutanată* și *apărarea musculară*. Tot în această zonă se evidențiază *durerea provocată de decompresia bruscă a peretelui (semnul Blumberg)* ca și *durerea provocată prin compresie. Durerea provocată* se mai *poate obține* și prin palparea progresivă, din fosa iliacă stângă spre colonul transvers, manevră care provoacă *durerea prin distensia cecului de către gazele mobilizate (semnul Rovsing)*. De obicei apărarea musculară sau contractura interesează o zonă mai întinsă numită triunghiul Iacobovici.

Triada clasică descrisă de Dieulafoy constă în *durere, apărare locală* și *hiperestezie cutanată*.

Particularitățile clinice ale peritonitei apendiculare sunt în funcție de *poziția anatomică* a apendicelui. Când semnele de iritație sunt *evidențiate subhepatic* trebuie să ne gândim la poziția înaltă a apendicelui și să o diferențiem de *colecistita acută*. Apendicul situat *retrocecal* provoacă *contractură lombară* și se confundă frecvent cu o *colică renală*. În *poziția pelvină*, dă semne de *iritație* veziculară cu *disurie și tenesme la micțiune*, dureri care iradiază în *regiunea perineală*, ducând frecvent la confuzia cu *salpingita, cistită, litiaza veziculară*.

Tușeul rectal pune în evidență sensibilitatea sacului peritoneal Douglas și permite precizarea diagnosticului. În *poziția mezoceliacă* provoacă durere în fosa iliacă și se poate însoți de diaree.

În **forma cataralâ** se constată durere și sensibilitate în punctele apendiculare. În **forma supurată** apare apărarea sau contractura musculară. În **forma gangrenoasă** semnele locale sunt șterse în vreme ce tabloul clinic este dominat de semnele șocului peritoneal.

Evoluție. Apendicita cataralâ sau supurată poate evolua către o *peritonită localizată* când apar reacții de apărare din partea marelui epiploon, mezenterului apendicular și mezenterului ileal cu formarea *plastronului apendicular* sau a blocului apendicular.

Examenul fizic descoperă o împăstare sensibilă, localizată în fosa iliacă dreaptă. Se adaugă semnele generale de infecție pe plan clinic, febră, transpirații iar *biologic*, leucocitoză cu deviere la stânga, formulei leucocitare.

PERITONITA BILIARĂ

Este o *peritonită bacteriană* având ca punct de plecare o *colecistită acută purulentă sau gangrenoasă* și realizează 18% din cauzele peritonitei bacteriene secundare.

Anatomie patologică

Infecția peritoneului se face prin *contiguitate* sau *prin perforarea unei colecistite acute supurate sau gangrenoase. Agentul patogen* implicat *cel mai frecvent* este *bacilul Coli*, mai rar sunt implicați *enterococi*, pneu-

Scanned with OKEN Scanner

mococi, stafilococi, clostridii și salmonele. *Colecistita gangrenoasă* este dată de *germeni anaerobi* reprezentați de *Coli, Proteus,* piocianic și enterobacterii. O formă particulară a peritonitei biliare este *coleperitoneul* în care este vorba de o *transsudare de bilă cu infiltrarea peritoneului parietal și visceral.*

Anatomopatologic sunt dovedite microperforații secundare ulcerațiilor peretelui vezicular prin care se infiltrează bila în cavitatea peritoneală.

Tablou clinic

Debutul peritonitei biliare este *acut și colicativ,* apărut de regulă la o femeie cu sau fără trecut biliar. La *durerea colicativă* se asociază *semne generale de infecție : febră, frison, transpirații* iar *biologic* leucocitoză cu neutrofilie.

Examenul fizic în *forma catarală* sau *supurată* pune în evidență semnele de iritație peritoneală : *hiperestezia locală, apărarea musculară și prezența unui plastron* sau *bloc vezicular subhepatic.*

În *colecistita acută gangrenoasă semnele locale sunt șterse,* scena clinică fiind dominată de *semnele șocului peritoneal. Examenele biologice* care se fac de urgență, pentru precizarea diagnosticului pozitiv, sunt : *leucograma* care arată o leucocitoză între 8—10 000/mmc, *radiografia de hipocondru drept* sau *radiografia abdominală pe gol* care poate să arate prezența *calculilor radioopaci* în vezica biliară. Icterul este secundar mobilizării unui calcul în coledoc când *bilirubina directă* este crescută alături de enzimele de eliminare biliară. Este necesar să se cerceteze și *amilazemia* care poate sublinia *cointeresarea pancreasului. Ecg* este necesară când durerea *iradiază precordial* și trebuie să excludem un *infarct de miocard.*

Ecografia ca examen rapid și util arată un colecist mărit de volum, în tensiune, pereți cu dublu contur și ulcerații și prezența sau absența calculului.

Diagnostic diferențial

Presupune distincția de apendicită acută (apendice situat subhepatic), de *ulcerul gastric* sau *duodenul perforat, pancreatita acută, abcesul hepatic, colica renală, colica saturnină* și de *infarctul miocardic postero-inferior.*

Complicațiile peritonitei biliare sunt asemănătoare cu ale celorlalte celorlalte peritonite bacteriene, evoluția fiind spre *șocul peritoneal* însoțit de stare *toxicoseptică și colaps.*

PERITONITE GENITALE

Sunt peritonite bacteriene cu punct de *plecare genital,* a căror *incidență* este *de 7% din totalul peritonitelor secundare.*

Scanned with OKEN Scanner

Anatomopatologie

Însămânțarea cu microbii peritoneului are loc printr-o *infecție uterină postabortum, perforația uterină* prin manevrele *abortive sau* prin *perforarea unui piosalpinx* sau *abces ovarian.*

Tablou clinic

În tabloul clinic semnele de *iritație peritoneală* sunt de *regulă șterse* sau *absente*. Bolnava acuză durere în etajul inferior al abdomenului unde se constată, la palpare, o *sensibilitate în hipogastru, iar în zonele anexiale se poate palpa o împăstare*. Date mult mai importante se pot obține prin *tușeul vaginal* care este mai *important decât palparea abdominală.* În funcție de cauza peritonitei bacteriene se descoperă în *pelviperitonită împăstarea parametrelor,* un *ovar mare* și *sensibil* în cazul unui *abces ovarian* sau o *anexă mărită* de *volum și fluctuentă* în caz de *piosalpinx.*

În caz de *peritonită bacteriană postabortum,* ginecologul constată un *uter mare, flasc, aton și sensibil la palpare.* În această ultimă situație, datorită infecției cu germeni anaerobi, semnele generale *toxico-septice* ale șocului peritoneal domină scena clinică și se însoțesc de regulă atât de semne de *insuficiență hepato-renală* (ficat mărit de volum, icter, oligo-anurie cu retenție de azot) cât și de semne de *hemoliză acută toxică* (icter, bilirubină indirectă crescută, anemie, haptoglobină scăzută).

Diagnostic diferențial

Se face cu o *pelviperitonită de alte cauze, torsionarea anexelor, peritonite de origine apendiculară și intestinală, cu o colică tuboovariană, o colică renală* sau cu *subocluzia sau ocluzia intestinală.*

Evoluție și complicații

De regulă *evoluția* acestor peritonite este spre *șoc peritoneal* sau *peritonite localizate.*

PERITONITA DE ORIGINE INTESTINALĂ

Ca frecvență *reprezintă 2% din totalul peritonitelor* și sunt rezultatul unor *perforații ale intestinului subțire sau gros. Perforațiile intestinului subțire* apar în *diverticuloză,* în *ileita terminală,* în *cancerul ulcerat,* iar *perforațiile intestinului gros* survin în *diverticuloză,* în *cancerul de cec și colon,* în *rectocolita ulcero-hemoragică* și în *cancerul exulcerat.* Pot fi provocate și prin deschiderea unei colecții supurate localizate subfrenic sau în parenchimul unor organe.

Scanned with OKEN Scanner

Anatomopatologie

Se întâlnesc aspectele descrise în peritonitele bacteriene la care se adaugă elementele histologice ale bolii de bază a cărei complicație este peritonita.

Particularitățile clinice

Peritonitele bacteriene de *origine intestinală* apar pe un *teren tarat. Semnele locale sunt șterse*, din care motiv sunt denumite și *„peritonite astenice"*, pe când *semnele generale ale șocului peritoneal* sau *stării toxi-infecțioase sunt pe primul plan.*

Peritonitele datorate perforării unei colecții septice supurate și *închistate.* Au ca punct de plecare un *abces subfrenic, hepatic, splenic, un chist hidatic.* Incidența lor este de aproape 2% din totalul peritonitelor.

Diagnostic pozitiv

Se poate stabili deoarece la un bolnav cu semne de supurație profundă traduse prin *febră hectică, frison în repetiție* se adaugă semne de *iritație peritoneală localizată* și/sau *generalizată.*

PERITONITELE PRIMITIVE

Sunt afecțiuni provocate de inflamația peritoneului prin *infecția* cu germeni ca *pneumococul, streptococul sau gonococul.* Însămânțarea peritoneală se face pe *cale hematogenă,* de la un focar *faringo-amigdalian,* sau pe *cale hematogenă* ori *limfatică* de la un *focar vulvovaginal.* Recunoscute în trecut sub numele de „peritonita tinerelor căsătorite" sunt rare în era antibioticelor.

Pe plan clinic decelăm *durerea abdominală difuză* însoțită de *febră, oprirea tranzitului* și *semnele iritației peritoneale.*

Tratamentul peritonitelor *este chirurgical.* Este foarte important de reținut mai întâi ce nu trebuie făcut. În fața unui bolnav cu *durere acută abdominală* și *semne de iritație peritoneală,* la care nu există stabilit un diagnostic precis, se interzice *administrarea antibioticelor, antialgicelor* de tipul morfinei, *antispasticelor și purgativelor.* Aceste medicamente administrate irațional pot modifica sau agrava tabloul clinic ducând la erori diagnostice. Cea mai bună atitudine este transportarea bolnavului de urgență spre cel mai apropiat spital cu secție de chirurgie. Aici se face tratament, pre-, intra- și postoperator care urmărește :

a. *Reechilibrarea hidroelectrolitică* și *acidobazică* cu ser fiziologic, ser glucozat, ser bicarbonatat, cu 2 până la 4 litri pe zi ;

b. *Susținerea funcțiilor vitale* pulmonare, cardiace și renale prin hidratarea corectă hidroelectrolitică și acidobazică. Susținerea respirației se face cu oxigen și la nevoie analeptice respiratorii și cardiovasculare.

Scanned with OKEN Scanner

Rezultatele terapeutice sunt bune și foarte bune dacă se apelează în timp util la intervenția chirurgicală. Sunt apreciate pe date clinice și biologice : dispare febra, iritația peritoneală, iar VSH, hemograma, ureea, creatinina și electroliții revin la normal.

DUREREA ABDOMINALĂ PROVOCATĂ DE RUPTURA UNUI ORGAN INTRAABDOMINAL ȘI HEMOPERITONEU

Se rupe de obicei *splina* și mai rar, în urma *unui traumatism, ficatul* sau *alt organ cavitar*. Indiferent de etiologie, acest tip de *durere puternică* ca o lovitură de pumnal, se însoțește de semnele *șocului hipovolemic* dat de *hemoragia internă*. Din cauza *hemoragiei interne* bolnavul este palid, are ameteli, hipotensiune, puls rapid și slab, extremități reci, sete și oligurie. Unele date paraclinice vin să completeze diagnosticul prin variațiile pe care le prezintă *numărul de hematii, cantitatea de hemoglobină* și *hematocritul*. Acestea depind de mecanismul de compensare. În perioada de hemoconcentrare acești parametri au valori normale sau ușor scăzute, iar în faza de *hemodiluție aceștia* sunt scăzuți sub valorile reale. De aceea pulsul, urmărirea T.A. și a stării generale sunt elemente de diagnostic mult mai valoroase decât datele hematologice.

Etiologia și frecvența hemoperitoneului

În 90% din cazuri se întâlnește la femeile în plină viață genitală și este provocat de două cauze : *ruptura unei sarcini tubare* și *ruptura unui chist hematic ovarian*. În alte 10% din cazuri este vorba de *rupturi ale splinei* sau ale unui *anevrism al arterei hepatice*, ori *splenice*. Ruptura *anevrismului de aortă* este gravă. Redăm mai jos particularitățile clinice ale hemoperitoneului în funcție de etiologie.

A. **Sarcina extrauterină ruptă** prin nidarea oului în trompă sau ovar, teren neadecvat dezvoltării sarcinii, duce la ruptură de vase și hemoragie intraperitoneală.

Anatomopatologic trompa prezintă un *orificiu de perforare*, cu margini neregulate și infiltrat hemoragic. *Macroscopic*, la nivelul implantării oului, epiteliul de învelire este dispărut, musculatura disociată, cu mici hematoame și congestia peritoneului. În cavitatea peritoneală se află sânge închegat.

Date clinice. Din *anamneză* rezultă că *există o întârziere a menstruației de 1—2 luni* după care apar brusc dureri hipogastrice, în fosa iliacă sau în pelvis. *Uneori tabloul clinic* apare la o femeie care continuă să *aibă menstruații normale sau care a fost recent chiuretată* (capcană diagnostică).

Durerea poate iradia în *hipocondrul drept și în omoplat*, fiind însoțită uneori de sughiț prin iritarea peritoneului diafragmatic. Concomitent apar și *semnele anemiei acute* sau *a șocului hipovolemic*. Bolnavul este palid, are ameteli, puls tahicardic și hipotensiune. *Obiectiv* se constată

Scanned with OKEN Scanner

o sensibilitate la apăsarea regiunii hipogastrice și a zonelor anexiale. *Tușeul vaginal* pune în evidență sensibilitatea și bombarea fundului de sac Douglas iar *puncția acestuia extrage sânge necoagulabil sau cu microchiaguri. Hemograma și hematocritul* oferă date asupra gravității anemiei și șocului hemoragic, hipovolemic.

Tratament. Se *intervine chirurgical, de urgență, practicându-se salpingectomia* după prealabila *reechilibrare* a *stării de șoc hipovolemic.*

B. **Ruptura chistului hematic ovarian** debutează cu o *durere vie în hipogastru,* apărută la *mijlocul ciclului menstrual* și însoțită de *semnele inundației peritoneale cu sânge.*

Clinic. Durerea poate fi situată în hipogastru, fosa iliacă sau în perineu, *apărută* în perioada de ovulație, în *ziua a 14-a, a 15-a a ciclului.* Acest sindrom a fost descris de școala germană sub numele de *„mittelschmertz" — șoc hemoragic la mijlocul ciclului.* Semnele *hemoragiei intraperitoneale* sunt ale *anemiei acute* și *șocului hipovolemic* în raport cu cantitatea de sânge pierdută în cavitatea abdominală.

Diagnosticul pozitiv se bazează pe *anamneză* care relevă perioada *de mijloc a ciclului menstrual,* pe caracterele clinice *ale durerii, semnele hipovolemiei,* dar mai ales pe *tușeul vaginal* și *puncția fundului de sac Douglas,* care arată prezența unei tumori și respectiv a sângelui.

C. **Ruptura de splină sau de anevrism al arterei hepatice sau splenice,** este rară și bănuită atunci când apare o *durere vie, bruscă în hipocondrul drept sau stâng,* însoțită de *semnele hemoperitoneului* și *șocului hipovolemic. Ruptura de splină* are loc uneori *în doi timpi.*

În *primul timp* apare durere vie în hipocondrul stâng, se percută sau palpează o splină mare sensibilă. *În al doilea* timp apar *semnele șocului hipovolemic.*

D. **Ruptura de anevrism aortic abdominal** se bănuiește la bolnavii în *vârstă, aterosclerotici. Debutul* rupturii este *acut, brutal și șocant. Durerea* vie este *situată periombilical,* iradiază *în lombe* și spre *membrele inferioare* îmbrăcând clinic *aspectul angorului abdominal, dramatic* prin *consecințele imediate.* Se adaugă rapid semnele *șocului hemoragic* care duce la *decesul bolnavului,* dacă nu se poate interveni într-un timp util.

Tratamentul hemoperitoneului, *indiferent de etiologie* este *chirurgical.* Se administrează *pre-, intra- și postoperator sânge* până la *reechilibrarea volemică a bolnavului.* Numai în lipsă de sânge și până la procurarea acestuia se admite *administrarea substituenților* și *plasmei* care au *acțiune momentană,* deoarece *fug în interstiții și golesc patul vascular.*

DUREREA ABDOMINALĂ ACUTĂ PRIN NECROZA ISCHEMICĂ A UNUI VISCER

Interesarea *pediculului vascular* prin *torsionarea unui organ,* sau *strangularea* lui prin *ocluzia intestinală, infarctul și tromboza mezenterică* generează acest tip de durere.

A. **Torsionarea organelor abdominale** poate fi realizată de *torsionarea organelor genitale* (chist de ovar, trompă, fibrom uterin pediculat).

Scanned with OKEN Scanner

sau mai rar de *torsionarea unor organe extragenitale* cum sunt *chist mezenteric, marele epiploon, splina sau stomacul.*

Torsionarea viscerală se manifestă printr-o *durere violentă,* ca un junghi abdominal, care-l face pe bolnav *să țipe și să se agite de durere.* El arată cu degetul *localizarea junghiului care corespunde poziției anatomice a viscerului torsionat. Durerea se însoțește de stare de șoc, la început compensat apoi decompensat.* Inițial bolnavul este neliniștit, palid, cu puls tahicardic și extremități reci, ca în scurt timp să apară *prăbușirea hemodinamică.*

Examenul clinic al bolnavului și *tușeul vaginal* aduc date importante pentru *diagnosticul pozitiv.* Astfel se poate descoperi o formațiune tumorală sensibilă cu *mare valoare diagnostică* dacă preexistă sau a apărut o dată cu *junghiul abdominal,* mai ales dacă se însoțește de *semnele șocului. Examenul genital este astăzi confruntat cu ecograful* care oferă *date mai sigure,* descoperind o *formațiune tumorală hipoanecoică sau anecoică.*

Tratamentul *torsiunii viscerelor abdominale* este *chirurgical* și are în vedere *detorsionarea* sau *ablația* organelor torsionate. Se face cu pregătire pre- și intraoperatorie și urmărire postoperatorie care are în vedere starea generală, puls, T.A., diureză, echilibrul hidroelectrolitic, azotat și acido-bazic.

B. **Ocluzia intestinală** se realizează prin două mecanisme *fiziopatologice,* fapt ce impune clasificarea sa în :

1. *Ocluzia intestinală mecanică* recunoaște mai multe mecanisme. *Obstrucția intrinsecă* a lumenului prin stenozarea unei anse intestinale sau obstruarea ei prin *polip, cancer intestinal, corpi străini (fitobenzoat, ghem de ascarizi, eventual calcul biliar).*

Obstrucția extrinsecă are loc *prin bride* sau *compresie dată* de o *formațiune tumorală extraintestinală.* Un alt mecanism al ocluziei este realizat prin *volvulus, invaginarea* sau *incarcerarea* unei hernii. În aceste situații are loc *torsionarea* și *strangularea* pediculului vascular, de unde și denumirea de ileus care în limba greacă înseamnă răsucire, torsionare.

2. *Ileusul dinamic* are la bază o *pareză intestinală reflexă* și apare ca *epifenomen* al unei alte afecțiuni *abdominale acute medicale sau chirurgicale.*

Tabloul clinic al ocluziei intestinale mecanice este condiționat de *localizarea obstrucției* pe traiectul tubului intestinal.

Ocluzia înaltă interesează *intestinul subțire.* Pe plan clinic sunt caracteristice *colicile sub formă de crampe intestinale situate periombilical* și care se repetă la 3—5 minute. *Crampele* sunt însoțite de *vărsături precoce, inițial alimentare apoi biliare* și *în final fecaloide. Pierderile de lichide* duc la *deshidratarea bolnavului* care va prezenta *tegumentele uscate, oligurie, senzația de sete.* Dacă se *întârzie intervenția chirurgicală* se instalează fenomene de *colaps sau șoc hipovolemic* și *insuficiență renală acută. Interesarea pediculului* vascular va duce la *ischemia* și *necroza peretelui intestinal* care vor agrava *fenomenele de șoc.*

În ocluziile înalte tranzitul intestinal nu este întrerupt, motiv pentru care, prin *golirea materiilor fecale* din colon, bolnavul poate avea un scaun în ultimele 24 ore, acest *simptom fiind o capcană* care duce la întârzierea diagnosticului.

Scanned with OKEN Scanner

În ocluzia joasă care *interesează colonul, durerea se instalează mai lent* și se localizează mai *frecvent în unul din flancuri. Vărsăturile apar tardiv,* după 6—8 ore sau chiar 2—3 zile de la debut, în timp ce *oprirea tranzitului* intestinal *este precoce. Îmbracă* adesea *tabloul clinic* al *sindromului de luptă* intestinală *descris de König.*

Examenul local evidențiază un abdomen *balonat difuz, periombilical sau numai în flancuri.* Dacă peretele abdominal este slab, se poate observa *agitația intestinală* care se trădează prin apariția *ondulațiilor peristaltice vizibile* pe peretele abdominal. Ele pot fi provocate și prin *aplicarea câtorva bobârnace* pe abdomen. Auscultația pune în evidență *zgomote hidroaerice* („ghiorăituri", „borborisme") care împreună cu *ondulațiile peristaltice* descrise mai sus creionează *sindromul de luptă intestinală descris de König.* Palparea poate pune uneori în evidență o *formațiune elastică, sensibilă, ca un „caltaboș", dispusă în flanc, care reprezintă o ansă intestinală dilatată în amonte. Nu trebuie uitate și căutate punctele herniare inghinale, femurale și ombilicale.*

Investigațiile paraclinice, biologice și radiologice, efectuate de urgență pot da unele relații importante pentru diagnostic după cum urmează :

— *Radiografia abdominală* pe gol pune în evidență *imagini hidroaerice în „tuburi de orgă"* sau *în „cuiburi de rândunică".*

— *Ionograma serică și hematocritul* indică gradul tulburărilor *hidroelectrolitice* iar *dozările de uree* și *creatinină ne permit aprecierea funcției renale.*

Tratamentul *ocluziilor mecanice este chirurgical,* după o *pregătire și echilibrare hidroelectrolitică pre-, intra- și postoperatorie.*

C. **Infarctul și tromboza mezenterică** sunt mai rare în practica medicală. În funcție de vasul afectat, *ischemia mezenterică poate fi arterială și venoasă. Ischemia arterială* se întâlnește în embolia arterei mezenterice la bolnavii cu *fibrilație atrială* sau în *tromboza in situ* produsă la nivelul plăgilor ateromatoase localizate pe arterele mezenterice, la bolnavii de vârsta a treia. În antecedente bolnavii au sau nu angor abdominal. *Ischemia venoasă* prin tromboza venelor mezenterice este de regulă o complicație postoperatorie și mai rar întâlnită *de novo.*

Clinic debutul este *acut,* cu *durere vie situată periombilical* și *iradiată în lombe și membrele inferioare,* definind *durerea* **de tip angor abdominal.** Durerea se însoțește de starea *de șoc* tradusă prin *hipotensiune, puls slab, filiform, extremități reci,* cianoză periunghială, oligoanurie. *Tranzitul intestinal este accelerat, cu emisia unor scaune sanguinolente, fetide,* care pretează la confuzii cu alte boli. *Examenul local este sărac,* abdomenul fiind suplu, *sensibil difuz* și prezintă *contractură reflexă. Apărarea musculară* și eventual *contractura musculară* nu apar deoarece *necroza ischemică interesează peretele intestinal* al cărui *peritoneu are inervație vegetativă și nu somatică.* Este o diferență netă față de contractura musculară spontană și apărarea reflexă declanșate de iritația peritoneului parietal care are *inervație somatică* și *nu vegetativă.* Peritoneul parietal este inervat de ramuri ale nervilor spinali care inervează și musculatura peretelui abdominal (vezi volumul II, Bolnavul cu durere toracică).

Scanned with OKEN Scanner

Diagnostic pozitiv. *Infarctul arterial* se bănuiește la un bolnav cu *fibrilație atrială* sau la un bătrân cu *ateroscleroză, iar cel venos* la un *bolnav recent operat. Radiografia abdominală pe gol* poate arăta *distensia difuză* a anselor intestinale generată de *ileusul dinamic.*

Tratamentul este chirurgical și medical. *Preoperator* se face *reechilibrarea hidroelectrolitică, aspirația gastro-duodendlă* și *hemisuccinat de hidrocortizon.*

Dacă *starea bolnavului permite,* se intervine *chirurgical* pentru *rezecții segmentare de intestin.* Cu toată mortalitatea mare de peste 80—90%, chirurgii sunt *obligați și la fapte eroice.* În decizia actului operator pentru salvarea bolnavului, chirurgical, alături de internist, trebuie să-și aducă aminte de cuvintele lui Faust înainte de a muri : „O clipă, mai rămâi !" (Goethe).

Scanned with OKEN Scanner

BOLNAVUL CU DURERE ABDOMINALĂ CRONICĂ
INFORMAȚII SUBIECTIVE OFERITE DE ANAMNEZĂ

Durerea abdominală cronică (DAC) este un simptom cheie întâlnit în afecțiunile tubului digestiv și glandelor anexe : ficat, căi biliare și pancreas — ca organ retroperitoneal. Diagnosticul clinic și etiologic este furnizat de o serie de informații oferite de anamneză, examenul fizic și explorarea paraclinică.

De subliniat și de reținut că în diagnosticul bolilor digestive cronice *anamneza este totul* și orientează sau impune diagnosticul clinic. Examenul obiectiv este *sărac* în informații și redus la *puncte sau zone dureroase, modificări de volum ale abdomenului* provocate de o eventuală *hepatosplenomegalie,* prezența unei *tumori* solide sau chistice, a lichidului *ascitic* sau a *meteorismului.*

Anamneza ne permite să stabilim dacă durerea aparține unei *dispepsii gastro-duodenale, hepato-biliare, intestinale sau pancreatice ori este provocată câteodată de ateroscleroza vaselor mezenterice.* Aceste dispepsii trebuie bine analizate scoțând în evidență trăsăturile lor semiologice : vechimea suferinței, mod de debut, caractere temporale ale durerii (localizare, caracter subiectiv, durată, iradiere), factorii de risc care declanșează și agravează durerea sau factorii care duc la ameliorarea ei.

DISPEPSIA GASTRO-DUODENALĂ

În **dispepsia gastro-duodenală (DGD),** *durerea de slabă* sau *mare intensitate* este localizată în epigastru. Durerea de slabă intensitate apare sub formă de jenă, apăsare sau arsură. Durerea puternică este descrisă de bolnav ca o senzație de sfâșiere, sfredelire sau de junghi. Durerea de slabă intensitate este suportabilă iar cea intensă este greu suportabilă și obligă bolnavul la atitudini antalgice pentru a fi calmată. Aceste trăsături subiective ale durerii sunt relatate de bolnav și condiționate în privința caracterului subiectiv de gradul de cultură generală iar în privința suportabilității, a gradului de toleranță, depinde de echilibrul neuropsihic. Unii bolnavi suportă cu stoicism dureri mari, alții se alertează pentru dureri de slabă intensitate. De altfel trebuie să amintim pe Leriche care a spus un mare adevăr că „durerea cea mai ușor de suportat este durerea altuia".

Clinic DGD este sistematizată sau nesistematizată.

Scanned with OKEN Scanner

În DGD *sistematizată* descrisă de M o y n i h a m, durerea este ritmată de mese, fiind precoce, tardivă sau hipertardivă și de anotimp, apărând primăvara și toamna. În aceste perioade durerea durează cel puțin două, trei săptămâni și chinuie bolnavul zi de zi.

Durerea *este însoțită* de fenomene dispeptice gastro-duodenale cum sunt : balonarea postprandială, grețurile, vărsăturile și pirozisul (arsura retrosternală provocată de refluxul gastroesofagian). În ulcerul gastro-duodenal (UGD) vărsăturile calmează durerea și adesea bolnavul își provoacă vărsături pentru a calma durerea.

Vechimea perioadei dureroase, în DGD sistematizată, poate fi de dată recentă, de câteva zile, de una sau două săptămâni sau din contră bolnavul suferă de ani de zile când se prezintă la medic pentru un nou episod dureros.

Apetitul este păstrat sau diminuat. Mesele neregulate cu prăjeli, conserve, afumături, sosuri picante, acrituri (murături, borșuri), dulciuri și prăjituri de cofetărie, *accentuează* durerea din UGD. În schimb mesele dietetice (lapte, brânză dulce, carne rasol, sosuri albe), antispasticele și alcalinele *calmează durerea. Foamea dureroasă* este un simptom foarte caracteristic pentru UD, mai ales când se calmează prompt dacă bolnavul consumă o cantitate mică de alimente, de pildă un covrig sau un pahar cu lapte.

Manifestările generale

Starea de nutriție în UGD este bună sau mulțumitoare. În UG poate să existe un deficit ponderal când bolnavul are o suferință îndelungată și nu se alimentează din cauza durerilor sau a complicațiilor cronice. În cancerul gastric pot să existe fenomene de impregnație tumorală sau fenomene paraneoplazice.

Cauze

DGB sistematizată se întâlnește de obicei în UGD și mai rar în cancerul gastric ulcerat. Școala franceză descrie DGD și în *refluxul gastro-esofagian* complicat sau nu cu ulcer esofagian. Ca alți *factori de risc* pentru UGD amintim că tot anamneza trebuie să releve predispoziția familială pentru ulcer (un membru direct sau colateral suferă de ulcer), grupul sangvin A II sau O I, indiscrețiile alimentare, băuturile carbogazoase și alcoolice, mesele neregulate, stress-ul și anotimpul (primăvara și toamna când schimbarea regimului alimentar și carențele de vitamine pot favoriza recidivele ulceroase).

Scanned with OKEN Scanner

DGB nesistematizată nu are orar zilnic sau sezonier. Durerea este de slabă intensitate, apare înainte, în timpul sau după mese. Este capricioasă, durează 5—7 zile și este urmată de pauze de câteva zile și iar apare. Alteori este zilnică, supărătoare și crește treptat în intensitate așa cum se întâmplă în cancerul gastric. Este însoțită ca și DGD sistematizată de fenomene dispeptice gastroduodenale : inapetență, balonare, grețuri și vărsături alimentare cu gust sălciu, acru sau chiar amar. Durerile sunt accentuate chiar de alimentația obișnuită pentru un om normal și calmate de alimentele dietetice, arătate mai sus. Autorii nordici (suedezi, finlandezi, norvegieni) menționează că în zona nordică dispepsia sistematizată este mai rar întâlnită în clinica UGD. Acest fapt se poate datora condițiilor ecologice, iarnă lungă și vară scurtă.

Manifestările generale de însoțire sunt similare cu cele întâlnite în DGD sistematizată. Fenomenele paraneoplazice care însoțesc cancerul gastric sunt dermatomiozita, poliartralgiile și poliartrita trenantă, flebita migratorie, tromboflebita profundă descrisă de T r o u s s e a u, nevralgia cervico-brahială și omalgia reflexă stângă rezistentă la tratamentul obișnuit cu antiimflamatoare.

Cauzele *DGD* nesistematizate sunt în primul rând cancerul gastric, tumorile benigne gastrice, gastritele de tip I și II și UG. Nu uităm că tulburările dispeptice nesistematizate se pot întâlni și în afecțiunile organelor vecine : suferințe biliare, hepatite cronice, pancreatita cronică sau în colonul iritabil când se asociază și cu tulburări de tranzit.

Este important de știut că *stomacul în patologia umană este un fel de „esperanto" și „vorbește" prin durere, grețuri, vărsături și balonare în numele multor organe.* Câteva exemple sunt edificatoare. În *cefaleea migrenoidă,* în suferințele *meningocerebrale* cu *hipertensiune intracraniană,* în afecțiuni *pleuro-pulmonare, cardiace, hepato-biliare, pancreatice, intestinale, renale, stomacul „vorbește" prin grețuri, vărsături, balonare, inapetență.* În insuficiența cardiacă din cauza stazei portale, bolnavul este balonat și are grețuri și vărsături. În infarctul de miocard postero-inferior, bolnavul are durere în epigastru însoțită de balonare și vărsături. În primul trimestru de sarcină gravida are grețuri, vărsături sau hiperemezis. Pentru suferințele lui, stomacul „vorbește" numai în caz de UGD cancer gastric, gastrită de tip I sau II și hernie hiatală.

DISPEPSIA HEPATO-BILIARĂ

Dispepsia hepato-biliară *(DHB)* îmbracă două forme clinice, colicativă și necolicativă. **DHB necolicativă** se caracterizează prin jenă, greutate, tensiune (durere suportabilă) în hipocondrul drept. Când durerea hepato-biliară iradiază de-a lungul ultimelor coaste în lomba dreaptă se confundă cu lombalgia care are multe cauze (vezi nevralgia toraco-abdominală).

Durerea în DHB este acompaniată de grețuri, gust amar, sălciu, de vărsături biliare și balonare postprandială. Uneori bolnavul prezintă și

Scanned with OKEN Scanner

cefalee cu caracter migrenoid dacă este purtătorul unei litiaze veziculare. DHB necolicativă (hipostenică) durează 3—4 zile și cedează spontan la regim igieno-dietetic, căldură locală și antispastice.

DHB colicativă (hiperstenică) îmbracă tabloul colicii biliare tradusă prin durere vie situată în hipocondrul drept, cu iradiere subscapulară, interscapulară sau în umărul drept. Alteori iradiază în epigastru, în triunghiul biliar descris de anglosaxoni sau în regiunea precordială. În cazurile atipice, bolnavii acuză dureri numai în spate sau numai în umărul drept, dureri determinate foarte probabil de iritația terminațiilor nervului frenic. Crizele dureroase simțite de bolnav numai în umărul drept, au fost descrise de școala clujeană sub numele de omalgie reflexă. Sunt caracteristice pentru litiaza biliară și nu trebuie confundate cu periartrita scapulo-humerală.

Simptome de acompaniament în DHB. Bolnavii se plâng de grețuri, gust amar, vărsături alimentare și apoi bilioase, care spre deosebire de vărsăturile din UGD nu calmează durerea. În raport cu suferința biliară și complicațiile ei, colica se poate însoți de unele simptome caracteristice (vezi patologia biliară).

Factorii de risc care declanșează DHB colicativă sau necolicativă sunt „indiscrețiile" alimentare : grăsimile, sosurile picante, smântână, ouăle moi (fierte, ochiuri sau „papară"), maionezele, prăjiturile de cofetărie cu frișcă, fragii și căpșunile cu frișcă, ciocolata, cafeaua și alcoolul. Toate acestea intră în categoria alimentelor colecistokinetice. Pentru bolile stomacului aceste alimente provoacă hipersecreție cu hiperaciditate și durere.

Colica biliară poate să apară spontan sau este declanșată de emoții și stress. La femeile cu sindrom premenstrual, estrogenii provoacă congestia mucoaselor biliare și spasm al musculaturii netede. Așa se explică de ce femeile înainte cu câteva zile de menstră, în timpul menstrei sau postmenstrual, fac colici biliare când au o suferință biliară.

Colica este calmată de antispastice, Scobutil, Miofilină, Pentalong și la femeile în vârstă de *nitroglicerină* folosită sublingual. La femeile tinere nitroglicerina, tablete de 0,5 mg, provoacă cefalee. În schimb *pentalongul* este bine tolerat fiind un bun miorelaxant ca și nitroglicerina.

Etiologie

DHB necolicativă se întâlnește în colecistul iritabil hipoton sau malformat, în colecistita cronică cât și în hepatita cronică și cirozele hepatice. În bolile hepatice examenul obiectiv decelează hepatomegalie și/sau splenomegalie și manifestări caracteristice cutaneo-mucoase, endocrine și nervoase (vezi capitolul hepatite cronice). De menționat că 20% din bolnavii cu hepatită cronică și ciroză hepatică prezintă calculi biliari care trebuiesc căutați.

DHB colicativă are drept cauze colecistul iritabil, litiaza biliară, colecistita acută și angiocolita acută. În suferințele biliare acute, bolnavii au febră hectică, frisoane în repetiție, icter, stare generală alterată și semne de iritație peritoneală (vezi cap. Patologie biliară).

Scanned with OKEN Scanner

DISPEPSIA INTESTINALĂ

Dispepsia intestinală este acută și cronică. Aici ne ocupăm de dispepsia intestinală cronică. În raport cu segmentul de intestin afectat deosebim dispepsia jejuno-ileală (enterală) (DE), dispepsia colonică sau de tip colonul iritabil (CI) și tabloul sindromului rectosigmoidian (SRS).

DISPEPSIA ENTERALĂ

DE se caracterizează prin *dureri localizate periombilical* cu iradiere în *hipogastru* sau cu *iradiere difuză* în tot abdomenul. Important este punctul de plecare periombilical. Durerea este surdă sau sub formă de crampe, când se repetă des, la intervale de 3—5 minute, separate de perioade de acalmie de aceeași durată.

Durerea este însoțită în primul rând de *tulburări de tranzit* la care se asociază balonarea, „ghiorăiturile" („borborismele"), fenomene generale și uneori tulburări neurovegetative de tip „dumping".

Tulburările de tranzit sunt *diareea, constipația* sau *alternanța de diaree și constipație.*

În **perioada diareică** bolnavul are 3—5 scaune moi, păstoase, de culoare galbenă aurie sau brună închisă. Scaunele apar la 4—5 ore după masă în momentul în care chimul digestiv apare în segmentul de intestin subțire afectat. Faza diareică durează de la câteva zile până la 2 săptămâni și este urmată de o fază cu durata variabilă de scaun normal sau de constipație.

Fenomenele de însoțire. În *sindromul de maldigestie și malabsorbție* (SMDA), bolnavul scade în greutate, este denutrit, are tegumentele palide și uscate fiind deshidratat și carențat proteic și vitaminic. Datorită pierderii de proteine, fier, calciu și vitamine, bolnavul prezintă: hipoalbuminemie cu edeme carențiale, anemie feriprivă sau macrocitară, osteoporoză, spasmofilie și fenomene de neuropatie senzitivo-motorie.

Fenomenele neuro-vegetative de tip „dumping" se traduc prin colici enterale puternice, urmate de valuri de căldură, transpirații, senzație de leșin, vertij și palpitații. Din cauza vertijului și leșinului simt nevoia să se așeze în pat. Tulburările vasomotorii sunt provocate de eliberarea unor cantități mari de peptide vasoactive secretate de celulele APUD din intestin. Acestea sunt VIP-ul , GIP-ul, prostacicline și serotonina, substanțe cu acțiune vasodilatatoare locală și la nivelul vaselor periferice. Local provoacă o fugă de apă în lumenul intestinal, fapt ce explică hipovolemia, hipotensiunea, tahicardia, vertijul. Vasodilatația periferică explică atât transpirațiile profuze cât și hipotensiunea.

Scanned with OKEN Scanner

Factorii declanșatori

Crampele și diareea cronică sunt provocate de alimente iritabile și greu digerabile cum sunt grăsimile, dulciurile, fructele crude și legumele bogate în fibre (salată, roșii, vinete, varză, ceapă, ardei, praz). De asemenea tutunul, alcoolul, cafeaua sunt iritante și declanșează diareea. În schimb brânza și urda dulce, carnea rasol și pireul de legume asigură un scaun normal sau unul de constipație.

Durerea din DE este *calmată* de căldură aplicată local, de regimul igieno-dietetic, de antispastice și pansamente pe bază de săruri de aluminiu, carbonat de calciu sau carbonat de bismut.

Etiologia DE este întâlnită în ordinea frecvenței în CI (enterocolopatia funcțională în nomenclatura franceză) în parazitoze intestinale și în SMM. În țara noastră bolile care provoacă SMM sunt : pancreatita cronică, ileita terminală, rectocolita ulcero-hemoragică, sclerodermia, *sprue nostras* și după rezecțiile intestinale întinse. În cancerul de intestin subțire și în limfoamele maligne cu localizare în plăcile Payer, bolnavii prezintă semne de impregnație tumorală, anemie, uneori scaune melenice și febră prelungită.

DISPEPSIA COLONICĂ

În dispepsia colonică (CI în nomenclatura anglo-saxonă), bolnavul acuză durere în cadrul colic, localizată pe traiectul unui segment din colon : ascendent, transvers, descendent sau sigmă. Durerea este mai exprimată în flancul drept, în flancul stâng în una din fosele iliace sau interesează tot cadrul colic. În fosa iliacă dreaptă se constată clapotaj iar în fosa stângă o coardă colică.

Ca intensitate durerea poate fi surdă, suportabilă sau sub formă de crampe sâcâitoare. Durerea este însoțită de balonare, ghiorăituri și foarte importantă este tulburarea de tranzit : diaree, constipație și alternanța de diaree și constipație.

Anamneza va trebui să precizeze cât timp durează perioada diareică și cât timp durează perioada de constipație. O parte din bolnavi se știu de foarte mulți ani cu scaune moi iar alții cu scaune tari, de constipație. De aceea sunt necesare relații referitoare la aspectul, culoarea, mirosul și conținutul scaunului.

Există diferențe între diareea de fermentație și de putrefacție. În suferința colonului drept (cec, ascendent și prima jumătate a transversului) diareea este de fermentație. În suferința colonului stâng (restul segmentelor plus sigmă) diareea este de putrefacție.

DIAREEA

În diareea de fermentație (DF) scaunul este moale, păstos, de culoare galbenă aurie, cu miros înțepător, acid și în cantitate mare (2—4 scaune pe zi depășind 300 g). Chimic, la proba de digestie, conține res-

Scanned with OKEN Scanner

turi de celuloză și amidon nedigerat, cantități mari de CO_2 și acizi organici volatili (lactic, acetic, butiric), floră bacteriană iodofilă și un *p*H acid.

În diareea de putrefacție scaunul este tot moale și păstos însă de culoare brună, maronie și are miros respingător și *p*H alcalin. Examenul coprologic pentru digestie și paraziți este obligatoriu în DF și DP. Conține floră neiodofilă, fibre musculare nedigerate, cantități ridicate de amoniac, hidrogen sulfurat, amine volatile aromate, indoli și scatoli. Aceste substanțe solicită ficatul în procesul de detoxifiere și sunt iritante și toxice pentru sistemul nervos central și ne explică simptomele de ordin neuropsihic care însoțesc tulburarea de tranzit.

În bolile digestive cu maldigestie și malabsorbție scaunul de fermentație sau putrefacție conține și alimente nedigerate.

Simptome de însoțire

Bolnavii care suferă de CI cu predominența diareei sunt volubili, alteori nervoși, iritabili sau se plâng de cefalee și insomnie. În schimb, bolnavii la care predomină constipația sunt apatici, morocănoși, indispuși și au cefalee pentru care folosesc multe și variate antialgice.

Bolnavii care suferă de SMDA sunt denutriți și au deficit ponderal așa cum s-a arătat mai sus. În neoplasmul de colon drept, diareea este însoțită de anemie feriprivă și semne de impregnație tumorală. În cancerul de colon stâng bolnavii au o constipație rebelă la care asociază semne de impregnație tumorală iar constipația duce cu timpul la subocluzie sau ocluzie.

Factorii declanșatori

DF este întreținută și agravată de abuzul de celuloză (legume, fructe crude) și dulciuri. În diareea de putrefacție nu sunt tolerate sosurile, condimentele, abuzul de carne și preparate de carne și conservele de carne. În ambele situații laptele dulce, laptele bătut, băuturile reci, sucurile răcoritoare, băuturile alcoolice și cafeaua, constituie adevărate purgative.

Corectarea scaunului diareic și trecerea la scaun normal se obține cu aceleași măsuri terapeutice menționate la DF și DP.

Tratamentul diareei cronice

Regimul alimentar este foarte important. În DF se face restricție de legume uscate, de vegetale bogate în fibre și de pâine. Se asigură un plus de carne de vacă, pasăre fiartă sau rasol. Se permite pireul de cartofi, de legume. În DP se face restricție de carne care se înlocuiește cu brânză de vacă, pireuri de fructe, de legume, salată de crudități, fructe coapte. Carbonatul de Ca aduce beneficii în DF iar sărurile de aluminiu în DP. Antispasticele cu acțiune anticolinergică, antimuscarinică și perna electrică calmează durerea.

Etiologie

DF sau DP se întâlnesc în CI, parazitoze intestinale, cancerul de colon drept, ileita terminală, polipoza și diverticuloza intestinală și în SMM.

Scanned with OKEN Scanner

Fiziopatologia diareei

După Sleisenger și Fortrand, diareea se produce prin mai multe mecanisme, rareori pure și de cele mai multe ori intricate.

1. **Diareea osmotică.** Se produce când în lumenul intestinal se găsesc substanțe nedigerate, greu absorbabile și osmotic active. Pentru a menține izotonia chimului intestinal, are loc conform legilor osmozei, o fugă de apă din vasele aflate în peretele intestinal, în lumenul intestinal. Acest mecanism se întâlnește în SMDA în disbacterioze, în caz de accelerarea tranzitului, după laxative saline sau după abuz de coleretice.

a) *În maldigestie* prin lipsa sucurilor digestive, alimentele nedigerate realizează un mare gradient osmotic care asigură fuga apei din plasmă în lumenul intestinal.

b) *În malabsorbție* prin leziunile mucoasei intestinale se tulbură atât permeabilitatea mucoasei cât și mecanismele care asigură transportul activ și pasiv al electroliților, apei, aminoacizilor, glucozei, fructozei, galactozei și al acizilor grași. Există și deficite în fermenții intestinali și pancreatici care asigură digestia hidraților de carbon, proteinelor și grăsimilor. Din cauza acestor deficite complexe, alimentele nedigerate realizează un gradient osmotic în lumenul intestinal.

c) *În disbacterioze* (DF și DP), prin dezechilibrul dintre flora de fermentație și putrefacție, apar acizi organici volatili și respectiv amine aromate care tulbură echilibrul osmotic și împiedică absorbția apei în colonul drept sau stâng. Abuzul de vegetale, hidrați de carbon sau de carne și brânzeturi are efecte similare în CI ducând la diaree de fermentație sau putrefacție.

d) *Laxativele saline* (sulfatul de sodiu și sulfatul de magneziu) provoacă diaree tot prin mecanism osmotic.

e) *Accelerarea tranzitului intestinal* provoacă diaree prin evacuarea rapidă a chimului intestinal în colon, unde realizează concentrații osmotice mari care favorizează fuga apei din plasmă în lumenul intestinului gros. Diareea prin tranzit accelerat se întâlnește la nevrotici, în hipertiroidie și în criza addisoniană. *La nevrotici* hipertonia vagală stimulează peristaltismul și evacuarea rapidă a chimului în colon. *În criza addisoniană,* în lipsa mineralocorticoizilor, se tulbură procesul de absorbție activă a NaCl și K, pompa Na/K fiind stimulată de mineralocorticoizi. Se știe că în *hipertiroidie, tiroxina* potențează acțiunea acetilcolinei, mediatorul vagului, stimulând peristaltismul și ducând astfel la evacuarea rapidă a chimului în colon (diaree).

2. **Diareea secretorie** este provocată de tulburarea mecanismelor de transport activ care se face dinspre mucoasă spre lumen. Are loc o pierdere mare de apă și electroliți, realizată prin activarea sistemului adenil ciclază — ATP — AMP ciclic. Acest mecanism patologic stă la baza diareei din enterocolitele acute provocate de enterovirusuri, salmonele și enterobacterii (coli, proteus, piocianic, perfringens, yersinia). Toxinele bacteriene și virale stimulează activitatea adenilciclazei și totodată eliberarea de prostacicline și VIP care la rândul lor activează adenilciclaza. Astfel mucoasa intestinală secretă în lumen apă și electroliți provocând diaree.

S-a dovedit că acest mecanism anormal operează și în diareea cronică din parazitoze, din cancerul de colon și sigmă și din ileita terminală și rectocolita ulceroasă.

Scanned with OKEN Scanner

Constipația

În *condiții normale*, omul are unul sau două scaune pe zi, formate, semisolide sub formă de cârnat, evacuarea lor făcându-se ușor, fără efort. În schimb când tranzitul bolului fecal este întârziat și evacuarea lui se face de două ori sau chiar o dată pe săptămână, vorbim de constipație. Anamneza trebuie să precizeze forma, aspectul și consistența scaunului. **Scaunul de constipație** apare sub formă de *bucăți sau bile* de mărimea unor măsline, alune sau nuci, de consistență dură și în cantitate mică. Examenul coprologic arată o digestie exagerată, cu reducerea cantității de apă și celuloză. Evacuarea scaunului se face cu greutate, producând adesea *fisuri anale* și cu timpul *hemoroizi* interni și externi.

În *constipația rebelă*, în urma stagnării îndelungate în ampula rectală, scaunul este format dintr-un conglomerat de schibale (bucăți) dure, seci și unite între ele. Alteori formează o masă fecaloidă mare, numită **fecalom** a cărui evacuare se face cu multă greutate, necesitând chiar intervenție medicală (clismă evacuatoare la care se adaugă ulei de parafină, ulei de măsline sau glicerină).

Sunt situații când stagnarea îndelungată a materiilor fecale în sigmă și rect, provoacă o reacție exsudativă lichidiană din partea peretelui intestinal, care duce la fragmentarea scaunului și apariția falsei diareei descrisă de M a t h i e u. Scaunul este format din bucăți situate într-o masă lichidiană, fiind comparat în mod plastic cu aspectul „chiftelelor marinate". Această diaree mai este numită tot de autorii francezi „diarhée avec bouchon".

Simptome

În cazul constipației, bolnavul relatează că de foarte mulți ani are perioade lungi de constipație, alternând uneori cu perioade scurte de diaree. Scaunele sunt *dure, rare* (o dată sau de 2 ori pe săptămână) și evacuarea lor se face cu *efort mare de defecație*. În faza de constipație bolnavul prezintă dureri sub formă de crampe, pe traiectul colonului, însoțite de balonare. Meteorismul, provocat de retenția de gaze are răsunet biliar sau cardiopulmonar. Din acest motiv bolnavii se plâng de dureri în hipocondrul drept, de grețuri și gust amar în gură sau de palpitații, stenocardie și greutate în respirație (manifestările cardiopulmonare din distensia gazoasă a unghiului colic stâng).

Retenția îndelungată a materiilor fecale favorizează reabsorbția în exces a histaminei și altor amine aromate care generează *manifestările nervoase*. Astfel bolnavii sunt apatici, adinamici, morocănoși, supărăcioși, se plâng de cefalee, migrene și insomnie. Plastic spus „constipații sunt deseori constipați și la suflet".

Semnele nervoase care însoțesc constipația, dispar o dată cu evacuarea scaunului.

De reținut că atât simptomele dispeptice bilio-duodenale, intestinale cât și simptomele cardio-pulmonare sau nervoase, cedează o dată cu evacuarea scaunului și bolnavul capătă puțin umor.

Scanned with OKEN Scanner

Bolnavii folosesc pentru a avea unul sau două scaune pe săptămână, de mult timp fel de fel de laxative. Amintim *laxativele saline* (sulfat de sodiu, sulfat de magneziu și *magnezia usta)*; *laxativele* care conțin *phenoftaleină* (ciocolax); *laxativele* care conțin diferite *polizaharide* (metilceluloză, agar-agar, *alginați*, sămânță de in, mușchi de Irlanda); *lactuloză* (polizaharid care accelerează fermentația bacteriană și diareea); *derivați antrachinonici* (extracte de senna, aloes și rhubarba); *detergenți* (sulfocianați de sodiu, săruri biliare); *uleiul de parafină* sau *glicerină*.

Nu trebuie să uităm că *folosirea îndelungată* a laxativelor are ca *efect paradoxal*, agravarea constipației. Din cauza hiponatremiei și hipokaliemiei provocată de purgative, bolnavii sunt astenici, apatici, adinamici.

Constipația de dată recentă (câteva săptămâni sau luni) la un subiect trecut de 40 de ani și care avea înainte un scaun normal sugerează un cancer de colon. În asemenea situații suntem obligați să cercetăm hemoragiile oculte, să apelăm la irigoscopie și colonoscopie, pentru a descoperi în timp util chirurgical cancerul.

Constipația este agravată de o alimentație bogată în brânzeturi și carne și săracă în balast vegetal.

În cancerul de colon stâng care se manifestă prin constipație, care poate duce la fenomene de subocluzie. Bolnavul poate prezenta și fenomene paraneoplazice, semne de impregnație tumorală, anemie, stare febrilă prelungită. În polipoza rectocolică extinsă, în rectocolita ulcerohemoragică survin fenomene de maldigestie și malabsorbție.

Fiziopatologia constipației

După Sleisnger și Fortrand, constipația poate fi produsă prin mai multe mecanisme.

1. **Constipația de transport** este secundară tulburărilor în motilitatea colonului. Mișcările de evacuare sunt întârziate fie prin spasm fie prin atonie, determinate de hipertonia vagală sau simpatică. *Constipația spastică* survine în dezechilibrele vago-simpatice, fiind realizată în primul rând de hipertonia vagală. Se întâlnește în colonul iritabil, în nevroze, în ulcerul gastro-duodenal, afecțiunile hepato-biliare și în intoxicațiile cu plumb. *Constipația atonă* (prin hipotonie vagală sau hipertonie simpatică) se întâlnește în graviditate și la menopauză (disfoliculinemie) și în mixedem. Activitatea motorie poate fi întârziată și prin tratamente prelungite cu alcaline (săruri de calciu și aluminiu), anticolinergice, tranchilizante și opiacee, care sunt constipante.

2. **Constipația rectală, habituală sau de evacuare** survine prin dereglarea reflexului de defecație. Apare prin amânarea repetată a defecației la persoanele cu munci sedentare (funcționari de birou, șoferi, macaragii, cismari). Este provocată și de unele boli anorectale sau ale organelor din micul bazin care în mod reflex duc la întârzierea defecației: fisuri anale, hemoroizi, tromboflebite hemoroidale, prostatite și metroanexite.

3. **Constipația prin lipsă de balast** apare la cei cu regim bogat în brânzeturi, în carne și lipsit de fibre vegetale (legume, fructe, zarzavaturi) cu un conținut bogat în celuloză, lignină, pectină și mucilagii. Aceste substanțe reținapa contribuind la formarea unui scaun moale.

Scanned with OKEN Scanner

4. **Constipația prin obstrucție** se observă în stenozele intestinale și colorectale realizate de bride și cancere stenozante. Aici se încadrează și constipația din achalazia rectală.

5. **Constipația prin retenție** survine în anomaliile de calibru și lungime ale colonului din mega- și dolicocolon, boli în care bolul fecal staționează timp mai lung în aceste segmente anormale ale colonului.

Criza subocluzivă și ocluzivă sunt manifestări clinice care apar la bolnavii care suferă de constipație cronică sau recentă. Realizează tabloul abdomenului acut medical (vezi capitolul : Durerea abdominală acută).

SINDROMUL RECTO-SIGMOIDIAN

Sindromul recto-sigmoidian (SRS) ocupă un loc aparte în patologia digestivă fiind întâlnit în cancerul recto-sigmoidian, rectocolita ulcero-hemoragică, polipoza rectocolică și în rectosigmoidita cauzată de diferite infecții (dizenterie, blenoragie, trichomoniază).

Bolnavii se plâng de tenesme, scaune diareice și rectoragii. **Tenesmele rectale** se caracterizează prin dureri vii înainte, în timpul și după defecație. Bolnavul are senzația unei defecații ineficiente. **Scaunele diareice** sunt **numeroase,** peste 5—10 pe zi, în cantitate mică și cu aspect heterogen, și conțin mucus, puroi și sânge. Au aspect gleros, apar în cantitate mică de câteva zeci de grame, din care motiv sunt considerate adevărate „spute rectale".

Scaunul apare sub formă de creion sau panglică în cancerul stenozant al canalului anal.

Sângele în scaun se poate prezenta sub trei aspecte : ca *sânge roșu nedigerat, ca sânge digerat, melenic* sau ca *o hemoragie ocultă* evidențiată prin metode de laborator. Scaunul care conține sânge roșu deschis apare în caz de **hemoragie digestivă inferioară** (HDI), cauzele frecvente fiind cancerul ulcerat de colon descendent, sigmă și rect, polipii recto-sigmoidieni, diverticuloză colică și hemoroizii. În cancerul rectal și în hemoroizi, sângele îmbracă scaunul. În HDI provenită din porțiunile terminale ale colonului, sângele nu are timp pentru a fi digerat și apare de culoare roșie, vie.

„Rectoragie" este termenul folosit pentru sângerarea mare pe cale rectală, sângerare care survine în caz de polipi sau cancer recto-sigmoidian sau al colonului descendent.

Melena este forma obișnuită de manifestare a hemoragiilor digestive superioare (HDS) provocată de leziuni situate pe esofag, stomac și duoden până la unghiul Treitz. Scaunul melenic este de culoare neagră, ca păcura și lucios deoarece este digerat, hemoglobina fiind transformată în clorhidrat de hematină de culoare neagră. În privința consistenței apare ca un scaun format ca un „cârnat" sau moale, păstos și neformat. Melena poate fi confundată în practică cu scaunul de culoare brună închisă sau negricioasă care apare după mese bogate în alimente cum sunt : calta-boșul, ficatul, sângeretele sau fructe ca dudele negre, afinele, murele și cireșele amare. Apare și după folosirea de preparate care conțin fier, căr-

Scanned with OKEN Scanner

bune medicinal, așa cum se întâmplă la ulceroși după cure cu alcaline sub formă de praf, tablete sau soluții coloidale.

Dacă în HDS sau HDI se pierd peste 500 ml sânge, bolnavul prezintă amețeli, transpirații, senzație de leșin și paliditate, simptome care trădează anemia acută.

DISPEPSIA PANCREATICĂ (DP)

Realizează tabloul clinic al *pancreatitei cronice,* caracterizat prin dureri localizate în epigastru și cu iradiere în hipocondrul stâng, în spate sau în bară. Durerile sunt *suportabile* sau *puternice* având caracter colicativ. Durerile *apar* imediat după mese, durează 2—3 ore pe zi timp de 3—5 zile. Sunt *însoțite* de balonare, grețuri, vărsături alimentare, bilioase sau diaree. Pot fi *confundate* ușor cu durerea din ulcerul gastroduodenal, din colica biliară sau colica enterală dacă nu sunt însoțite și de diaree cu caracter de fermentație sau putrefacție. Durerile vii, colicative care iradiază în hipocondrul stâng, umărul drept sau în coloana vertebrală pot mima marea dramă pancreatică din care lipsesc însă fenomenele cardiovasculare și alterarea rapidă a stării generale. În DP durerile *sunt declanșate* de mese grase, picante și de abuzul de alcool. Nu sunt calmate de alcaline, anticolinergice, Miofilină și Pentalong, acestea constituind probe terapeutice care exclud ulcerul, suferințele biliare sau chiar renale. Durerile *cedează* uneori la aspirină, alteori la microperfuzii cu Xilină și Piafen. Proba la Aspirină exclude ulcerul.

Colica pancreatică acută este tratată la capitolul pancreatită acută pag. 318.

Examenul fizic este sărac și redus la sensibilitatea epigastrului, a zonei pancreatico-duodenale sau a punctului solar.

În *neoplasmul de pancreas,* simptomele sunt cu totul diferite, în funcție de organizarea procesului proliferativ. În *cancerul de cap de pancreas,* debutul este lent, insidios, cu apariția unui icter mecanic progresiv, nedureros și însoțit de semnele impregnării neoplazice. Durerea apare tardiv când procesul neoplazic invadează corpul pancreasului și organele vecine. În schimb, *cancerul de corp* și *coadă* începe cu dureri care cresc treptat în intensitate, situate în epigastru și cu iradiere la baza hemitoracelui stâng, în umărul stâng și în spate la nivelul primelor vertebre lombare. Icterul apare tardiv, în momentul în care este invadat capul și comprimat coledocul terminal.

DUREREA ABDOMINALĂ DE ORIGINE VASCULARĂ

Durerea vasculară abdominală (DVA) sau angorul abdominal este provocată de o ischemie cronică la nivelul unuia din cele trei trunchiuri arteriale : *celiac, mezenteric superior sau mezenteric inferior.* Ischemia este realizată prin leziuni ateromatoase care interesează *mai ales* trunchiul mezenteric inferior. Plăcile de aterom sunt localizate la originea arterelor și se întind de-a lungul primilor doi centimetri. În

Scanned with OKEN Scanner

Bolnavul cu durere abdominală cronică : informații subiective și informații obiective

DURERE ABDOMINALĂ CRONICĂ (D.A.C.).

- În D.A.C. durerile cu caracter recurent sunt clasificate după cum urmează :
- Dispepsie gastro-duodenală sistematizată sau nesistematizată tradusă prin dureri ritmate de mese, ritmate sezonier sau nesistematizate ;
  — sunt provocate de gastrita cronică, ulcerul gastroduodenal, cancerul gastric.
- Dispepsie hepatobiliară sau duodenobiliară de tip hipostenic sau hiperstenic : jenă, balonare, grețuri, gust amar sau dureri vii iradiate scapular, însoțite de grețuri și vărsături bilioase ;
  — apare în colecistul iritabil, litiaza biliară și colecistita cronică.
- Dispepsia pancreatică — dureri colicative mimând dispepsia gastro-duodenală, hepatobiliară sau intestinală însoțită și de diaree, scădere în greutate, simptome carențiale ;
  — este caracteristică pancreatitei cronice.
- Dispepsia intestinală de tip jejunoileal, jejunocolic sau colosigmoidian ;
  — traduse prin dureri colicative localizate periombilical sau de-a lungul cadrului colic și însoțite de diaree alternând cu perioade de constipație ;
  — se pot complica cu crize subocluzive sau ocluzive în caz de neoplasm și polipoză colică ;
  — apare în colonul iritabil, în cancerul intestinal în ileita terminală, în cancerul de colon drept și stâng sau în limfoamele maligne cu localizare în formațiunile GALT.
- Sindromul rectosigmoidian tradus prin :
  — tenesme, scaune cu mucus, puroi și sânge în RCH ;
  — scaune creionoase în stenoza rectală benignă sau malignă ;
  — rectoragii în RCH, neo rectal și neo sigmoidian.
- Crizele vasculomezenterice caracterizate prin :
  — dureri anginoide, abdominale cu iradiere în lombe apar în infarctul mezenteric însoțite de diaree cu scaune moi, fetide, sanghinolente.

- Starea peretelui abdominal poate descoperi o serie de date esențiale :
- Volumul abdomenului crește prin acumularea țesutului adipos al peretelui, meteorism (gaze), exsudat peritoneal (ascită), prezența de tumori solide sau chistice ;
  — abdomenul în formă de obuz se întâlnește în obezitatea androidă; iar abdomenul cu aspect batracian în obezitatea ginoidă sau mixtă ;
  — meteorismul abdominal cu timpanism, mișcări peristaltice, tumoră Von Wahl în caz de subocluzie.
- Exusdatul peritoneal tradus prin matitate declivă cu concavitatea cranială deplasabilă pe flancuri se întâlnește în peritonita t.b.c., cancerul de tub digestiv și organele anexe ;
  — în cirozele hepatice apare și circulația colaterală de tip cavo-cav și porto-cav ;
  — în poliserozita din LED exsudatul peritoneal este acompaniat de exsudat pleural, pericardic, febră și leziuni cutanate specifice în fluture ;
  — în febra mediteraneană (poliserozita familială paroxistică), exsudatul peritoneal este însoțit de febră, dureri abdominale difuze și apare periodic ;
  — în sindromul nefrotic și în insuficiența cardiacă globală, ascita este însoțită de edeme și respectiv cianoză și dispnee.
- Hepatosplenomegalia apare în hepatita cronică activă, cirozele hepatice și în bolile mielo- și limfo-proliferative.
- Mase ganglionare percepute ca tumori neregulate periombilical și subhepatic apar în limfoamele maligne cu debut abdominal.
- Tumorile chistice apar în chistele de ovar evidențiate prin matitate cu convexitate cranială, în chistele pancreatice și chistele mezenterice evidențiate ca tumori în zona ombilicală și hipogastrică.
- Punctele și zonele dureroase sunt cunoscute din semiologie și sunt sensibile în marile colici abdominale și H.A.P.-ul abdominal.
- Starea generală a bolnavului este bună, mulțumitoare sau alterată ;
  — în peritonitele secundare apare starea toxicoseptică cu șoc peritoneal ;
  — în neoplasmele viscerale se constată deficit ponderal și denutriție de grad II, III sau caşexie.

Scanned with OKEN Scanner

Tabel sinoptic nr.

Bolnavul cu durere abdominală cronică (informații paraclinice)

DUREREA ABDOMINALĂ CRONICĂ
INFORMAȚII PARACLINICE

- Explorare gastrică
- Aciditatea gastrică se apreciază cu testul la histamină, betalog și pentagastrin
  - .S.B. = 30–80 ml
  - D.A.B. = 1–5 mEq/oră
  - D.A.Mn = 6–18 mEq/oră
  - D. .Mx = 20–40 mEq/oră
  - In sd. Zollinger Ellison D. .Mx = 60–160 mEq/oră
  - Gastrinemia normală 50 p gr/zi.
  - Factorul intrinsec — dozarea radioimunologică — scăzut în anemia Biermer
- Tubajul duodenal
  - studiul bilei A, B, C — cantitate, culoare, vâscozitate, sediment
  - în ampulom Vaterian — hematii + celule atipice în sediment
  - dozare de bicarbonați și enzime pancreatice după cateterism endoscopic al canalului Wirsung și stimulare prealabilă cu cerulină sau secretină

- Examenul coprologic:
  - digestia în scaun: Ph, resturi de amidon, grăsimi, fibre musculare
  - sânge în scaun: testul cu tinctură de guaiac (Hemocult)
  - testele care apreciază maldigestia, malabsorbția (dextroxiloză, cu trioleină marcată, bentiromid)
  - Dozări serice de albumină, calciu, magneziu, fier, caroteni
- Examen radiologic
  - grafie pe gol — indicată în perforația gastrică (pneumoperitoneu), în ocluzie (imagini hidroaerice)
  - tranzit baritat — indicat în ulcer gastric, duodenal, cancer gastric, hernia hiatală
  - irigografie indicată în polipoză colonică, diverticuloză, neoculoză, neoplasm de colon
- Explorare endoscopică (gastroscopie, rectoscopie, colonoscopie) indicate în aceleași boli enumerate mai sus; gastroscopia descoperă precoce cancerul gastric în stadiul mucos și permite biopsia
- Tomografie computerizată și rezonanța magnetică
  - în tumori hepatice, de tub digestiv, mase ganglionare

Scanned with OKEN Scanner

timpul digestiei, deci în efortul digestiv, are loc un dezechilibru între aport și necesități, fapt care ne explică ischemia și durerea.

Durerea sub *formă de crampă, localizată* în epigastru sau periombilical, este simptomul evocator. Durerea apare după mese și este cu atât mai puternică cu cât masa este mai bogată și abundentă. Durerea *iradiază* în lombe sau la rădăcina coapselor și este *însoțită* de eructații, borborisme și uneori emisie de scaune moi, fetide care anunță încetarea durerii. De aici și numele de angor abdominal. Este *rezistentă* la antispastice și *cedează* la Nitroglicerină sau Izoket, fapt semnificativ pentru diagnostic. Uneori în zona periombilicală deasupra aortei abdominale se poate auzi un *suflu sistolic* și palpa un *freamăt sistolic.* Menționăm că numai *arteriografia selectivă* confirmă diagnosticul, semnele clinice sugerându-l.

INFORMAȚII OFERITE DE EXAMENUL OBIECTIV

În clinica bolilor digestive, aportul examenului fizic este sărac în informații care să impună un diagnostic în lipsa datelor oferite de o anamneză bine condusă. Examenul fizic se practică cu ajutorul metodelor clasice : inspecție, palpare, percuție și auscultație. Se cunosc trei metode de palpare : prin alunecare sau rulare, prin acroșare și prin balotare. Palparea se face cu ajutorul feței palmare a mâinilor și este monosau bimanuală, mâna fiind mijlocul și nu metoda de palpare.

Aceste metode fizicale ne oferă o serie de informații referitoare la :

— *modificările de volum ale abdomenului,* la *mișcările* și *tonusul peretelui abdominal ;*

— *prezența unor formațiuni tumorale solide* sau *chistice ;*

— *modificările de volum hepatic* și/sau *splenic ;*

— *prezența unor puncte* și *zone dureroase,* la starea punctelor herniare și prezența unor cicatrice ;

— *starea generală a bolnavului.*

A. Referitor la **volumul** și **starea peretelui abdominal,** obținem o serie de date prețioase. În mod normal peretele se află pe linia toracopubiană, este elastic, are un tonus normal, un panicul adipos de 1 cm și este mobil cu inspirația.

În stări patologice volumul abdomenului este normal, mărit sau excavat (scăzut). *Mărirea* de volum este condiționată de *grosimea panicului adipos, de prezența meteorismului, a lichidului în cavitatea peritoneală sau de apariția unor tumori solide sau chistice* ori de *hepatosplenomegalie.*

a. În **obezitatea de gradul II sau III,** abdomenul crește în volum. **În obezitatea de tip android** se descrie abdomenul în obuz caracterizat prin acumularea grăsimii în cavitatea peritoneală și la nivelul peretelui abdominal, în țesutul subcutanat, din regiunea periombilicală. În obezitatea **ginoidă** și de tip **intermediar (mixtă)** abdomenul este de aspect batracian când bolnavul se află în decubit dorsal sau pendant, când șortul

Scanned with OKEN Scanner

grăsos atârnă în regiunea pubiană când se află în ortostatism. La palparea abdomenului obez pliul paniculului adipos depășește 5—10 cm și este prins în palmă și nu între două degete.

b. **Meteorismul** este provocat prin *distensia gazoasă* a intestinului subțire și/sau gros. În limbajul bolnavilor abdomenul este balonat sau umflat. Meteorismul survine în dispepsia gastroduodenală, hepato-biliară, intestinală și pancreatică. Balonarea este difuză și predomină în etajul abdominal superior sau inferior. La percuție se constată hipersonoritate iar la auscultație borborisme sau silențiu abdominal în funcție de activitatea peristaltică.

c. **Ascita** înseamnă acumularea de lichid în cavitatea peritoneală, cantitatea variind între 5—20 litri decelabili clinic. Abdomenul crește în volum și aspectul său variază în funcție de cantitatea lichidului și poziția bolnavului. Când cantitatea este moderată și bolnavul se află în decubit dorsal, abdomenul capătă aspect batracian. În colecțiile abundente, cu tensiune hidrostatică mare, abdomenul bombează înainte și dacă bolnavul stă în picioare, atârnă ca o „desagă". Ombilicul bombează ca un deget de mănușă iar în unele cazuri chiar herniază. La palpare abdomenul are o rezistență, o tensiune elastică. Percuția descoperă, în decubit dorsal, o matitate deplasabilă pe flancuri iar în ortostatism, o matitate cu concavitate superioară. Combinând palparea cu percuția se obține semnul „valului".

Lichidul ascitic are caracter de *transsudat* și recunoaște ca mecanism fiziopatologic hipertensiunea venoasă portală sau, în cava inferioară, și hipoproteinemia. Se întâlnește în ciroza hepatică, insuficiența cardiacă globală și în sindromul nefrotic.

Lichidul ascitic are caracter de *exsudat* în boli inflamatorii peritoneale, boli sistemice și cancere viscerale cu metastaze peritoneale. Survine în peritonita tuberculoasă, în poliserozita din LED, în sindromul Demons-Meigs și în cancerele gastric, hepatic, de colon și de ovar cu metastaze peritoneale.

În ciroza hepatică apare *circulația colaterală de tip cavo-cav* sau *porto-cav*, vizibilă pe peretele abdominal. În caz de *anasarcă* ascita este însoțită de hidrotorax și edeme ale membrelor inferioare, regiunii sacrate și peretelui abdominal (la compresia între două degete a unei plici abdominale apare aspectul în „coajă de portocală").

În ascitele voluminoase, cu presiune hidrostatică mare, pielea abdomenului devine lucioasă, sclipitoare. În asemenea situații țesutul celular subcutanat este dispărut iar musculatura peretelui abdominal, toracelui și membrelor este topită.

În ascita din cirozele hepatice, se poate *palpa prin balotare* splina sau ficatul mărit de volum iar în neoplasmele viscerale tumora respectivă.

În sindromul nefrotic și insuficiența cardiacă globală, bolnavul se află în anasarcă având ascită, hidrotorax și edeme generalizate.

În poliserozita din LED și sindromul Demons-Meigs (tumora tecală hiperhidratantă) pe lângă exsudatul peritoneal există și exsudat pleural și/sau pericardic..

Scanned with OKEN Scanner

Fiziopatologia ascitei

Mecanismele patogenice implicate în patogenia ascitei sunt multiple și încă incomplet elucidate, constând din intervenția sinergică a mai multor factori dintre care acțiunea unuia este prevalentă.

Principalii factori implicați în apariția lichidului de ascită sunt : factorul hemodinamic, renal și endocrin. Detaliem în continuare modul de acțiune al acestora. (vezi tabel sinoptic nr. 1).

Factorul hemodinamic intervine prin variațiile *presiunii hidrostatice* (PH) și ale *presiunii coloid-osmotice* (PCO), prin *permeabilitatea capilară* (PC) și *drenajul limfatic* (DL).

După cum se cunoaște, PH este forța care asigură ieșirea lichidelor din interiorul vasului sangvin în interstițiu, contribuind în mod hotărâtor la **procesele de filtrare** de la capătul arterial al capilarului. Valoarea ei scade de la 30 *mm* Hg în sectorul arterial, la 10—15 *mm* Hg la polul venos al capilarului. Această presiune reprezintă ceea ce fiziologii numesc presiunea de *vis-à-tergo,* presiune care asigură reîntoarcerea venoasă, alături de alte pompe de împingere și aspirație cum sunt pompele : musculare, abdominale, pleurale și arteriale.

PCO este forța care se opune acestui proces având rol esențial în **reabsorbția** lichidelor la capătul venos al capilarului. Valoarea ei este constantă de 25 *mm* Hg.

Diferența dintre aceste două presiuni — *delta P* — reprezintă forța de filtrare și reabsorbție în virtutea căreia se realizează schimburile lichidiene la nivel capilar Atunci când delta P crește, fie care urmare a creșterii PH, fie ca urmare a scăderii presiunii coloid osmotice, cantitatea de lichide filtrate și neresorbite în totalitate, crește progresiv, ducând inițial la apariția edemului interstițial și apoi a ascitei.

Creșterea PH se poate realiza în teritoriul **venos sistemic — venele suprahepatice și cavă inferioară,** așa cum se întâmplă în insuficiența cardiacă globală din valvulopatii, cardiopatie ischemică, HTA, miocardiopatii și cardiopatiile congenitale și în CPC.

Creșterea presiunii venoase poate avea loc în **teritoriul portal,** atunci când obstacolul este localizat **presinusoidal** (de exemplu în limfoame maligne sau tumori hepatice când se comprimă vasele hilului hepatic) ; **sinusoidal** (în ciroze sau cancerele hepatice celulare) ori **postsinusoidal,** prin obstacol, pe venele suprahepatice (sindromul Budd-Chiari).

Scăderea PCO se întâlnește în situațiile în care fie se pierd cantități mari de albumine din organism (sindromul nefrotic cu albuminemie sub 3,5%), fie nu se sintetizează sau se consumă cantități mari de proteine (bolnavi cirotici, canceroși sau carențați).

Drenajul limfatic. În condiții fiziologice o cantitate mică de lichide filtrate și neresorbite este preluată și drenată prin sistemul limfatic. În situații patologice când se reține mari cantități de lichide în spațiul interstițial apare insuficiența dinamică limfatică, deoarece capilarele limfatice nu mai pot asigura un drenaj suficient, contribuind o dată în plus la realizarea edemelor și ascitei. Insuficiența limfatică dinamică poate fi **funcțională** așa cum se întâmplă la bolnavii cardiaci ori cirotici, sau **organică,** atunci când drenajul limfatic este blocat prin obstacol (carcinomatoza pulmonară, limfoamele maligne cu localizare mediastino-pulmonară).

Scanned with OKEN Scanner

Mecanismele patogenice ale ascitelor

MECANISME PATOGENICE ÎN ASCITE

PH crescută

- În cava inferioară
  - insuficiența cardiacă din valvulopatii, cord pulmonar cronic
- În teritoriul venos portal
  - ciroze hepatice
  - cancere hepatice
  - limfoame maligne
  - Budd — Chiari

PCO scăzută

- Pierderi de albumine
  - sindrom nefrotic
- Sinteză scăzută de albumine
  - ciroză hepatică
  - cancer hepatic
- Catabolism proteic crescut
  - cancere hepatice
  - cancere viscerale cu metastaze peritoneale
- Carențe proteice
  - denutriție gr. III

Drenaj limfatic

- Insuficiență limfatică funcțională
  - cardiaci
  - hepatici
  - renali
- Insuficiența dinamică limfatică cu substrat organic
  - limfangiectazie limfatică intestinală
  - blocaj limfatic pulmonar în limfoame maligne mediastinale

Permeabilitatea capilară

- Eliberarea crescută de peptide vasoactive
  - în peritonita tbc
  - vasculita sistemică din LED
  - mastocitoza sistemică
  - gastroenterita eozinofilică
- Vase de neoformație cu eliberare mare de peptide vasoactive
  - cancere viscerale cu metastaze peritoneale

RENAL

- Scăderea filtrării și creșterea reabsorbției
- Retenție de apă și sare
- Pierderi de albumine
  - sindrom nefrotic
  - insuficiență cardiacă globală
  - insuficiența hepato-renală din ciroze

ENDOCRIN

- Hipersecreție de aldosteron și ADH prin stimularea voloreceptorilor
  - în insuficiența cardiacă globală
- Scăderea secreției de atriopeptină
  - insuficiența cardiacă globală
- Catabolism scăzut de ADH, aldosteron și estrogeni
  - ciroze hepatice
- Hipersecreție de estrogen și progesteron
  - Sindrom Demons—Meiggs

Scanned with OKEN Scanner

PC este provocată de acțiunea locală a peptidelor vasoactive asupra capilarelor peritoneale, favorizând exsudatul plasmatic în cavitatea abdominală. Ne referim la *kininogeni, kinine, kalikreine, bradikinine și prostacicline*. Acestea intervin în procesul inflamator din peritonita tuberculoasă, în carcinoza peritoneală, în metastazele cancerelor viscerale în stadiul IV de evoluție. În cancerele viscerale apar și **vase de neoformație** care participă activ la apariția exsudatului plasmatic peritoneal. În **vasculitele sistemice** din LED la nivelul seroaselor are loc o alterare a permeabilității capilarelor și astfel se explică apariția poliserozitei (exsudat pleural și peritoneal).

În mastocitoza sistemică și gastroenterita eozinofilică, se instalează ascita, ca urmare a acțiunii mediatorilor lipidici și protidici care măresc permeabilitatea capilarelor pleurale și peritoneale. La nivelul acestor seroase există o infiltrație bogată cu mastocite și respectiv eozinofilie.

În *limfangiectazia congenitală și câștigată*, ascita apare ca urmare a tulburărilor în drenajul limfatic determinate de malformațiile genetice sau câștigate ale vaselor limfatice de la nivelul vilozităților intestinale.

Unii autori menționează prezența ascitei și în *peritonitele bacteriene*, opinie greu de acceptat, întrucât în aceste situații lichidul acumulat în cavitatea peritoneală este purulent, are tendință la cloazonare și se datorează însămânțării microbiene a peritoneului visceral. Este vorba de o peritonită purulentă acută generată de inflamația peritoneului parietal și visceral.

Factorul renal intervine prin *scăderea filtrării, creșterea reabsorbției*, mecanisme prin care se reține în exces în organism apă și sare cu acumulare în interstițiu. Se pare că la nivelul capilarelor are loc o activitate sporită a peptidelor și lipidelor active. Se explică astfel ascita, la care se asociază hidrotoracele realizând o anasarcă, întâlnită în sindromul nefrotic.

Factorul endocrin acționează prin *creșterea producției sau scăderea catabolizării* anumitor hormoni cu rol esențial în echilibru hidroelectrolitic al organismului. Astfel la cardiaci creșterea secreției de *aldosteron și ADH* combinată cu scăderea producției de *atriopeptină* determină creșterea retenției hidrosaline la nivelul rinichilor cu mărirea volemiei și creșterea filtrării la nivelul capilarelor. Se adaugă, datorită stazei hepatice și scăderea presiunii coloid-osmotice. La bolnavii hepatici la care funcția hepatică este afectată în diverse grade (insuficiență hepatică manifestă), catabolizarea ADH, a testosteronului și estrogenilor nu mai poate fi realizată și excesul hormonal atrage secundar o retenție de apă și sare. *În sindromul Demons-Meigs*, cauzat de o tumoră benignă sau malignă ovariană, apare o hipersecreție de progesteron și estrogeni care măresc retenția hidrosalină, creșterea volemiei și retenția lichidelor în cavitatea peritoneală și interstiții.

În ascita gelatinoasă din mucocelul apendicular sau ovarian, rar în mucocelul peritoneal, celulele endoteliale sau mezoteliale secretă un mucus gelatinos, vâscos, asemănător gelatinei din piftie. La puncția abdominală, cu un ac mai gros se extrage acest gel filant care se întinde de la acul de puncție până la vasul colector. Nu se poate evacua ci numai extrage prin aspirație cu seringa. De altfel, puncția este singura metodă de diagnostic a ascitei gelatinoase. Diagnosticul anatomo-clinic de tumoră malignă sau benignă se obține postoperator prin biopsia tumorii ovariene sau apendiculare.

Scanned with OKEN Scanner

B. **Mărirea volumului abdominal prin tumori solide sau chistice.** Astfel în *hepato- sau splenomegaliile* de gradul III poate să bombeze hipocondrul drept sau stâng. În cazul *hepatosplenomegaliilor gigante,* baza toracelui se lărgește, cutia toracică luând aspect conoid sau sub formă de clopot. În cancerul hepatic întâlnim uneori hepatomegalii gigante realizând mărirea de volum a abdomenului.

La bolnavii slabi, se poate observa în flancul drept sau stâng, *o bombare* cauzată de o hidronefroză, de un *cancer renal,* de un *cancer de unghi colic (drept, stâng),* de un *cancer de colon* ascendent sau descendent. De reținut că în tumorile renale există contact lombar, criteriu clinic care le deosebește de alte tumori cu localizare intraperitoneală.

a. *În chistul de ovar și în fibromul uterin* de volum mediu apare o bombare în hipogastru. Chistele gigante de ovar, care cântăresc peste 15—20 kg, determină o bombare abdominală importantă. În ortostatism „pântecele" atârnă *ca o desagă* și la percuție se constată o matitate care are *convexitate* superioară. Dacă se punctionează și evacuează chistul, lichidul se reface și se poate confunda cu ascita. În aceste situații, întâlnite din păcate în practică, diagnosticul întârzie. Astăzi ecograful ne scutește de asemenea greșeli.

b. *Chistele mezenterice, pancreatice sau de uracă* (foarte rare) provoacă, în funcție de volum, o bombare moderată sau importantă în zona centrală, periombilicală, a abdomenului. Sunt diagnosticate ușor cu ajutorul ecografului.

Abdomenul este excavat, scobit în formă de *luntre* sau *„covată"*, cu perete flasc, hipoton și lipit de coloana vertebrală, cu proeminența marcată a falselor coaste, a crestelor iliace și a simfizei pubiene. Paniculul adipos este dispărut iar pielea încrețită și lipsită de elasticitate. Permite palparea coloanei vertebrale și aortei abdominale. Se întâlnește la femei multipare unde se constată și diastaza drepților abdominali. În condiții patologice se observă la bolnavii cu denutriție de gradul II și III cauzată de sindromul de maldigestie, malabsorbție, cancer esofagian, boala Simonds, boala Basedow, stenoza pilorică, neoplazii viscerale și de limfoamele maligne în stadiul IV.

C. **Modificări de volum hepato-splenic.** Volumul ficatului și splinei se stabilește prin percuție, palpare și auscultație. În mod normal prin percuție și auscultație diametrul prehepatic măsoară pe linia medioclaviculară 10,5—11 cm. Splina se percută pe linia medio-claviculară între coastele IX—XI, având diametrul vertical de 5—6 cm, iar în diagonală 6—8 cm (vezi capitolele ; Bolnavul cu hepato- și splenomegalie).

Ficatul devine palpabil când este hipertrofiat sau ptozat. Hepatomegalia de diferite grade, I, II sau III survine în hepatita cronică (stabilizată și activă) cirozele hepatice, cancerul hepatic primitiv și secundar, chistul hidatic, hemocromatoza, porfiria hepatică, în limfoamele maligne cu localizare primitivă hepatică sau hepatosplenică și în sindroamele mieloproliferative și în anemiile hemolitice.

La palpare se apreciază aspectul *marginei inferioare și al suprafeței anterioare.* Marginea inferioară este *tăioasă și dură* în *hepatita cronică activă și în cirozele hepatice.* Marginea inferioară este *rotundă și fermă* în celelalte suferințe menționate mai sus. Este *dură ca piatra* în *cancerul hepatic.* Pe suprafața anterioară a ficatului se pot palpa, dacă peretele

Scanned with OKEN Scanner

abdominal permite, *micro- și mai ales macronodulii.* Astfel în hepatita cronică activă și ciroza hepatică etanolică se pot palpa micronoduli, iar în hepatita activă și ciroza postvirală macronoduli.

a. **În cancerul hepatic** cu localizare periferică, se pot descoperi macronoduli de mărimea unor castane, comparați cu mușuroaiele produse de cârtițe pe un pământ reavăn, ficatul fiind numit plastic și sugestiv *„ficat mâncat de cârtițe"*. Tot în cancerul primitiv, cu localizare centrală și interesarea difuză a parenchimului, ficatul poate atinge dimensiuni enorme, ocupând mai mult de jumătate din cavitatea abdominală, realizând *marele abdomen hepatic.*

Spre deosebire de cancerul primitiv sau secundar unde splina are volum normal, în cancerul apărut pe fondul unei *ciroze,* splina este mult mărită. Splenomegalia este absentă și în *chistul hidatic* hepatic.

b. **Hepatosplenomegalia** este prezentă în sindroamele mieloproliferative, în leucemiile acute și limfoamele maligne cu localizare și debut hepatosplenic și în anemiile hemolitice.

c. **Staza hepatică** apare la *cardiaci* și în *colestaza hepatică.* La cardiaci apare ficatul în *armonică,* deoarece crește în volum și scade, revenind la normal în fazele de compensare a bolii de bază (vezi valvulopatii, cardiopatia ischemică, hipertensiunea arterială, miocardiopatii și boli congenitale de cord). Staza hepatică îndelungată, așa cum se întâmplă în stenoza mitrală sau în pericardita constrictivă, duce la apariția cirozei cardiace. În această situație ficatul rămâne mărit de volum și are o margine rotunjită și dură.

Sensibilitatea ficatului. Ficatul devine sensibil în hepatita cronică activă, ciroza hepatică, în leucemii și în limfoamele maligne cu interesare hepatică. Ficatul este foarte sensibil în abcesul hepatic, chistul hidatic infectat și în cancerul hepatic.

d. **Ptoza ficatului** apare în emfizemul pulmonar obstructiv și în cordul pulmonar cronic compensat. Ptoza ficatului mai poate fi condiționată și de relaxarea ligamentului său de suspensie, așa cum se întâmplă la femeile multipare, cu perete abdominal flasc și hipoton. În ptoza hepatică, marginea superioară coboară la coasta a VII-a sau a VIII-a, dar diametrul prehepatic este normal.

Hepatomegalia predominentă pe lobul drept se pretează la diagnostic diferențial cu rinichiul tumoral, cu o tumoră de unghi colic drept, de colon transvers sau cu un limfom malign care interesează ganglionii retroperitoneali și ai hilului hepatic.

e. **Vezica biliară** se explorează prin palpare. În condiții normale vezica biliară nu este accesibilă palpării. Se palpează când este *dilatată* sau plină cu *calculi.* Dilatația survine în cancerul de cap de pancreas sau de coledoc terminal când apare **hidropsul vezicular** sau așa-numitul semn **Courvoisier-Terrier.** Vezica biliară se umple treptat cu bilă și cu timpul apare și hepatomegalia de stază biliară, iar bolnavul are un icter progresiv, intens și ireversibil. La început culoarea icterului seamănă cu a conținutului sticlei de coniac, icterul fiind rubiniu, iar cu timpul cu a sticlei de coniac Courvoisier, devenind verdin sau melas.

Vezica biliară plină cu calculi se palpează ca o tumoretă rotundă sau ca o pară, de consistență elastică iar bolnavul nu are icter. Numai după o colică biliară apare icterul provocat prin mobilizarea unui calcul în coledoc.

Scanned with OKEN Scanner

Sensibilitatea vezicii biliare se controlează prin procedeul Murphy și Pavel-Chiray (Pavel clinician român, Chiray hepatolog francez).

f. **Splenomegalia.** Volumul splinei se delimitează prin percuție, palpare și auscultație, această ultimă metodă fiind utilă în splenomegalia de gradul I. Splenomegalia se întâlnește în boli *hematologice :* mielo- și limfoproliferative, leucemii acute, anemii hemolitice, în purpura trombopenică. Apare și în *bolile imunoagresive,* cum sunt hepatitele cronice, cirozele hepatice, colagenozele maligne. Survine și în *boli infecțioase* dintre care amintim : mononucleoza infecțioasă, endocardita lentă, febra tifoidă și bruceloza. *Splenomegalia tumorală* se găsește în abcesul splenic, chistul hidatic și în sarcomul splenic care este o boală rară. Se adaugă splenomegalia din boli metabolice și infiltrative (vezi : Bolnavul cu splenomegalie).

Splenomegaliile enorme al căror pol inferior depășește ombilicul și atinge creasta iliacă, survin în leucemia mieloidă cronică, metaplazia mieloidă cu mielofibroză și trombocitemia hemoragică.

Splenomegalia se pretează la *diagnostic diferențial,* cu o tumoră renală de diverse cauze, cu un cancer de unghi colic stâng, cu un lob stâng hepatic hipertrofiat de diverse cauze și mai rar cu o tumoră suprarenală sau cu un limfom malign cu debut retroperitoneal.

D. **Prezența de tumori solide.** În neoplasmele viscerale și în limfoamele maligne cu localizare abdominală se pot descoperi prin palpare formațiuni tumorale.

În zona epigastrică și supraombilicală se pot palpa, dacă peretele este flasc și hipoton, tumori date de un cancer gastric sau de cap de pancreas. În cancerul gastric găsim și mărirea ganglionilor supraclaviculari stângi, realizând semnul descris de *Virchow-Troisier.* Spre deosebire de tumorile hepatice sau splenice care sunt mobile cu respirația, tumorile gastrice sunt imobile sau pot fi fixate pe loc dacă în timpul respirației profunde se exercită o presiune asupra lor.

Palparea ne aduce informații prețioase și în depistarea tumorilor intestinale care se dezvoltă cu predilecție în anumite segmente ale tubului intestinal, cum sunt *segmentul iliocecal, unghiul colic drept, unghiul colic stâng, sigma și rectul.*

În porțiunea *iliocecală* se localizează tuberculoza intestinală, ileita terminală și limfoamele Hodgkin și nonhodgkin. Aceste procese realizează formațiuni *tumorale* cilindrice, neregulate, dure și sensibile.

În cancerul de cec și colon se palpează formațiuni tumorale cilindrice sau rotunde situate în fosa iliacă dreaptă, în flancul drept sau stâng, în hipocondrul drept sau stâng sau în fosa iliacă stângă.

Tușeul rectal este în mod necesar indicat dacă bolnavul prezintă simptome caracteristice *sindromului recto-sigmoidian :* dureri la defecație, scaune gleroase cu mucus, puroi și sânge rectoragii, constipație ori diaree rebelă de dată recentă. Tușeul rectal ne permite să descoperim hemoroizii, polipii și cancerul rectal și rectocolita ulcero-hemoragică. Ne ajută să controlăm fundul de sac Douglas și prostata, iar la femeie starea organelor genitale interne.

E. **Puncte și zone dureroase.** Sunt învățate la semiologie și uitate de studenți până în anul VI. Punctele dureroase sunt ușor de reținut și le amintim în treacăt :

— **În zona epigastrică** se află punctele xifoidian, epigastric, duodenal și solar, sensibile în afecțiunile gastro-duodenale și pancreatice ;

Scanned with OKEN Scanner

— **În jurul ombilicului** se află punctele periombilicale dureroase în enterocolitele acute, în abdomenul acut, în infarctul mezenteric ;

— **În zona apendiculară** găsim triunghiul descris de *marele chirurg român Iacobovici* și *punctele clasice Mac Burney* și *Morris* pe linia spino-ombilicală și *punctul Lanz* pe linia bispinală la unirea treimii externe cu cea mijlocie. Sunt puncte dureroase cu localizare diferită în raport cu poziția apendicelui ;

— **Zona pancreatico-duodenală** delimitată de bisectoarea unghiului drept care are vârful la ombilic și latura verticală a unghiului respectiv este sensibilă în afecțiunile pancreatice, gastro-duodenale și biliare ;

— Se adaugă **clasicele zone abdominale :** *hipocondrul drept, epigastrul, hipocondrul stâng, flancul drept, zona ombilicală, flancul stâng, fosele iliace* și *hipogastrul*. În caz de constipație la nivelul colonului descendent se poate palpa în flancul stâng și fosa iliacă stângă o coardă colică care se rulează sub degete. Dacă ne reamintim de la anatomia topografică ce organe se proiectează în aceste zone, știm care boli dau sensibilitatea în aceste cadrane. Se poate consulta și manualul de semiologie medicală al profesorului Ion Goia ;

— **Punctul cistic** se află la întretăierea coastei a X-a cu marginea externă a dreptului abdominal și este sensibil în afecțiuni biliare. Se controlează prin *metoda Pavel-Chiray* și *Murphy ;*

— **Punctele tuboovariene** se află pe linia care unește ombilicul și cade perpendicular pe mijlocul arcadei crurale, în treimea mijlocie și devin sensibile în anexite, metroanexite, pelviperitonite ;

— **Punctele ureterale** superior și mijlociu. Cel superior se află pe orizontala care trece prin ombilic și întretaie marginea externă a dreptului abdominal. Este sensibil în colica renală și în caz de calcul inclavat în ureterul lombar. Punctul ureteral mijlociu, situat pe linia bispinală la două degete depărtare de linia mediană, devine dureros în colica renală și litiaza renală cu calcul inclavat în ureterul pelvin ;

— **Punctele herniare** trebuiesc controlate la orice bolnav cu durere abdominală cronică cu exacerbări periodice sau crize subocluzive. Se caută punctele herniare inghinale, femurale, crurale, ombilical și punctele herniare de la nivelul liniei albe.

F. **Cicatricele abdominale.** Pe peretele abdominal pot fi observate cicatrice liniare sau punctiforme apărute după intervenții chirurgicale sau plăgi prin arme albe sau arme de foc. Unele cicatrice sunt suple, altele cheloide în funcție de reacția organismului în procesul de cicatrizare. Unele cicatrice pot sugera un proces de periviscerită.

La un **„policrestat" abdominal,** care prezintă în continuare colici ce mimează un abdomen acut, trebuie să ne gândim la posibilitatea unui HAP abdominal (vezi durerea abdominală acută).

G. **Auscultația abdomenului** se face cu stetoscopul și din păcate este neglijată în practica medicală. În condiții normale nu se aud zgomote sau se percep câteva borborisme. În condiții patologice, în caz de enterocolite acute, dizenterie, holeră sau crize subocluzive sau ocluzive se aud numeroase zgomote hidroaerice pe care bolnavii le percep ca și „ghiorăituri" (borborisme). În criza de subocluzie, în momentul în care

Scanned with OKEN Scanner

chimul intestinal trece prin zona stenozantă se palpează și se ausculță o „țâșnitură" pe care o simte și bolnavul.

La un abdomen cu perete slab se pot palpa și ausculta în zona epigastrică și periombilicală, pulsațiile aortei. **În anevrismul aortei abdominale** se poate palpa o formațiune tumorală, pulsatilă, însoțită de *freamăt sistolic* iar la auscultație un *suflu sistolic dur și răzător.* Freamătul și suflul sistolic se pot descoperi și în *ateroscleroza vaselor mezenterice* (vezi angorul abdominal).

Nu trebuie să uităm că la o femeie tânără sau la un bărbat trecut de 45 ani, ambii suferind de *hipertensiune arterială,* trebuie să **auscultăm arterele renale.** Se ascultă, pe linia care unește ombilicul cu coasta a X-a, apăsând stetoscopul la nivelul treimii superioare. Practic se ascultă în hipocondrul drept sau stâng, la 3—4 degete de rebordul costal și în afara drepților abdominali. Este locul de proiecție al arterei renale stenozate. La femeile tinere sub 40 de ani stenoza arterei renale se datorește unei hiperplazii a tunicii musculo-elastice iar la bărbați trecuți de 45 ani stenoza este generată de o placă de aterom. În aceste cazuri este vorba de o hipertensiune arterială secundară *renovasculară* care obligă la arteriografie selectivă.

H. **Examenul somatic general** ne oferă o serie de informații privind starea de nutriție, culoarea tegumentelor, a sclerei și prezența unor fenomene paraneoplazice.

În ulcerul gastro-duodenal, hepatita cronică, litiaza biliară și colonul iritabil, starea de nutriție este bună sau mulțumitoare.

a. **Denutriția** de gradul I, II sau III, cu deficit ponderal între 15 și 30% din greutatea corporală, survine în ulcerul gastric, cancerele tubului digestiv și glandelor anexe, în ileita terminală, colita ulceroasă, polipoza și diverticuloza colică și în sindroamele de maldigestie și malabsorbție. În slăbirea pronunțată care merge până la *cașexie,* bolnavii sunt „piele și os" și arată ca adevărate „schelete vii". Au țesutul celular subcutanat dispărut, mușchii atrofiați, hipotoni, pielea uscată, galbenă ca paiul, încrețită și fără elasticitate, bula lui Bichat este dispărută iar pomeții, coastele, crestele iliace și genunchii proemină în relief.

b. **Paliditatea.** În cancerele tubului digestiv și în sindroamele de malabsorbție și maldigestie, tegumentele sunt palide-gălbui sau pământii din cauza anemiei secundare prin pierdere de fier și lipsa factorilor de maturație.

c. **Subicterul scleral** și **icterul franc** sclerotegumentar apare în hepatita cronică activă, cirozele hepatice, cancerul hepatic, în litiaza coledociană și cancerul de cap de pancreas. În raport cu boala de bază icterul se datorește unui proces de citonecroză hepatică sau unei colestaze intra- sau extrahepatice (vezi bolnavul icteric).

În polipoza colică și/sau intestinală diseminată constatăm degete hipocratice, osteoame, chiste dermoide, fibroame și lipoame cutanate sau o pigmentație melanică a buzelor și mucoasei bucale.

d. **Fenomene paraneoplazice.** Tripla astenie fizică, psihică și sexuală, caracteristică tuturor neoplasmelor survine și în cancerul esofagian, gastric, de colon și rect.

Artralgiile sau manifestările de *poliartrită trenantă* la medicația antireumatică și diverse proceduri fizioterapeutice se întâlnesc în cancerul esofagian, gastric și rectosigmoidian.

Scanned with OKEN Scanner

Omalgia reflexă stângă, confundată cu periarterita scapulo-humerală, însoțește cancerul de esofag terminal, de mare tuberozitate gastrică, coadă de pancreas și unghi colic stâng.

Flebitele superficiale sau profunde (sindromul Trousseau) pot precede sau însoți simptomele caracteristice unui cancer gastric sau pancreatic.

Dermatomiozita reprezintă un alt debut curios sub masca căruia evoluează *cancerul gastric* dar și *cancerul de sân* și *ovar*. Se știe că fenomenele paraneoplazice dispar după tratamentul chirurgical al tumorii respective și reapar o dată cu metastazele.

INFORMAȚII OFERITE DE EXAMENELE PARACLINICE

În patologia digestivă informațiile oferite de anamneză și examenul fizic trebuie verificate cu o serie de date oferite de chimismul gastric, tubajul duodenal, examenul coprologic (digestie, sânge, paraziți), teste de absorbție, examen radiologic și endobioscopie.

A. **Chimismul gastric** este *indicat în UGD, în cancerul gastric* și *gastritele cronice*. În *UGD* trebuie renunțat la obiceiul de a intuba cu sonda Einhorn, ori de câte ori bolnavul se internează. Este o metodă greu tolerată de bolnav și prezintă pericolul transmiterii hepatitei epidemice și al accidentelor grave la histamină.

După ce se introduce pe nemâncate sonda până la diviziunea 45 cm, se aspiră lichidul de stază și apoi se injectează Histamină 0,04 mg/kg corp, Betalog 1—2 micrograme/kg corp sau Pentagastrină 6 micrograme/kg corp. Se colectează separat sucul gastric extras din sfert în sfert de oră, timp de 4 ore.

Se evaluează cantitatea și se titrează aciditatea liberă și totală cu reactivul Töpfer-Linossier, calculând în milimoli sau mEq/oră valorile acidității.

Valorile normale ale secreției bazale (SB) sunt : volumul SB este de 30—80 ml iar debitul acid bazal (DAB) de 1—5 mEq/oră. După stimulare SB este de 120—150 mEq/oră iar DAMn (minimal) de 6—18 mEq/oră iar DAMx (maximal) de 20—40 mEq/oră. În UD DAMx variază între 60—80 mEq/oră. În UG există normo- sau hipoaciditate datorită retrodifuziunii ionilor de H^+. În sindromul Zollinger-Ellison găsim valori de 3—4 ori mai mari decât în UD ale DAMn și DAMx.

B. **Dozarea gastrinemiei** se face prin tehnică radioimunologică, valoarea normală fiind de 50 picograme/ml. Se practică și două teste de provocare a secreției de gastrină, fie stimulare cu secretină sau perfuzie de calciu gluconic.

C. **Activitatea FI** (factor intrinsec) poate fi apreciată direct prin dozare radioimunologică în sucul gastric, fie indirect prin testul Schilling. Este scăzut în gastrite cronice atrofice și absent în anemia Biermer.

D. **Tubajul duodenal** se practică tot cu sonda Einhorn, care se înghite până la diviziunea de 70—75 cm. În condiții fiziologice secreția sucului duodenal se face intermitent, fiind ritmată de evacuarea chimului gastric în duoden. *Lichidul duodenal* este compus din bilă și sucul

Scanned with OKEN Scanner

pancreatic. Volumul pe 24 ore este de 1 200 ml, din care bila reprezintă 700—800 ml, sucul pancreatic 300—500 ml.

— *Proba Meltzer Lyon* controlează excreția și secreția biliară. După ce sonda a ajuns în duoden se injectează 40 ml soluție călduță de sulfat de magneziu 33%. Se aspiră cu seringa la 2—3 minute și se obține *bila A*, un lichid clar, transparent și galben auriu, care reprezintă bila coledociană. În realitate bila A reprezintă lichidul extras imediat după ce sonda a ajuns în duoden, înainte de stimularea cu sulfat de magneziu.

Bila B sau bila veziculară, se obține după 15—30 minute de la introducerea soluției de sulfat de magneziu. Este un lichid vâscos de culoare brună închisă.

Bila C este bila de culoare clară, galbenă aurie, bila hepatică, extrasă după evacuarea completă a vezicii biliare.

Din analiza macroscopică, chimică și microscopică a sucului duodenal și bilei, obținem relații interesante despre suferința organelor care-l secretă.

a. Scurgerea bilei B se face întârziat în colecistul iritabil hipoton, sau rapid și intermitent în colecistul iritabil hiperton. Dimpotrivă în ocluzia coledocului, eliminarea bilei este diminuată în caz de calcul coledocian, sau absență în cancerul de cap de pancreas, când lichidul duorenal este incolor și nu conține enzime pancreatice.

b. *Macroscopic.* Se analizează culoarea care în condiții normale a fost arătată mai sus. În colecistite și angiocolite, bila este vâscoasă, floconoasă sau verzuie, tulbure. În litiaza biliară, bila B este vâscoasă, brună închisă, negricioasă și conține săruri biliare și cristale de colesterol.

c. *Microscopic,* în sedimentul biliar constatăm numeroase polinucleare, celule epiteliale cilindrice, în caz de colecistită acută, cronică sau angiocolită. De reținut faptul că polinuclearele apar la microscop de culoare galbenă, fiind impregnate cu săruri biliare, spre deosebire de celulele epiteliale și leucocitele care provin din duoden și care nu sunt impregnate cu săruri biliare.

În ampulomul Vaterian lichidul duodenal este sangvinolent și la microscop descoperim numeroase hematii și celule neoplazice.

d. *Analiza chimică* constă în dozarea bilirubinei, a urobilinei, acizilor biliari și a fermenților și bicarbonaților pancreatici.

Bilirubina și urobilina sunt crescute în anemiile hemolitice și scad în aplazia medulară.

Dozarea amilazei, tripsinei, lipazei și bicarbonaților constituie probe pentru evaluarea capacității funcționale a pancreasului (vezi capitolele Sindromul de maldigestie — malabsorbție și Pancreatita cronică).

— *Bilicultura* pe medii anaerobe și aerobe permite identificarea germenilor patogeni (enterobacterii) în cazul unei colecistite acute sau cronice. Ne permite să apreciem și sensibilitatea la antibiotice.

E. **Examenul coprologic** al scaunului se referă la aspectul macroscopic (culoare, consistență, miros), examenul chimic (sânge și pigmenți biliari) examen microscopic (pentru digestia celulozei, grăsimilor și fibrelor musculare) și coproparazitar.

— **Scaunul în diareea de fermentație** este moale, de culoare galbenă, cu miros înțepător. Chimic are un *p*H acid, conține CO_2 și acizi organici (capabili să neutralizeze 15 ml soluție normală de sodă pentru 100 ml materii fecale) și floră iodofilă care se colorează în albastru dacă materiile fecale sunt tratate cu o soluție iodată.

Scanned with OKEN Scanner

— **Scaunul din diareea de putrefacție,** este moale, maroniu-închis și urât mirositor. Chimic, are *p*H alcalin, conține amoniac, amine biogene și floră neiodofilă.

— **Scaunul melenic,** este format sau moale, păstos, de culoare neagră, lucioasă și conține sânge digerat. Provine dintr-o sângerare situată pe esofag, stomac, intestin subțire sau colon drept.

— **Testul Hemoccult** cu tinctură de guaiac. Este un test standardizat, simplu și rapid, folosit pentru descoperirea hemoragiilor oculte și în scop profilactic pentru depistarea precoce a cancerului de tub digestiv. Nu este nevoie de un regim prealabil fără fier. Se practică cu ajutorul unei hârtii de filtru impregnată cu tinctură de guaiac. Dacă testul este pozitiv se trece la un regim alb (fără carne de vită, pasăre, pește și vegetale) timp de trei zile. Cele patru probe se trimit la laborator și se tratează cu apă oxigenată. Testul se bazează pe activitatea peroxidazică a hemoglobinei.

Dacă testele sunt pozitive suntem obligați să recurgem la gastroscopie, irigoscopie și colonoscopie pentru a elucida cauza sângerării oculte.

F. **Examenul microscopic** al materiilor fecale se practică pentru a pune în evidență resturile de amidon, fibrele musculare și grăsimile nedigerate.

— *Amidonul* crud, nedigerat, apare pe preparatul cu Lugol sub formă de pete de culoare albastră sau neagră. Denotă un colon iritabil cu diaree de fermentație, abuz de vegetale sau o insuficiență pancreatică.

— *Fibrele musculare nedigerate* apar sub forma unor formațiuni cilindrice cu margini unghiulare și striațiuni transversale vizibile net. Trădează un tranzit accelerat sau o insuficiență pancreatică.

— *Grăsimile* neutre, nedigerate, apar pe preparatul tratat cu Sudan III, ca niște globule de culoare roșie, portocalie. Acizii grași apar sub formă de cristale, ca niște ace lungi sau ca lamele. Dacă găsim multe grăsimi neutre, pledează pentru o insuficiență pancreatică iar prezența acizilor grași pentru lipsa bilei în intestin (icter mecanic, ciroză biliară).

G. **Coprocultura.** În mod normal, scaunul conține o floră saprofită foarte abundentă, formată din colibacili și alte bacterii anaerobe. Examenul microscopic direct, prin colorație gram, ne permite să apreciem prezența globală a unei flore gram pozitivă sau gram negativă.

Bacteriile patogene puse în evidență prin coprocultură sunt : *Salmonella, Shigella, Stafilococcus aureus, Campilobacter, Yersinia, Clostridium* și vibrionul holeric.

H. **Testele care apreciază malabsorbția,** se referă la dozarea grăsimilor și azotului în fecale, la testul Schilling, testul cu dextroxiloză și la testele respiratorii care marchează eliminarea $^{14}CO_2$, după ingestia prealabilă de alimente marcate cu ^{14}C (testul cu glicină, trioleină și glucoză).

I. **Examenul coproparazitar** descoperă ouăle de paraziți (oxiuri, helminți, cestode) și chistele de lamblii.

J. **Examenul radiologic,** scopic și grafic, după ingestia de pastă baritată, oferă o serie de imagini, privind forma, poziția, motilitatea, relieful mucoasei, prezența ulcerațiilor benigne și maligne și a formațiunilor tumorale benigne și maligne.

Scanned with OKEN Scanner

— *În patologia esofagului* ne oferă imagini referitoare la spasmul esofagian difuz, la diverticuli esofagieni, esofagul dilatat în formă de sticlă cu vârful în jos din sclerodermie și achalazie sau prezența varicelor esofagiene din ciroza hepatică. Cancerul esofagian infiltrativ apare sub formă tubulară, cu dilatație *supraiacentă* iar cel vegetant prin imagini lacunare (vezi : Bolile esofagului).

— *Explorarea radiologică a stomacului* stabilește diagnosticul de volvulus gastric, hernie hiatală, hernie transdiafragmatică, confirmă UGD prin prezența nișei benigne și a cancerului prin apariția nișei maligne sau a imaginii lacunare.

— *În patologia intestinală* ajută la stabilirea unor cauze ale abdomenului acut și în diagnosticul unor boli cu substrat inflamator sau tumoral.

— *Astfel, grafia abdominală pe gol* descoperă imaginile hidroaerice în „cuib de rândunică", în ocluzia intestinală.

Pneumoperitoneul, prin prezența aerului între ficat și diafragm indică o perforație gastro-duodenală, în cazul UGD perforat.

— *În afecțiunile inflamatorii* cronice, din ER și RCH, rectocolita ulcero-hemoragică arată în fazele inițiale, tulburări de motilitate traduse prin alternanțe de zone hipertone și hipotone și cu ștergerea pliurilor mucoasei. Mai târziu în ER apar imagini care pledează pentru leziunile organice cum sunt edemul și ulcerațiile care dau aspectul pătat, tigrat sau de stenoza tubulară. În RCH apare, la nivelul colonului, aspectul tubular cu dispariția haustrelor.

— *În polipoza colică* apar multiple imagini lacunare, regulat conturate de-a lungul colonului sau intestinului subțire.

— *În diverticuloza colică* pe colonul descendent și sigma apar incizuri profunde în formă de „acordeon" sau „teanc de farfurii". Alteori, diverticulii apar ca mici opacități sferice anexate colonului sau independente de traiectul colic, când coletul lor nu a fost injectat.

— *În cancerul de colon* imaginile sunt legate de tipul anatomopatologic. Astfel în cancerul infiltrativ avem de-a face cu rigidități segmentare sau imagini tubulare sau cu stopul baritat în caz de stenoză. În cancerul vegetant apare imaginea lacunară, iar în cel ulcerat apare nișa malignă lipsită de lizereul de siguranță.

K. **Explorarea endoscopică** se practică apelând la gastrofibroscop, colonoscop și rectoscop.

Fibroscopul (gastroscopul, colonoscopul) este un aparat flexibil, care asigură transmiterea imaginilor prin fibre de sticlă. Are două tije, una optică care conduce imaginea de la un obiectiv distal la un ocular proximal și a doua tijă „rece" care transmite lumina și este prevăzută cu fibre care suprimă razele infraroșii și împiedică încălzirea obiectivului, Este prevăzut și cu un sistem mecanic care permite orientarea obiectivului în diferite direcții ale cavității gastrice sau colonice. Are și o piesă de biopsie. Sunt aparate costisitoare, fragile, care necesită o îngrijire deosebită.

a. **Gastroscopia** este indicată în trei situații clinico-radiologice :

— la bolnavii cu dureri tipice de ulcer sau cu HDS și fără semne sigure de ulcer la examenul radiologic ;

— în cazul unei imagini scopice și grafice de nișă malignă când trebuie prelevate 5—6 fragmente de mucoasă pentru biopsie ;

Scanned with OKEN Scanner

— la bolnavii cu semne radiologice de gastrită atrofică sau hiperplazică.

După **clasificarea japoneză,** bazată pe criterii anatomopatologice și endoscopice, deosebim trei tipuri de cancer : (vezi capitol cancer gastric pag. 111).

b. **Duodenoscopia** permite explorarea mucoasei duodenale, ampula Vater, canalul coledoc și Wirsung. Permite injectarea în aceste canale a substanței iodate și efectuarea colecistopancreatografiei retrograde (vezi : Explorarea bolnavului hepatic). Descoperă ampulomul vaterian și permite biopsia.

c. **Colonoscopia** apelează la colonoscopul flexibil cu vizibilitate axială. Din cauza lungimii relative a buclei sigmoide și a unghiurilor colice, metoda este mai greu suportată de bolnav. Este indicată în prezența unei imagini radiologice suspecte de cancer, în HDI fără imagine radiologică, în polipoza colică și în supravegherea unui bolnav cu neoplasm colonic operat.

Rectoscopul este un tub drept, rigid de 25 cm, care permite vizualizarea directă și fără risc a rectului și sigmei. Bolnavul stă în poziție genupectorală și rectoscopul, lubrefiat cu parafină, se introduce ușor în rect. Rectoscopul cu tub suplu tinde să înlocuiască rectoscopul rigid, imaginat de Bensaud. Rectoscopia oferă informații utile în rectite, RCH, polopiza rectosigmoidiană și în cancerul rectosigmoidian, infiltrativ, ulcerat și vegetant.

L. **Ecografia** în durerea abdominală cronică oferă informații caracteristice în caz de litiază biliară, litiaza renală (calculi în calice și bazinet) și relative în caz de pancreatită cronică. Ne permite să apreciem volumul hepatosplenic, prezența de formațiuni solide sau lichide și calcifieri în aceste organe parenchimatoase.

Oferă informații referitoare la volumul pancreasului unde poate descoperi mai greu formațiunile solide și destul de ușor formațiunile lichide, chistele și pseudochistele pancreatice. În pancreatita cronică evidențiază calcifierile pancreatice.

În limfoamele maligne abdominale care interesează ganglionii lombo-aortici, mezenterici, lombopelvini, oferă informații destul de caracteristice.

În patologia pelvină descoperă calculi în vezica urinară, descoperă tumorile solide și chistice de ovar, fibroamele uterine. Are aport esențial în diagnosticul de sarcină uterină sau tubară. La bărbat oferă unele date privind volumul sau calcifierile prostatice.

Scanned with OKEN Scanner

BOLILE ESOFAGULUI

SINDROMUL ESOFAGIAN

În acest capitol vom trata cele mai frecvente boli esofagiene cu care se confruntă medicul în practica zilnică.

Semiologie

În suferințele esofagiene întâlnim o serie de simptome comune, care izolate sau asociate trădează o boală organică sau funcțională a esofagului. Simptomele comune realizează sindromul esofagian : disfagie, durere și regurgitare.

Disfagia înseamnă *greutate, dificultate la deglutiție*. Semiologic disfagia este buco-faringiană și pur esofagiană. Clasificarea este logică dacă ținem cont de fiziologia deglutiției care este un act reflex care se desfășoară în *trei timpi : bucal, faringian* și *esofagian*.

Disfagia buco-faringiană se caracterizează prin *dureri în gât*, provocate de trecerea alimentelor prin istmul gâtului și faringe. Apare în angine acute, faringite, neo de cavum și în limfomul malign cu localizare în formațiile limfoide amigdalofaringiene. În caz de paralizie a mușchilor faringieni pe lângă dificultatea la înghițire apare și regurgitarea alimentelor pe gură și nas.

Disfagia esofagiană propriu-zisă se traduce prin *senzația de oprire a bolului alimentar* pe traiectul esofagului. Bolnavul arată cu degetul locul unde simte oprirea bolului alimentar, care poate fi în regiunea cervicală, în regiunea retrosternală superioară sau mijlocie ori la nivelul apendicelui xifoid. În raport cu modul de apariție și evoluție, disfagia poate fi capricioasă, paradoxală sau progresivă. Cea *paradoxală* este caracterizată printr-un *spasm esofagian funcțional* și mult mai rar spasmul se suprapune unui obstacol organic. Este capricioasă și paradoxală deoarece apare brusc la înghițirea alimentelor când lichide, când solide sau chiar în afara actului de deglutiție. Uneori este produsă de tahifagie.

În disfagia progresivă bolnavul întâmpină la început dificultăți numai la înghițirea alimentelor semisolide și apoi treptat devine dificilă și la lichide. La început pentru a ușura alunecarea bolului semisolid bolnavul bea multe lichide în timpul mesei. Disfagia progresivă denotă un obstacol organic : diverticul, cancer, compresie esofagiană extrinsecă.

Durerea esofagiană este însoțită fie de o senzație de jenă, fie de senzație de constricție retrosternală. Durerea constrictivă are de multe ori un caracter anginos, asemănător cu durerea din angorul pectoral de care trebuie diferențiată. *Este determinată de mișcările peristaltice* de

Scanned with OKEN Scanner

„dute-vino" pe care le face musculatura esofagului pentru a facilita trecerea bolului alimentar la nivelul unui obstacol funcțional sau organic. Durerea constrictivă trebuie diferențiată de pirozis, unde senzația de arsură este generată de refluxul sucului gastric hiperacid care survine atât în ulcerul gastro-duodenal, cât și în refluxul gastro-esofagian.

Regurgitarea traduce refluxul alimentelor din esofag în gură sau din stomac în esofag și gură, deci, refluxul de la două nivele este un element important pentru diferențiere. Regurgitarea esofagiană este precoce când alimentele revin imediat în gură după ce au fost înghițite. În această situație obstacolul este situat în faringe sau porțiunea cervicală a esofagului (*diverticul* Zenker). Refluxul alimentelor este tardiv când obstacolul se află în porțiunea inferioară a esofagului. *Regurgitările precoce sunt în cantitate mică*, iar *cele tardive în cantitate mare*, încât semiologii clasici au vorbit de adevărate vărsături esofagiene. Regurgitările esofagiene conțin alimente nedigerate amestecate cu mucus și salivă. Nu sunt însoțite de pirozis deoarece nu conțin acid clorhidric și deci nu provin din stomac.

Pituitele matinale descrise de semiologii francezi conțin salivă și mucozități. Se ivesc cu predilecție dimineața pe nemâncate la etilici și la gravide. De regulă acești subiecți prezintă în același timp hipersalivație (sialoree), salivă care este înghițită în cantitate mare. Din cauza spasmului cardial saliva este ulterior regurgitată. Sialoreea este cauzată și de stomatite, carii dentare și rinofaringite.

Eructația sau „râgâiala" este evacuarea pe cale bucală a aerului și gazelor din stomac. Eructația survine în aerofagie, hipersalivație și în stenoza pilorică benignă sau malignă.

CANCERUL ESOFAGIAN

CE (cancerul esofagian) este o afecțiune malignă cu răsunet important asupra stării de nutriție a bolnavilor și duce la caşexie deoarece împiedică alimentarea bolnavilor. Are o tendință marcată atât la extindere rapidă asupra organelor vecine din mediastin cât și la metastazare precoce, motive care limitează serios intervenția chirurgicală care a rămas în stadiul paleativ.

Incidență

Survine după decada a 5-a de viață, fiind de 4—5 ori mai frecventă la bărbați decât la femei, prevalența acestei incidențe fiind atribuită alcoolului. *Se localizează cu precădere în esofagul inferior* și apoi în cel mijlociu și superior, incidența în raport cu această topografie fiind de 50, 30 și 20 procente. Reprezintă cam 4% din totalitatea cancerelor în general.

Scanned with OKEN Scanner

Anatomie patologică

Macroscopic se disting trei forme, infiltrativă, ulcerată și vegetantă, importante de cunoscut din punct de vedere clinic și radiologic. *Forma infiltrativă* este cea mai frecventă, duce rapid la stenoză și dă imagine tubulară limitată cu dilatația moderată în amonte (esofag de luptă). *Forma ulcerată* are corespondent radiologic nișa iar clinic disfagia și durerea. *Forma vegetantă* cu aspect polipoid are ca imagine radiologică lacuna iar clinic disfagia.

Microscopic CE este un **epiteliom malpighian spino-celular** diferențiat sau nediferențiat când este localizat în cele două treimi superioare ale esofagului. Cancerul esofagului terminal și al porțiunii esogastrice este un **carcinom** sau **adenocarcinom** de tip **gastric.**

Invazia procesului tumoral are loc prin *contiguitate*, pe *cale limfatică* și *vasculară*. Prin contiguitate sunt invadate rapid traheea, bronhiile principale producând fistule eso-traheale urmate de pneumonii grave. Prinderea recurentului provoacă disfonie iar erodarea aortei o hematemeză „fudroaiantă". Pe calè limfatică invadează rapid ganglionii limfatici de la baza gâtului, ganglionii traheobronhici și ganglionii din jurul cardiei și coronarei gastrice. Trebuie reținut că dau ca și epiteliomul bronșic însămânțări în lanțuri ganglionare îndepărtate, care fac imposibilă depistarea și exereza lor. Pe cale limfovasculară dă metastaze precoce în oase, plămân, ficat, creier. Aceste date explică ineficiența tratamentului la ora actuală.

Patogenie

Patogenia CE este obscură dar se cunosc o serie de *factori cu risc oncogen* cum sunt *alcoolul* și *alimentele bogate în nitrozamine, aflatoxine* și *hidrocarburi*. Unele alcooluri (etilic, izoamilic, izobutilic și propilic) se extrag din orez în China și Mongolia, din curmale în Sudan, din porumb în Africa de Sud. În aceste zone „ecologice" CE are frecvență ridicată de peste 160—180 îmbolnăviri la suta de mii de locuitori.

Alimentele încărcate cu substanțe cancerigene cum sunt **hidrocarburile aromatice** și **nitrozaminele** din carne afumată se corelează cu incidență crescută a cancerului esofagian în mediul rural.

Alcoolul favorizează solubilizarea substanțelor cancerigene din carne afumată asigurând penetrarea lor în mucoasa esofagiană. La locul țintă *aceste substanțe activează* sau *induc gene oncogene* care asigură apariția și proliferarea celulelor maligne.

Tablou clinic și paraclinic

Simptomatologia. Ca în toate cancerele viscerale, epiteliomul esofagian rămâne mult timp latent. *Diasfagia progresivă* considerată ca semn de alarmă apare în realitate destul de târziu, fapt ce explică descoperirea în stadiul avansat al CE. La început, disfagia se manifestă ca o jenă trecătoare retrosternală provocată de înghițirea unor alimente so-

Scanned with OKEN Scanner

Fig. 1. Cancer de esofag — forma vegetantă. Colecția conf. dr. A. Bondari.

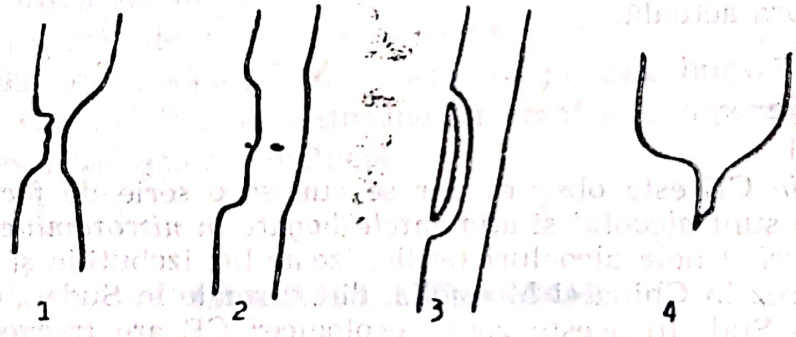

Fig. 2. Cancer de esofag — reprezentare schematică : 1 și 2 — stenozant ; 3 — menisc ; 4 — stenozant cu dilatație în amonte.

lide sau unei îmbucături mari. Aceste tulburări minime trebuie considerate ca semne alarmante care obligă la examen radiologic și esofagoscopic. În alte cazuri apar semne necaracteristice cum sunt : *eructațiile dureroase, crizele de sughiț* sau *tusea seacă* precum și *durerile anginoase* care ne obligă să nu uităm esofagul.

Examenul radiologic arată o stenoză tubulară sau filiformă, o rigiditate segmentară cu dispariția pliurilor și lipsa mișcărilor peristaltice în CE infiltrativ. Alteori imaginea în formă de menisc obligă la examinare în poziție LS care permite sesizarea unei ulcerații sau nișe maligne. În formele vegetante apare imagine lacunară (fig. 1 și fig. 2).

Endoscopia pune în evidență o zonă imobilă, lipsită de suplețe, rigidă și fără pliuri, care sângerează ușor la contactul cu tubul esofagoscopului.

Scanned with OKEN Scanner

Cancerul esofagian : aspecte etiopatogenice, clinică și tratament

CANCER ESOFAGIAN

ANATOMIE PATOLOGICĂ PATOGENIE

- Boală malignă care interesează esofagul superior, mijlociu și inferior — în localizarea superioară și mijlocie epiteliom malign spinocelular diferențiat sau nediferențiat
  - în localizarea inferioară carcinom sau adenocarcinom de tip gastric
- Factori de risc — predispoziție ereditară, alcooluri tari (fusel oil), alimente bogate în nitrozamine, aflatoxine și hidrocarburi aromate, fumat
- Invazie — locală prin contiguitate la trahee, bronhii, aortă
  - pe cale limfatică la ganglionii supraclaviculari laterocervicali, traheobronșici
  - pe cale limfatică și vasculară dă metastaze în plămân, ficat, creier, oase
  - prin perforație pneumonie gravă de aspirație

CLINICĂ

- Sindromul esofagian prezent cu debut lent insidios
  - aerofagie progresivă cu dificultate la înghițirea alimentelor semisolide și apoi lichide
  - durerea — disfagie însoțită de durere trebuie diferențiată de angorul pectoral
  - disfagie precoce în zona mijlocie sau joasă epifrenică
  - regurgitarea traduce refluxul alimentelor din esofag în gură
- Diagnosticul de certitudine oferit de tranzit baritat, endoscopie ± biopsie
- Cliseul baritat oferă imagini tubulare, stenoză cu dilatații moderate în amonte în cancer infiltrativ schiros
  - în formele vegetante și ulcerovegetante, imagine lacunară sau de nișă malignă
- Endoscopia oferă imagini de îngustare, stenoză vegetantă ulcerantă
  - permite biopsie

TRATAMENT

- Obiective — diagnosticul precoce în stadiul util chirurgical prin endoscopie și pastă baritată
- Mijloacele terapeutice chirurgical și polichimioterapie
- Conduită terapeutică
  - tratamentul chirurgical a rămas o metodă paleativă și rar curativ în localizarea inferioară descoperită precoce
  - anastomoze esogastrice
  - gastrectomie de necesitate în formele înalte
  - cobaltoterapie obține supraviețuiri de unu sau doi ani
  - polichimioterapia asociată cu cisplatinium.
- Rezultate — modeste, mulțumitoare condiționate de stază, grad de malignitate, invazie locală

Scanned with OKEN Scanner

Forme clinice

În raport cu localizarea distingem forma epifrenică, mediastinală și cervicală. **În forma epifrenică** cu o frecvență de 50% bolnavii prezintă disfagie joasă, arătată în zona xifoidiană. Este abordabilă chirurgical. **În forma mediastinală** sau bronhoaortică cu o incidență de 30%, bolnavii prezintă precoce semne de iritație mediastinală : tuse seacă iritativă, disfonie sau voce baritonală. Determină prin invazie locală fistule esotraheale, esobronhice sau erodarea aortei urmată de hematemeză și hemoragie mortală. Chirurgical sunt greu de abordat. În forma cervicală care interesează gura esofagului, incidența este de 20% iar bolnavii prezintă disfagie precoce cu regurgitare bucală sau nazală a alimentelor. Se complică cu pneumonii de aspirație sau fistule esotraheale.

Diagnostic

Diagnosticul pozitiv are în vedere disfagia, semnele de iritație bronhorecurențială și durerile anginoase la un bărbat fumător, băutor și trecut de 50 de ani. Examenul radiologic și endoscopic este obligatoriu.

Diagnosticul diferențial are în vedere angorul pectoral, achalazia, o tumoră mediastinală, refluxul gastro-esofagian și cancerul tuberozității gastrice (vezi capitolele respective).

Evoluție, complicații, prognostic

Evoluția este rapidă și precipitată de hemoragii, infecții bronhopulmonare, invadarea organelor vecine și metastaze precoce. Duce la moarte în scurt timp, de regulă în șase luni, maxim un an de zile. Prognosticul este foarte rezervat.

Tratament

Tratamentul CE dispune de cobaltoterapie și tratament chirurgical.

Cobaltoterapia practicată în doze mari obține supraviețuiri de unu sau doi ani. Este contraindicată în caz de invazie bronhotraheală, deoarece facilitează apariția fistulelor esobronhotraheale și infecțiile bronhopulmonare. Polichimioterapia la care s-a asociat și Cisplatinium nu a dat rezultatele scontate.

Tratamentul chirurgical a rămas paleativ și constă în anastomoze esogastrice în localizarea inferioară sau gastrostomie de necesitate în vederea alimentării în localizările superioare ale CE. Tot în scop paleativ s-a practicat intubația cu tub de plastic. Anastomoza esogastrică dă o mortalitate postoperatorie de peste 20%. Tendința actuală este de a trata mai întâi prin radioterapie cancerele jos situate și în al doilea timp se recurge la soluția chirurgicală optimă.

Scanned with OKEN Scanner

ACHALAZIA ESOFAGIANĂ

Există trei termeni care denumesc această boală : achalazia esofagiană, megaesofagul și cardiospasmul. Achalazia înseamnă deficiența în relaxare, în deschiderea sfincterului cardial. Megaesofagul definește dilatația în formă de ciorap sau de sticlă a esofagului situat în amonte de cardie. Este dilatația gigantă, instalată timp de mulți ani a esofagului de luptă. Cardiospasmul precizează funcțional spasmul prelungit al cardiei.

Această suferință ar putea fi definită prin insuficiența cardiei, scăderea peristaltismului esofagian și dilatația supracardială a esofagului.

Etiopatogenia bolii rămâne necunoscută. O parte din autori vorbesc de o *vagită* (la noi profesorul Mandache) provocată de leziuni degenerative ale plexului vegetativ intramural sau a ramurilor terminale vagale, care inervează esofagul terminal. Trebuie să amintim că esofagul are cele mai numeroase și groase ramuri ale nervului vag. Alți autori adepți *ai hipogenezei congenitale* (ereditare) se bazează pe sărăcia sau dezvoltarea insuficientă a ganglionilor parasimpatici periferici situați în plexul motor Auerbach. Adepții acestei ipoteze se bazează pe analogia cu boală *Chagas* (o boală parazitară din Brazilia) unde parazitul *Trypanosoma cruzi* produce leziuni în plexul Auerbach din cardia sau de la nivelul sfincterului intern al rectului (achalazia rectală).

O a treia ipoteză pledează pentru o *hiperexcitabilitate a motoneuronilor vegetativi* față de stimulii colinergici.

Datorită relaxării deficitare a cardiei are loc o dilatație progresivă a esofagului care atinge capacități foarte mari. Dilatația are loc în timp și se deosebește net de dilatația din cancerul stenozant epifrenic, care este mică în comparație cu megaesofagul. Inițial, musculatura esofagiană se hipertrofiază dar cu timpul se atrofiază. Activitatea peristaltică scade treptat și evacuarea esofagului se face prin prea plin la care contribuie atât presiunea hidrostatică dată de acumularea de lichide cât și forța gravitațională. Presiunea intraesofagiană crește după administrarea de parasimpaticomimetice, fapt ce pledează pentru hiperexcitabilitatea motoneuronilor din plexul motor Auerbach.

Incidență

Boala este de 3—4 ori mai des întâlnită la bărbați decât la femei. Predispoziția ereditară se pare că joacă un rol important.

Simptomatologie

Simptomele cardinale sunt *disfagia, durerea restrosternală* și *regurgitarea*. Debutul este lent, insidios cu disfagie joasă și cu caracter anginoid. Disfagia este însoțită și de regurgitări care apar în timpul mesei sau după masă. Este vorba de adevărate vărsături esofagiene în care se recunosc cantități mari de alimente nedigerate amestecate cu un lichid vâscos, similar salivei. Regurgitarea survine după masă, în poziția de decubit dorsal și este precedată uneori de o durere cu caracter

Scanned with OKEN Scanner

Tablou sinoptic nr. 7

Achalazia esofagiană: noțiuni de etiologie, clinică și tratament

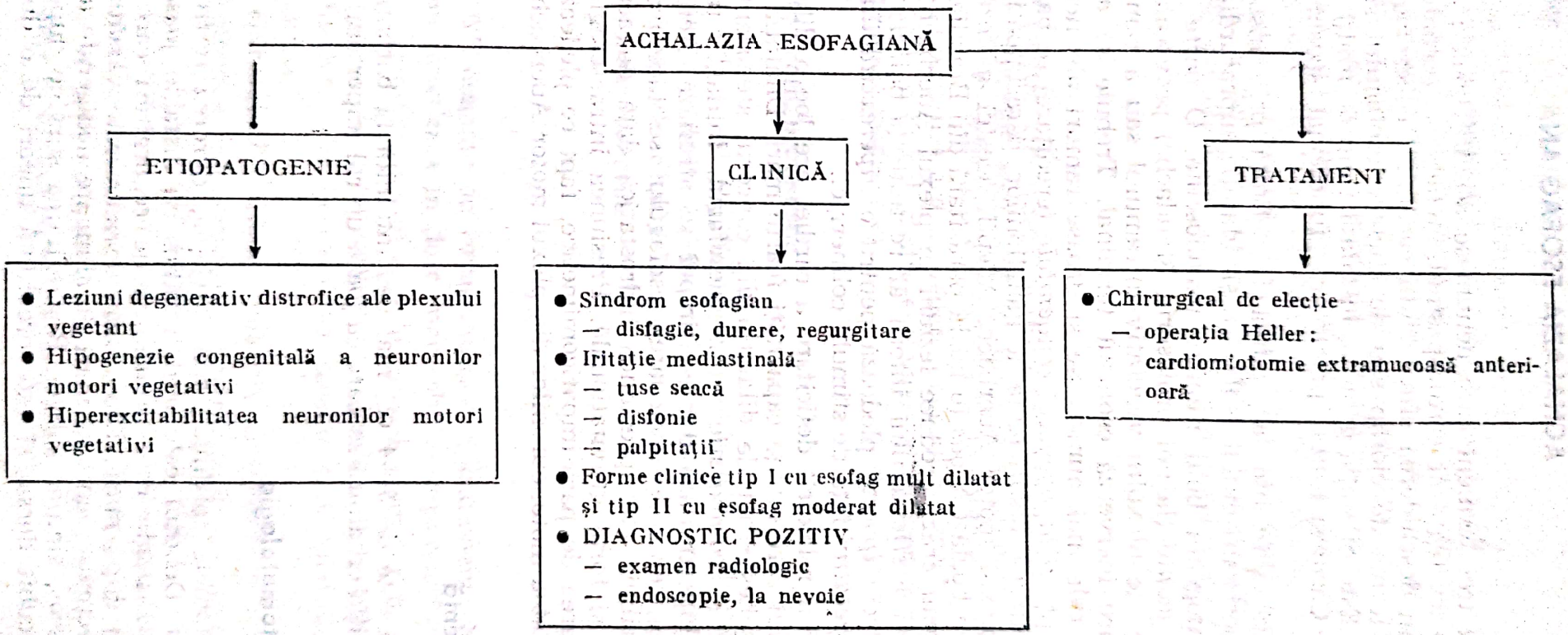

Scanned with OKEN Scanner

anginos. Volumul vărsăturii crește o dată cu distensia esofagului. Uneori alimentele pot stagna două-trei zile, dar cu toată staza îndelungată esofagita apare destul de rar.

Ca fenomene de iritație mediastinală notăm *tusea seacă*, *disfonia* și *palpitațiile*.

Forme clinice

Se descriu *două tipuri de achalazie*.

În *tipul I*, cu esofag mult dilatat, simptomele principale sunt disfagia progresivă urmată de regurgitarea alimentelor nedigerate.

În *tipul II*, cu esofag moderat dilatat, bolnavii se plâng de dureri retrosternale cu caracter anginos, dar care nu sunt liniștite de nitroglicerină.

Diagnostic pozitiv

Este sugerat de simptomele caracteristice și impus de *examenul radiologic* care este superior endoscopiei. Radiografia simplă de față arată o lărgire a umbrei mediastinale în treimea superioară iar cea de profil o lărgire a spațiului retrocardiac. Ambele imagini sunt date de aerul și alimentele prezente în esofag. Examenul baritat este esențial și relevă un esofag leneș cu peristaltică încetinită și întârziată în formă de ciorap, de șosetă, de sticlă cu gâtul în jos sau de morcov (după imaginația radiologilor), (fig. 3).

Fig. 3. Achalazie esofagiană.

Endoscopia nu este necesară deoarece poate provoca o perforație a esofagului. Se practică numai după spălătură. Arată un esofag dilatat cu mucoasă congestionată. Traversarea cardiei se face cu greutate, uneori fiind imposibilă și nu trebuie forțată, întrucât poate provoca o perforație urmată de mediastinită gravă.

Diagnostic diferențial

Diagnosticul diferențial are în vedere toate afecțiunile esofagiene la care se adaugă angina pectorală, esofagul din sclerodermie și tumorile mediastinale.

Scanned with OKEN Scanner

Evoluție, complicații, prognostic

În tipul II, **evoluția** este lentă și îndelungată. În tipul I regurgitările apar după ani îndelungați de evoluție. Se poate **complica** cu esofagite și mai rar cu mediastinite. Unii autori presupun că poate degenera malign.

Tratament

Tratamentul de elecție este tratamentul chirurgical care trebuie aplicat cât mai precoce. Metoda aplicată este operația Heller care constă în cardiomiotomie extramucoasă anterioară practicată pe cale abdominală.

HERNIA HIATALĂ

HH („hernia hiatală") este definită, așa cum îi spune și numele, ca o hernie a unei porțiuni a esofagului terminal și/sau a stomacului, prin hiatusul diafragmatic, în mediastin.

Fig. 4. Hernie transhiatală de alunecare.

Etiopatologie

Se cunosc după mecanismul de producere patru tipuri de hernii hiatale :

— Cea mai frecventă este **HH de alunecare,** în care cardia împreună cu o porțiune din stomac pătrunde în mediastinul posterior. Această hernie cardiogastrică nu are sac peritoneal (fig. 4).

— Urmează **HH prin rulare** sau hernia paraesofagiană, când o parte din fundul stomacului împreună cu sacul peritoneal intră în mediastin, cardia și esofagul abdominal rămânând în poziție normală. De menționat că această hernie se datorește unui orificiu diafragmatic larg care permite rularea fundului gastric. Dacă acest orificiu este prea larg atunci poate hernia și o parte din colonul transvers și uneori splina. Cei mai mulți gastroenterologi vorbesc în asemenea situații de hernii diafragmatice și nu hiatale.

Scanned with OKEN Scanner

— **HH mixte prin rulare și alunecare** când porțiunea cardioesofagiană și o parte din fundul gastric penetrează în mediastin.

— **HH prin brahiesofag sau esofag scurt congenital.** Se știe că esofagul are o lungime de 25 cm și 3 porțiuni, cervicală, mediastinală și cardioabdominală. Se înțelege că esofagul fiind mai scurt, cardia și o parte din stomac rămân în mediastin încă din timpul vieții intrauterine.

Etiopatogenie

Sunt implicate în apariția HH, *deficiența mijloacelor* care asigură fixarea regiunii cardioesofagiene prin hiatul diafragmatic și anume :

— *Insuficiența membranei frenoesofagiene* descrisă de Bertolli — Laimer și a *fibrelor Juvara* formate din țesut conjunctivo-elastic care are deficiențe în compoziția biochimică care-i conferă rezistența și elasticitatea ;

— *Insuficiența ligamentului gastro-esofagian* care leagă marea tuberozitate de diafragm, permițând astfel intrarea unei porțiuni din stomac în torace ;

— *Insuficiența plicilor diafragmatice,* formațiuni de fibre musculare care înconjoară esofagul înainte iar înapoi se încrucișează vrând să formeze cifra opt. Prin contracție, plicile diafragmatice trag esofagul și-l comprimă pe planul vertebral.

Ca factori de risc amintim scolioza care duce la distorsiunea diafragmului și creșterea presiunii intraabdominale condiționată de efortul fizic de aplicare și ridicare a greutății. La creșterea presiunii intraabdominale, superioară în condiții normale celei intratoracice, mai contribuie obezitatea și sarcinile repetate, favorizând hernierea.

Manifestări clinice și radiologice

Cele mai multe HH rămân *latente* și sunt descoperite radiologic.

În formele simptomatice, acuzele subiective se datoresc refluxului gastroesofagian și iritației organelor din mediastin. Tulburările date de refluxul GE sunt *pirozisul* (arsurile retrosternale) și *durerea constrictivă retrosternală* confundată cu durerea anginoasă.

Uneori bolnavii mai prezintă *disfagie joasă, grețuri, vărsături* și *sughiț.* Aceste simptome apar după masă în poziția de decubit dorsal sau sunt provocate de poziția aplecat înainte (semnul șiretului). De notat că pirozisul și durerea retrosternală pot fi cauzate de o esofagită peptică care poate fi dovedită endoscopic. De multe ori eructația asigură ameliorarea trecătoare a arsurilor supărătoare.

Simptomele provocate de iritația organelor toraco-mediastinale sunt : *tusea seacă, greutatea în respirație, palpitațiile* și *extrasistolele.*

Forme clinice

Pe lângă forma asimptomatică și simptomatică se mai descriu două forme. *Triada Saint* în care la HH asociază litiază biliară și diverticuloza colică. Se observă și asocierea HH, litiază biliară, ulcer gastro-duodenal

Scanned with OKEN Scanner

și polipoză. *În forma* de angor intricat HH poate juca un rol revelator sau agravant când clinica, proba la nitroglicerină și Ecg-ul sunt concludente.

Diagnostic

Diagnosticul de certitudine este oferit de tranzitul baritat care arată o opacitate rotundă, para — sau retrocardiacă. Radiologul recurge la manevre și poziții speciale pentru fixarea imaginii pe radiografie. Esofagoscopia făcută cu blândețe evidențiază esofagita de reflux.

Diagnosticul diferențial are în vedere refluxul gastro-esofagian funcțional sau secundar ulcerului gastro-duodenal, divertioulii esofagieni, cancerul esofagian epifrenic și angorul pectoral. *În eventrația diafragmatică* cupola diafragmatică se ridică împreună cu organele subiacente : fundul gastric, unghiul colic stâng și splina. *Herniile diafragmatice netraumatice* au loc prin fanta Larrey care se lărgește și permite herniorea stomacului, colonului transvers, unghiului colic stâng și marelui epiploon. *Herniile diafragmatice posttraumatice* survin în cadrul traumatismelor toraco-abdominale. O grafie pe gol arată prezența fundului gastric, a unghiului colic stâng și a splinei în mediastin para — sau retrocardiac.

Evoluție, complicații și prognostic

Unele sunt bine tolerate. În orice HH, dar mai ales în HH cu brahiesofag, apar *complicații acute* și *cronice*. Cele **acute** sunt reprezentate de esofagita peptică, hemoragie tradusă prin hematemeză și melenă, strangularea herniei. Dintre cele **cronice** amintim hemonagiile oculte cu anemie feriprivă mai ales la bătrâni și volvulusul gastric.

Tratament

Tratamentul în principal este *medical* și în secundar *chirurgical*. Tratamentul medical reclamă regim igieno-dietetic, aloaline și blocanți de H_2. Se recomandă gimnastica și reducerea rației calorice la obezi. După masă se indică odihna în fotoliu pat. Se evită mesele abundente. Hiperaciditatea și refluxul gastro-esofagian se combat cu săruri de aluminiu (Fosfalugel, Maalox) sau cu blocanți de H_2 receptori (Tagamet, Zantac, Famotidină și Ranetidină).

Tratamentul chirurgical este indicat în anemia feriprivă refractară la fier, esofagita peptică, în HH cu simptome supărătoare esofagiene și cardiorespiratorii, în herniile gigante și în cazul strangulării. Se cunosc trei tehnici chirurgicale Lartat — Iacob, Nissen și Toupet (vezi manuale de chirurgie).

Scanned with OKEN Scanner

Tablou sinoptic nr. 8

Hernia hiatală : noţiuni de etiopatogenie, tablou clinic, diagnostic diferenţial, tratament

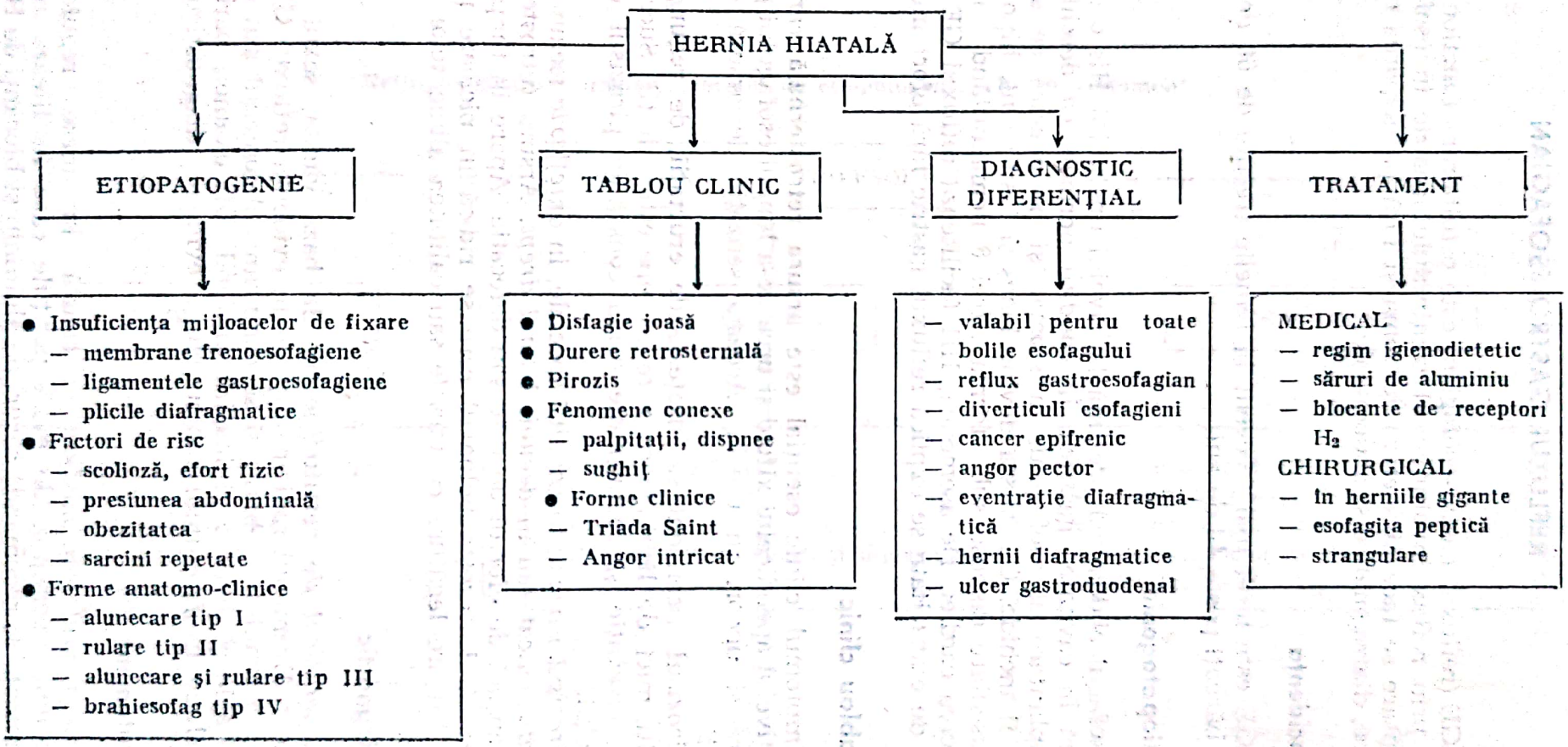

Scanned with OKEN Scanner

REFLUXUL GASTRO-ESOFAGIAN

RGE (refluxul gastro-esofagian) este o tulburare funcțională caracterizată prin reflux involuntar al conținutului gastric în esofag. Această regurgitare se face fără efort de vomă și fără participarea musculaturii gastrice, diafragmatice și abdominale.

Incidența

RGE este mult mai frecvent la femeile trecute de 60 de ani și mai rar la bărbați peste 40 de ani.

Etiopatogenie

Esofagul abdominal prezintă la nivelul unghiului His o clapetă care *flotează* în cavitatea gastrică. În condiții normale ea deschide orificiul de implantare al esofagului în stomac și pe măsură ce stomacul se umple îl închide. Cu vârsta devine leneș și insuficient, hipotonia fibrelor musculare dispuse sub forma cifrei 8 nemaiajutând nici ele la închiderea cardiei. De asemenea, HH facilitează refluxul GE. Prin acest defect de etanșeitate se explică refluxul gastric fără efort muscular.

Tablou clinic

Simptomul clinic esențial este **arsura retrosternală** care pornește de la nivelul apendicelui xifoid și urcă de-a lungul esofagului până la gât, în gură și uneori în urechi. Această senzație de arsură este uneori „penibilă".

Pirozisul ascendent se însoțește de **eructații,** de **regurgitarea** unei cantități mici de lichid acru care „strepezește" dinții. Succesiunea de arsură, eructație și regurgitație acidă constituie pirozisul caracteristic refluxului.

Pirozisul survine în condiții speciale, în *anteflexie* (semnul șiretului), în *poziția culcat* sau în *decubit lateral drept*. Arsura retrosternală poate fi declanșată de efortul de tuse sau defecație. Apare în timpul zilei sau noaptea când trezește bolnavul care se ridică în picioare pentru a se calma. Nu are legătură cu mesele sau calitatea alimentelor.

Diagnostic

Diagnosticul de certitudine are la bază vârsta, sexul și pirozisul ascendent. Examenul radiologic pune în evidență refluxul GE când stomacul s-a umplut cu bariu și se comprimă abdomenul sau dacă bolnavul se apleacă înainte și inspiră profund. Un examen baritat negativ nu exclude în fața unui tablou clinic evident, diagnosticul de RGE.

Tratament

Tratamentul este *medical* și constă în mese regulate, lipsite de alimente excitante. Se evită pozițiile care facilitează refluxul. Ca medicamente se recomandă săruri de aluminiu și blocanți de H_2 receptori.

Scanned with OKEN Scanner

Tablou sinoptic nr. 9

Refluxul gastro-esofagian : noțiuni de etiopatogenie, clinică, tratament

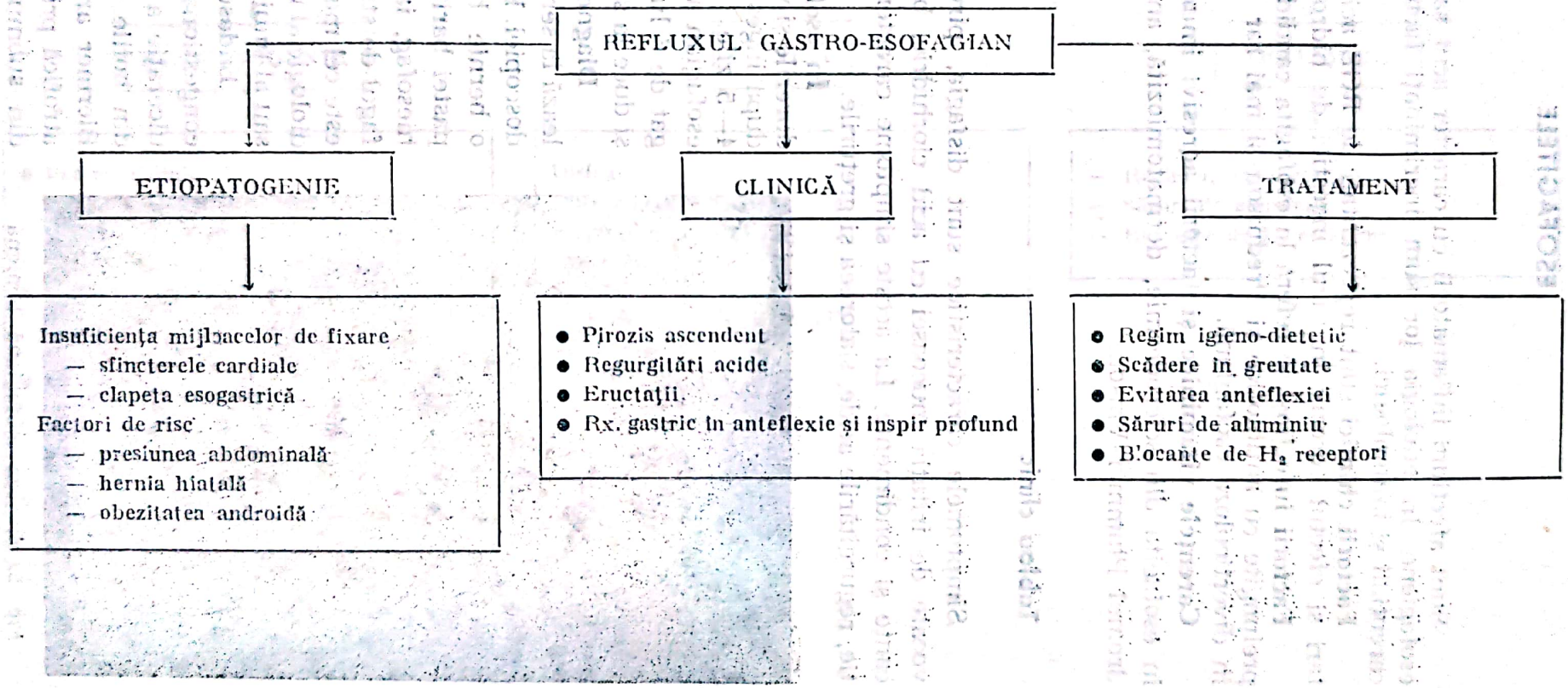

Sunt afecțiuni inflamatorii cu caracter acut sau cronic ale mucoasei esofagiene. În etiologia lor sunt incriminați factori chimici, infecțioși, carențiali și imunologici.

Factorii chimici sunt reprezentați de RGE acid, abuzul de alcooluri tari și efectul coroziv în cazul ingestiei de hidroxid de sodiu.

Factorii infecțioși se referă la esofagita candidozică după tratamente prelungite cu antibiotice și Prednison și mai rar la esofagitele întâlnite în diverticuloza esofagiană.

Carențele vitaminice și factorii agresivi imunologici sunt implicați în esofagita din sclerodermie, dermatomiozită, anemia Biermer și sindromul Plummer-Vinson.

Tablou clinic

Simptomele caracteristice sunt disfagia, pirozisul care sunt provocate de iritația mucoasei cu acid clorhidric, băuturi tari, sosuri picante și condimente. La aceste simptome caracteristice asociază eructație, regurgitările acide, sialoreea și grețurile.

Fig. 5. Stenoza esofagiană benignă.

În esofagita caustică, disfagia, durerile și vărsăturile apar imediat după ingestia toxicului și durează 4—5 zile. Cicatrizarea peretelui esofagian are loc în timp îndelungat de 6 luni până la 1 an de zile și duce la stenoză (fig. 5).

Diagnosticul paraclinic apelează la serviciile radiologiei și endoscopiei. Examenul baritat relevă o hernie hiatală, refluxul GE al pastei baritate, prezența unui brahiesofag, iar în sclerodermie esofagul de sticlă. Stenoza jos situată este cel mai caracteristic semn radiologic al unei ulcerații esofagiene sau al unui ulcer peptic.

Endoscopia arată o mucoasă congestionată și poate evidenția o ulcerație a mucoasei. În esofagita din bolile imunologice și anemia Biermer arată o mucoasă palidă, atrofică prin care transpun vasele din submucoasă.

Scanned with OKEN Scanner

Tablou sinoptic nr. 10

Esofagitele : noțiuni de etiopatogenie, clinică, tratament

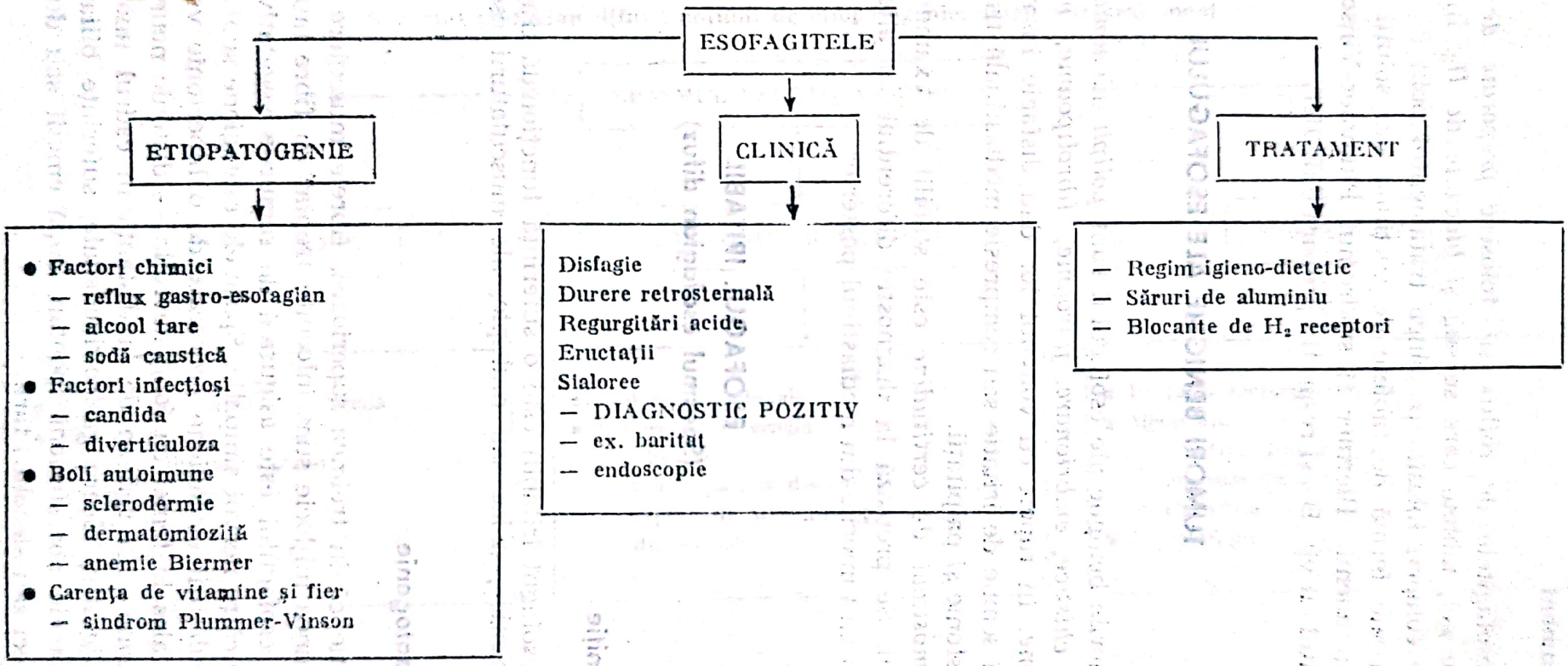

Scanned with OKEN Scanner

Tratament

În esofagitele de reflux se folosesc *preparate de aluminiu* sub formă de gel, tablete care se sug și *blocante de* H_2. În esofagita din bolile de colagen folosim pe lângă tratamentul bolii de bază săruri de aluminiu sub formă de tablete de sucțiune sau soluții coloidale. Esofagita din anemia Biermer și sindromul Plummer-Vinson răspunde la tratamentul cu vit. B_{12} și respectiv preparate de fier.

TUMORI BENIGNE ALE ESOFAGULUI

Tumorile benigne ale esofagului sunt *polipii adenomatoși* și *mucoși, tumorile chistice, embrionare, fibroame, fibrolipoame, mixoame* și *hemangioame*. În raport cu volumul lor dau disfagie însoțită sau nu de durere și semne de iritație sau compresie mediastinală tradusă prin tuse seacă, disfonie și palpitații.

Diagnosticul de certitudine este stabilit de examenul baritat al esofagului. Se pretează la diagnostic diferențial cu alte boli ale esofagului și cu tumorile din mediastinul posterior.

ESOFAGUL IRITABIL
(Spasmul esofagian difuz)

Definiție

EI (esofagul iritabil) este o suferință funcțională tradusă prin contracții spastice, unice sau multiple, ale musculaturii esofagului.

Etiopatogenie

Se știe că în treimea superioară, fibrele musculare sunt striate și din porțiunea mijlocie sunt înlocuite treptat cu fibre musculare netede. Inervația esofagului este asigurată de ramurile vegetative ale nervului vag și de către nervul simpatic. Spasmele esofagiene sunt spasme reflexe ale musculaturii esofagiene provocate de o hipertonie vagală. Se întâlnesc mai ales la femei cu fond nevrotic — distonic neurovegetativ. Pot fi declanșate prin reflexe de la distanță în cadrul unor suferințe ale tubului digestiv, ulcere gastro-duodenale, suferințe biliare. *Factorii de risc.* Spasmele pot surveni spontan, după emoții sau după ingestia de băuturi reci sau alcooluri tari.

Scanned with OKEN Scanner

Tablou sinoptic nr. 11

Spasmul esofagian difuz: noțiuni de etiopatogenie, diagnostic, tratament

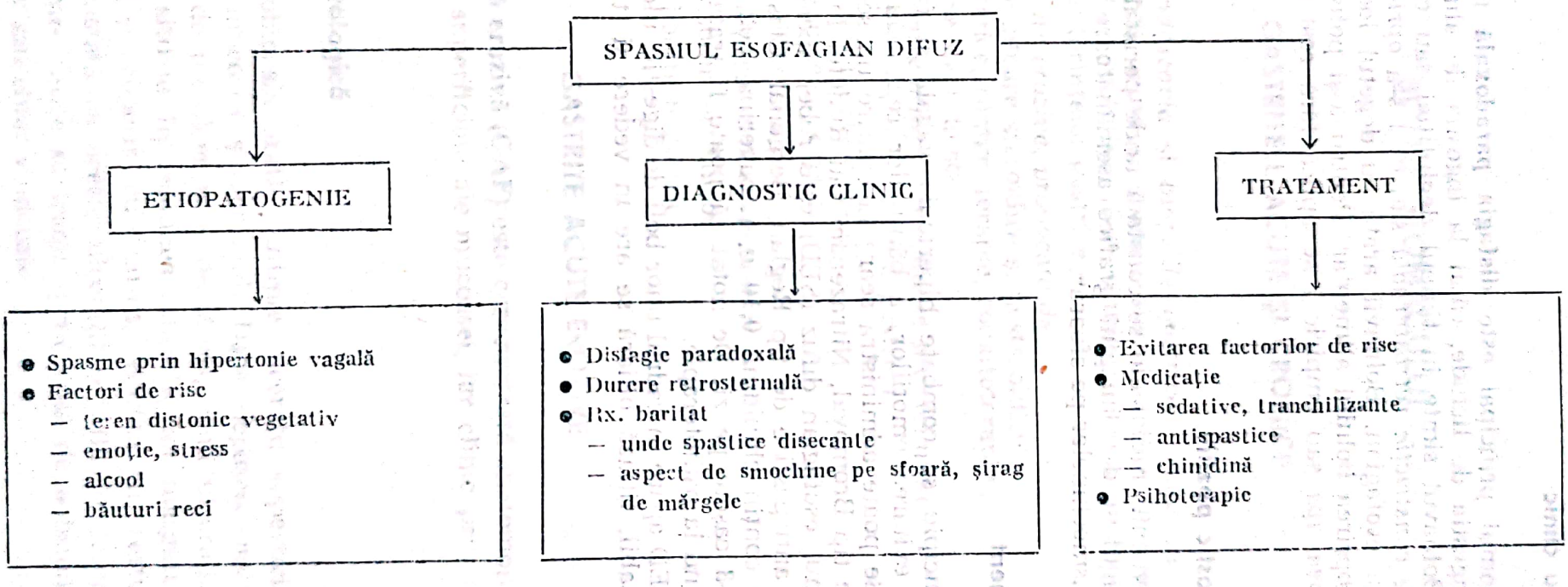

Scanned with OKEN Scanner

Tablou clinic

Simptomul principal este **disfagia paradoxală** în sensul că apare când la ingestia de lichide, când la ingestia de alimente solide, când spontan. Bolnavul simte în timpul deglutiției sau chiar în afara ei o senzație de *constricție retrosternală* sau că i s-a *oprit mâncarea* undeva pe traiectul esofagian. Bolnavii arată cu degetul locul unde simt durerea sau oprirea bolului alimentar. Pentru a-și potoli senzația penibilă bolnavul *bea apă* sau empiric i se aplică fără rost câțiva „pumni" pe spate.

Diagnostic pozitiv

La examenul radiologic se constată unde peristaltice care fragmentează esofagul și dau imagini grafice asemănătoare „șiragului de mătănii" sau „smochinelor pe sfoară".

Tratament

În principiu se combate hipertonia vagală și fondul nevrotic. Se recomandă evitarea emoțiilor, a băuturilor reci, băuturilor tari, condimentelor. Se poate administra seara la culcare un sedativ sau un tranchilizant de tip Bromoval, Nitrazepam sau Rudotel în doză de 1 tabletă. Dacă spasmul esofagian difuz (SED) este rebel apelăm la acest tratament și la antispastice de tip Reglan, Bergonal. Clasicii au recomandat cașete care conțin chinidină 0,10 g, papaverină 0,02 g, luminal 0,01 g. Se dau 2—3 cașete pe zi. De notat că poate fi tratat și cu indiferență sau recurgând la psihoterapie.

Dacă SED apare în cadrul unor boli de digestie, ulcer gastroduodenal, colecist iritabil, litiază biliară se are în vedere și tratamentul acestor suferințe.

Scanned with OKEN Scanner

BOLILE STOMACULUI

GASTRITELE ACUTE ȘI CRONICE

Noutăți — *Endoscopia* și *biopsiile gastrice* seriate au reconsiderat conceptul de gastrită acută și cronică stabilind aspectele anatomopatologice și modalitățile evolutive. S-au stabilit o nouă nomenclatură și o nouă clasificare a suferințelor gastrice :

— *Gastrite acute erozive, provocate de :*
- antiinflamatoare steroidice și nesteroidice ;
- de citostatice, röntgenterapie, cobaltoterapie ;
- de diverse stări de șoc.

— *Gastrite cronice atrofice infecțioase și autoimune :*
- gastrita fundică și a corpului gastric ;
- gastrita antrală și pangastrita.

— *Gastrite cronice hiperplazice :*
- gastrita Menetrier ;
- gastrita hiperplazică și hipersecretantă ;
- gastrita Zollinger Ellison ;
- gastrita bontului gastric.

GASTRITE ACUTE EROZIVE

Gastrita acută erozivă (GAE) este caracterizată anatomopatologic prin multiple ulcerații superficiale ale mucoasei, iar clinic prin durere și/sau semne de HDS.

Anatomie patologică

În GAE endobiopsia arată multiple ulcerații superficiale care interesează numai mucoasa și corionul. Dacă depășesc *muscularis mucosae* este vorba de un ulcer acut de stress, când ulcerația este unică. Ulcerațiile sunt situate în regiunea antrală, au margini neregulate, fundul sângerând și acoperit cu mucus, fibrină și resturi celulare. Endoscopic se constată că aceste ulcerații se află în diverse stadii de evoluție, dintre care unele se traduc prin lipsă de substanță, altele pe cale de epitelizare sau chiar vindecate.

Scanned with OKEN Scanner

Etiopatogenie

Survine în diverse condiții patologice fiind provocată sau realizată de :

— *medicamentele* cu acțiune ulcerogenă cum sunt antiinflamatoarele nesteroidice (ANS) ;

— apare în diverse *stări de stress* întâlnite în șocul traumatic, șocul postoperator, în arsurile întinse și în diverse boli însoțite de insuficiențe acute pulmonare, renale și respectiv hepatice ;

— la bolnavii tratați cu *citostatice* sau *röntgenterapie.*

Mecanismele patogenice implicate diferă în funcție de agentul patogen. În cazul ANS mecanismul variază cu medicamentul. **Aspirina** este un medicament cu absorbție selectivă gastrică. În mediul acid gastric este neionizabilă și liposolubilă putând străbate membrana celulelor epiteliale. Ajunsă în mediul alcalin al citoplasmei induce leziuni biochimice, dar inhibă și sinteza de prostaglandine E. Aceste celule sunt apoi ușor lezate sub acțiunea corozivă și peptică a sucului gastric. **Celelalte ANS** (Fenilbutazonă, Indocid, Piroxicam, Naproxen) sunt absorbite tot la nivelul stomacului și pătrund în celulele epiteliale unde **inhibă ciclooxigenaza** și *scad producția de* **prostaglandine E** cu rol în sinteza mucusului protector. În lipsa gelului de mucus ca factor de apărare, mucoasa gastrică cade victimă acțiunii clorhidropeptice. Consecința este apariția ulcerațiilor superficiale sau a ulcerului acut și a HDS.

În stările de șoc și în bolile însoțite de insuficiența unor organe vitale cum sunt plămânii, rinichii și ficatul, scade irigația gastrică și se produc microinfarcte în vasele din corion și submucoasă, se eliberează histamină și factorul necrotic tisular care explică apariția ulcerațiilor. Terenul alcoolic este un factor de risc care potențează acțiunea ANS.

Citostaticele și radiațiile röntgen scad puterea de regenerare a epiteliului gastric care se reînnoiește la 48—72 de ore. Astfel, epiteliul îmbătrânește și cade pradă acțiunii clorhidropeptice.

Tablou clinic

GAE se manifestă prin dureri epigastrice continue sau ritmate de mese însoțite de grețuri și vărsături acide apoase sau alimentare. Pe acest fond apare HDS tradusă prin hematemeză, melenă, semne de anemie și/sau șoc hipovolemic. Bolnavul este palid, are ameteli și transpiră profuz. Pulsul este tahicardic, filiform iar TA scade treptat. Tahicardia, hipotensiunea și retenția azotată sunt simptome cheie în aprecierea gravității HDS.

Diagnostic

Diagnosticul pozitiv se stabilește pe apariția bruscă a *simptomelor dispeptice gastrice* acompaniate de HDS. Diagnosticul este confirmat de examenul endoscopic și radiologic. Indicația examenului radiologic sau endoscopic este condiționată de starea hemodinamică a bolnavului. Dacă se poate practica *endoscopia* (starea bolnavului permite), ne arată multiple ulcerații superficiale în regiunea antrală. *Examenul baritat, în*

Scanned with OKEN Scanner

Gastrita acută erozivă : noțiuni de etiopatogenie, tabloul clinic și tratament

GASTRITA ACUTĂ EROZIVĂ

ETIOPATOGENIE

- Ulcerații superficiale multiple care interesează mucoasa și corionul
  - situate în regiunea antrală
- Factori de risc
  - antiinflamatoare steroidice și nesteroidice
  - stări de șoc
  - terapie cu citostatice, röntgenterapie, cobaltoterapie
- Mecanisme patogenice diferite în funcție de agentul patogen inhibă sinteza de prostaglandine și de mucus protector
  - ischemie gastrică și microinfarcte
  - scade capacitatea de regenerare a mucoasei gastrice

TABLOU CLINIC

- Antecedente
  - folosire de ANS sau Prednison
  - terapie cu citostatice sau radioterapie
  - stări de șoc
- Dispepsie acută gastrică + HDS
  - tahicardie
  - puls slab
  - hipotensiune
  - vărsături
  - hematemeză
  - melenă

TRATAMENT

- Obiective — se întrerupe medicația și se tratează corect boala de bază
  - se combate șocul hipovolemic
  - se scade secreția gastrică
- Mijloace
  - repaus la pat
  - repaus hidric 48 de ore
  - sânge
  - antiacide, blocante de H_2 receptori
- Conduita
  - transfuzii de sînge
  - perfuzii de glucoză cu Glypresină
  - Fosfalugel, Gelusil, Maalox, Ranetidin

Scanned with OKEN Scanner

dublu contrast, evidențiază mai multe imagini de niște superficiale pe versantul marii sau micii curburi din regiunea antrală. La Rx gastric se apelează astăzi tot mai rar.

Evoluție, complicații, prognostic

Evoluția este condiționată de terenul pe care apare **GAE** și de gravitatea HDS. Poate duce la colaps, la IRA și moarte. Are un prognostic rezervat.

Tratament

În **principiu** se îndepărtează factorii cauzali, se combate durerea, se combate hipersecreția acidă, se oprește sângerarea, se restabilește volemia.

Mijloacele și conduita de tratament. Se recomandă repaus absolut la pat 7—10 zile și timp de 48 ore regim hidric. Se dau cu lingura lapte și ceai rece. Treptat se introduc supe groase de legume, pireuri, gelatine, carne rasol, urdă și brânză dulce. Se fac transfuzii cu sânge izo-grup, izo-Rh. Cantitatea de sânge este dictată de starea hemodinamică. Unii autori preferă perfuziile de Glypresină, un produs sintetic de vasopresină. Acționează prin scăderea presiunii sangvine în teritoriul portal. Ca antiacide și pansamente se dau săruri de aluminiu sub formă de geluri (Fosfalugel, Maalox). Deprimarea secreției clorhidropeptice se obține cu blocanți de H_2.

Tratamentul chirurgical. Dacă starea hemodinamică nu se compensează cu transfuzii de sânge și starea generală a bolnavului permite, se intervine chirurgical și se practică antrectomie cu vagotomie sau numai hemostază.

GASTRITELE CRONICE

Sunt boli gastrice cu evoluție cronică caracterizată anatomopatologic fie prin atrofia, fie prin hiperplazia mucoasei gastrice. Din acest punct de vedere se cunosc 4 tipuri de gastrite cronice atrofice și 4 variante de gastrite cronice hiperplazice.

- **Gastrite cronice atrofice** sunt : gastrita fundică (GF), gastrita corpului gastric (GCG), gastrita antrală (GA), pangastrita cronică (PC) ;
- **Gastrite cronice hiperplazice** acceptate sunt : GH Menetrier cu hipoaciditate, GH hipersecretantă (GHH) cu secreție de HCl și de mucus, GHH Zollinger — Ellison, GHB — gastrita hiperplazică a bontului gastric.

GASTRITE ATROFICE

Etiopatogenie. După datele Congresului Mondial Gastroenterologic din 1990 la Sydney, cam *90% din gastritele cronice sunt infecțioase*, cauzate de *Helicobacter pylori*, și *aproape 10% sunt de natură autoimună*.

Scanned with OKEN Scanner

HP a fost implicat în 95% din cazuri în patogenia UD și numai în 75% în geneza UG. A rămas de clarificat rolul lui *Helicobacter pylori* în patogenia dispepsiei peptice neulceroase și în cancerul gastric.

Helicobacter pylori este un microb gram negativ, în formă de spirală și prezintă 4—6 filamente, flagele, care îi asigură mobilitatea. Transmiterea infecției se face pe cale orală.

Diagnosticul de infecție cu *Helicobacter pylori* apelează la mai multe teste de laborator. *Cultura* pe medii cu cisteină la +4°C din materialul obținut prin *endobiopsie*. După 4 ore încep să se dezvolte coloniile de HP. Mucusul obținut prin materialul bioptic se poate colora prin metodele Giemsa sau hematoxiliană-eozină (HE) modificate. **Testul respirator cu urează** se bazează pe proprietatea lui *Helicobacter pylori* de a produce urează și de a transforma ureea din sucul gastric în CO_2 și NH_3. De notat că în sucul gastric ureea are o concentrație similară cu ureea plasmatică. Bolnavul ingeră 1 gr uree marcată cu ^{14}C și timp de o oră se cercetează radioactivitatea aerului expirat, care este crescută în caz de infecție cu *Helicobacter pylori*.

De asemenea, cu ajutorul **microscopului electronic** acest vibrion a fost pus în evidență pe suprafața celulelor epiteliale gastrice obținute prin endobiopsie. Cu ajutorul *anticorpilor monoclonali* s-au pus în evidență *anticorpi IgG anti Helicobacter pylori*.

Mecanism patogenic

Virulența lui *Helicobacter pylori* este condiționată de producția unor enzime și a unei citotoxine. **Ureaza** transformă ureea din mediul gastric în CO_2 și NH_3 care neutralizează HCl, alcalinizează sucul gastric asigurând protecția și dezvoltarea vibrionului. **Proteinazele și fosfolipazele** produc modificări biochimice ale mucusului gastric reducându-i proprietățile hidrofobe. Astfel, *Helicobacter pylori* se așază pe suprafața celulelor epiteliale unde fosfolipazele produc liza fosfolipidelor din membrana celulară. **Catalazele** sunt enzime care protejează împotriva fagocitozei leucocitare. Cu acest echipament enzimatic își asigură mediul de cultură favorabil. Secretă o *citoenzimă* care produce leziuni ale celulelor epiteliale și totodată inhibă sinteza de prostaglandine E care asigură regenerarea epiteliului și sinteza de mucus protector (vezi schema 1: Rolul lui *H. pylori* în patogenia gastritei, UD, VG și CG).

Anatomie patologică

Prin enzimele și citotoxinele pe care le eliberează și prin mediatorii lipidici ai inflamației produși de neutrofilele care fagocitează microbii, are loc inflamația mucoasei gastrice.

În faza acută mucoasa este congestionată, edemațiată, infiltrată cu *neutrofile*. Are loc o hiperplazie a mucoasei antrale din zona fundică.

În faza cronică are loc o metaplazie intestinală a mucoasei gastrice urmată de atrofia celulelor epiteliale și glandulare. Mucoasa este infiltrată cu neutrofile. Gastrita antrală precedă UD, iar gastrita fundică sau a corpului, UG.

Scanned with OKEN Scanner

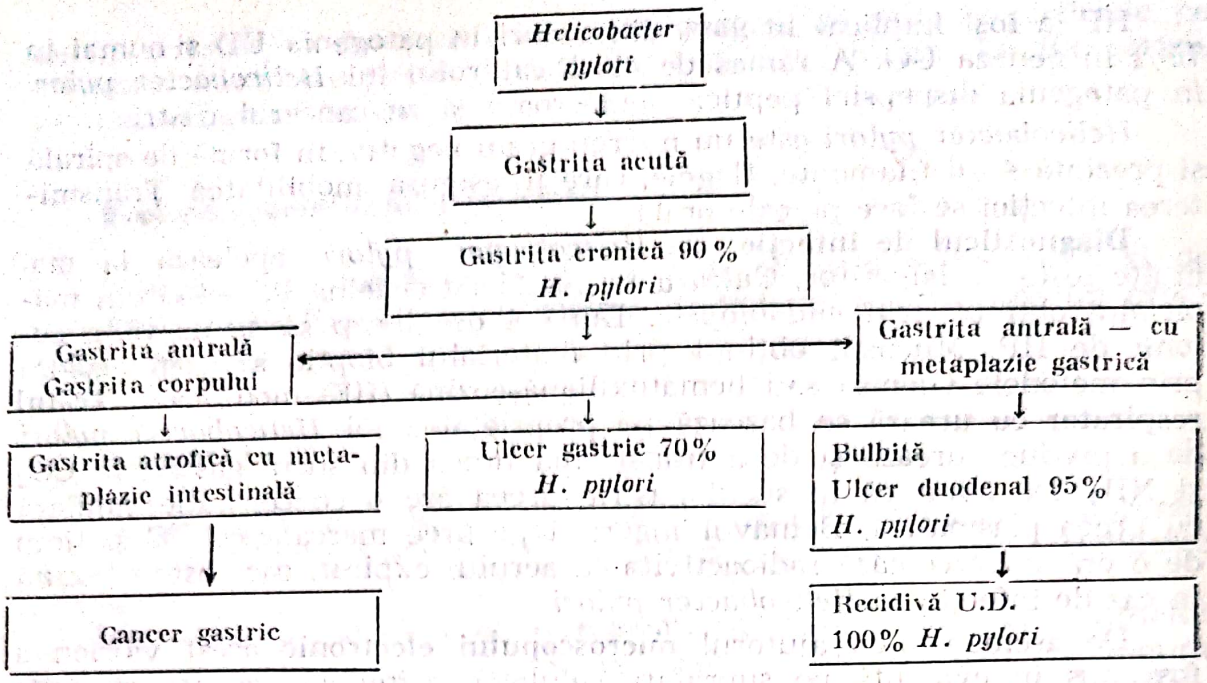

Schema 1 — Rolul lui *H. pylori* în patogenia gastritei UD, UG și CG

De reținut că *refluxul bilio-gastric* împiedică colonizarea cu *Helicobacter pylori* a mediului gastric prin proprietățile tensioactive și chimice ale *lizolecitinei* (în mediul acid lecitina se transformă în lizolecitină), produs cu acțiune caustică asupra peretelui microbian.

Tablou clinic

Bolnavii prezintă *fenomene dispeptice sistematizate* sau *nesistematizate*. Se plâng în cazul **dispepsiei nesistematizate** de *dureri vagi*, sub formă de *greutate*, de *jenă în epigastru*, însoțite de *balonare* și fără legătură cu mesele, iar apetitul este capricios. **Dispepsia sistematizată** se traduce prin *dureri ritmate de mese* și cu *apariție sezonieră*.

Diagnostic

Diagnosticul de certitudine este stabilit de fibroscopie cu biopsie din mai multe zone. *H. pylori* poate fi evidențiat pe acest material prin cultură pe medii speciale, pe frotiu de mucus colorat cu Giemsa sau H.-E. Anticorpii anti *H. pylori* necesită tehnici sofisticate.

Tratament

Tratamentul are ca obiective combaterea infecției cu antibiotice și citoprotecția cu De-Nol, iar *hiperaciditatea* beneficiază de *blocante de H_2 receptori* (Cimetidină, Ranitidină, Famotidină).

Scanned with OKEN Scanner

Metronidazolul, Tetraciclina și Amoxicilina duc la sterilizarea mediului gastric la 90% din bolnavi. Dozele pentru Metronidazol sunt de 3 tablete/zi, pentru Tetraciclină de 3×2 drajeuri/zi, iar pentru Amoxicilină de 500 mg de 4 ori/zi. Durata tratamentului este de 2—3 săptămâni.

De-Nol-ul sau *subnitrat de bismut coloidal* este un citoprotector excelent. Inhibă proteinazele și fosfolipazele stabilizând calitățile mucusului. Se crede că stimulează producția factorului epitelial de creștere (E.G.F. Epitelial Growth Factor) asigurând regenerarea epiteliului. Leagă sărurile biliare reducând efectul detergent și citotoxic asupra mucusului și membranelor celulare.

Unii folosesc *tripla asociere* De-Nol, Metronidazol și Amoxicilină sau De-Nol plus Metronidazol și Tetraciclină pentru 10 zile, continuând încă 2—3 săptămâni cu mono- sau dublă terapie din aceste medicamente, în funcție de rezultatul obținut.

Blocantele de H_2 se folosesc în dozele indicate la tratamentul ulcerului gastro-duodenal. În UD și UG, pe lângă alcaline, citoprotectoare și blocanți de H_2, sunt indicate și antibioticele de mai sus în cure de 10—12 zile.

Tratamentul chirurgical se aplică în caz de apariție a insulelor de celule anaplazice. Se practică gastrectomie largă cu evidare ganglionară în limitele securității oncologice.

Gastrita autoimună (GAI)

(GAI) este o gastrită cronică atrofică cu localizare la nivelul fundului și corpului gastric și mai rar realizează aspectul unei pangastrite.

Patogenia autoimună este dovedită de prezența anticorpilor antifactor intrinsec (A.A.I.) și/sau anticorpilor anticelule parietale (A.A.C.P.).

În patogenia **GAI** intervin și factori genetici care predispun la o reacție autoimună. Se crede că limfocitele T joacă un rol important în geneza **GAI.**

Endoscopia descoperă în regiunea fundică și a corpului gastric, sau pe toată întinderea stomacului, o mucoasă palidă, lipsită de pliuri, prin care se văd vasele din corion și submucoasă. *Endobiopsia* relevă atrofia celulelor epiteliale și a glandelor fundice și prezența unui proces de metaplazie intestinală (înlocuirea celulelor epiteliale gastrice cu enterocite). *Biopsiile seriate* indicate în **GAI** pot să surprindă si insule anaplazice care relevă degenerarea malignă și indică gastrectomia.

Tabloul clinic. GAI se întâlnește în anemia Biermer. Bolnavii prezintă glcsită, disfagie, balonare hipo sau anaciditate și semnele hematologice și neurologice ale anemiei Biermer.

Tratamentul este al anemiei macrocitare și are la dispoziție vitamina B_{12} și la nevoie fier, preparate care conțin acid clorhidric și pepsină. Tratamentul chirurgical constă în gastrectomie polară superioară, indicată când endobiopsia arată prezența insulelor anaplazice.

GASTRITELE HIPERPLAZICE (GH)

Sunt boli cronice caracterizate prin hiperplazia celulelor epiteliale care determină îngroșarea pliurilor gastrice. În trecut au fost denumite G. hipertrofice, termen incorect deoarece nu este vorba de o mărire de volum a celulelor epiteliale, ci de o înmulțire a masei celulare, deci hiperplazie.

Scanned with OKEN Scanner

În raport cu *patogenia lor* și *valorile secreției gastrice* se descriu patru forme anatomoclinice.

— GH Menétrier cu hipoaciditate ;
— GH hipersecretantă (GHH) cu secreție de HCl și mucus ;
— GHH Zollinger — Ellison ;
— GHB — gastrita hiperplazică a bontului gastric.

GH Menetrier are ca leziuni **histologice** hiperplazia celulelor epiteliale, atrofia glandelor fundice, infiltrarea *laminei propria* cu limfoplasmocite și prezența unor insule de metaplazie intestinală.

Datorită hiperplaziei epiteliale are loc o secreție mare de mucus care duce la pierderea de proteine pe cale gastrică, fapt ce explică edemele prin hipoproteinemie (GH cu pierdere de proteine sau GH exsudativă). Hiperplazia interesează mai ales celulele din zona marii curburi gastrice. Hiperplazia ne explică aspectul cerebriform circumvalat, pliurile îngroșate fiind puse în evidență de examenul fibroscopic și de tranzitul baritat. Atrofia glandelor fundice ne explică hipo- sau aclorhidria.

Etiopatogenia este obscură. Prezența infiltratului limfoplasmocitar de la nivelul *laminei densa* pledează pentru un proces autoimun. Limfocitele secretă un factor de creștere care asigură înmulțirea celulelor epiteliale. Atrofia glandelor fundice s-ar explica prin producția de AAP și AAFI.

Pe plan clinic bolnavii se plâng de fenomene dispeptice nesistematizate la care asociază diareea, denutriția și edemul hipoproteinemic.

Diagnosticul de certitudine este asigurat de fibroscopie și biopsia de mucoasă. Examenul baritat arată o îngroșare neobișnuită a pliurilor mucoasei gastrice din zona marii curburi. Imunologic pot fi decelate AAP și AAFI.

Diagnostic diferențial. GHM trebuie deosebită de ulcerul gastric, cancerul gastric și mai ales un limfom malign cu localizare primitiv gastrică.

Evoluție, complicații, prognostic. Duce la hipoproteinemie marcată și denutriție. GHM este o stare precanceroasă și are prognostic rezervat.

Tratamentul are ca obiective corectarea pierderii de proteine, combaterea hipoaciditătii și a fenomenelor dispeptice. Mijloacele terapeutice sunt medicale și chirurgicale. *Tratamentul medical* are la dispoziție anticolinergice și blocanți de H_2. Prin mecanism necunoscut aceste droguri combat atât fenomenele dispeptice cât și pierderile de proteine. La nevoie se pot adăuga Acidopeps și geluri de aluminiu. La *tratamentul chirurgical,* care constă în gastrectomie polară, se apelează când, la endobiopsie, se constată insule cu celule anaplazice.

GHH cu *secreție mare de mucus și suc gastric* este o formă rară de gastrită cronică tradusă prin hiperplazia celulelor epiteliale cât și a glandelor fundice. *Pe plan clinic* apar fenomene dispeptice sistematizate sau nesistematizate însoțite de scaune moi. Pierderea de proteine este mică și nu determină apariția edemelor.

Diagnosticul pozitiv se bazează pe elemente oferite de tranzitul baritat și endobiopsie. Examenul cu pastă baritată evidențiază pliuri grosolane în zona fundică și de-a lungul marii curburi gastrice. Chimismul gastric arată valori normale sau crescute ale acidității.

Scanned with OKEN Scanner

Diagnosticul diferențial are în vedere GH Zollinger Ellison, ulcerul gastric, cancerul gastric și limfomul malign cu localizare primară gastrică.

Evoluție, prognostic, complicații. Poate degenera malign, situație în care prognosticul este rezervat.

Tratament. Are aceleași obiective, mijloace și conduită terapeutică descrisă la GHM. În GH mixtă trebuie să combatem hiperaciditatea cu săruri de aluminiu și blocanți de H_2.

GH Zollinger-Ellison este o formă particulară de GH care însoțește *ulcerul provocat de un gastrinom*. Are la bază o hiperplazie a glandelor din regiunea fundică și a celulelor epiteliale de pe marea curbură gastrică. **Diagnosticul de certitudine** este oferit de valori mari ale aciditățiî în contextul unui sindrom dispeptic sistematizat însoțit de diaree. În această gastrită HP este absent, datorită mediului hiperacid.

GB *este o complicație a rezecției gastrice* care apare frecvent după procedeul Reichel Polya și mai rar după tehnica Pean-Bilroth.

Anatomopatologic mucoasa din regiunea gurii de anastomoză este congestionată și hiperplaziată. Glandele din regiunea fundică sunt atrofiate și explică hipo- sau anaclorhidria care elucidează carența de vitamina B_{12}.

Etiopatogenie. Sunt implicați doi factori : *refluxul biliopancreatic* și *carența de gastrină* care are un rol trofic, asigurând regenerarea mucoasei gastrice. Refluxul de săruri biliare și lecitină explică iritația chimică (efect detergent citotoxic) asupra celulelor din zona bontului care provoacă hiperplazia mucoasei. Acest efect este favorizat și de carențe în gastrină secundară îndepărtării zonei antrale bogate în celule G. Prezența HP ridică problema rolului patogen al acestui agent inflamator.

Tablou clinic. Se manifestă prin fenomene dispeptice cu coloratură biliară : durere însoțită de grețuri, vărsături amare și pirozis ascendent. La o parte dintre bolnavi pot apărea semnele unei anemii macrocitare.

Diagnosticul pozitiv este asigurat de endobiopsie și chimismul gastric. Endobiopsia relevă hiperplazie antrală și atrofia glandelor fundice. Dacă apar insule cu celule anaplazice se impune intervenția chirurgicală de urgență.

Diagnosticul diferențial. Gastritele cronice se pretează la diagnostic diferențial cu toate tumorile benigne, cum sunt adenoamele, lipoamele leiomioamele și neurinoamele (schwanoamele). Benignitatea acestor tumori care la examenul baritat dau imagini lacunare, poate fi stabilită numai prin endobiopsie.

Evoluție, complicații, prognostic. Poate duce cu timpul la anemia Biermer sau la un cancer gastric, situație în care prognosticul este rezervat.

Tratamentul are ca obiective *combaterea refluxului biliopancreatic*, a *hipoaciditățiî* și a *carenței de factor intrinsec*. Se recurge la regim igieno-dietetic adecvat, bolnavul fiind cel mai bun bucătar în aprecierea toleranței față de alimente. În mod curios blocantele de H_2 și sărurile de aluminiu au efecte benefice. La nevoie se administrează vitamina B_{12}. Când nu răspunde la tratamentul medical (mai ales în procedeul Reichel Polya) se recurge la intervenții chirurgicale de corecție. Intervenția chirurgicală este indicată și în caz de malignizare.

Scanned with OKEN Scanner

Gastrite cronice : noţiuni de etiopatogenie, tablou clinic, tratament

GASTRITE CRONICE

ETIOPATOGENIE

- Gastrite cronice atrofice
  - — atrofie epitelială glandulară prin proces autoimun
- Gastrite hipe-plazice cu 4 variante anatomoclinice
  - — GM — cu hiperplazie epitelială cu atrofie glandulară
  - — GH mixte — cu hiperplazie epitelială şi glandulară
  - — GZE — însoţeşte ulcerul produs prin gastrinom
  - — GB — complicaţie a rezecţiei gastrice

TABLOU CLINIC

- Fenomene dispeptice gastro-duodenale cu diaree, hipoproteinemie şi edeme în GM
  - — stare precanceroasă
  - — hipo- sau aclorhidrie
- În GH mixtă
  - — dispepsie gastro-duodenală
  - — diaree, fără edeme
  - — hiperclorhidrie
- În GZE
  - — durere ulceroasă
  - — diaree, scădere în greutate
  - — hiperaciditate
  - — gastrinemie crescută
- În GB
  - — dispepsie de tip duodenobiliar
- Endoscopia şi biopsia asigură diagnosticul

TRATAMENT

- Obiective — Combatem :
  - — hipoaciditatea, pierderea de proteine
  - — în GHM se combate hiperclorhidria
- Mijloace terapeutice
  - — anticolinergice
  - — blocanţi de H_2
  - — sărurile de aluminiu
- Conduita terapeutică
  - — în GM, în GHM tratament medical
  - — dacă degenerează malign, tratament chirurgical
  - — în GB — blocante de H_2, Scobutil, Gelusil, Fosphalugel
  - — în GZE — tratament chirurgical după pregătire cu H_2

Scanned with OKEN Scanner

ULCERUL GASTRO-DUODENAL

Definiție

UGD este o *boală specific umană* cu *trăsături caracteristice anatomoclinice* și *evolutive*. *Pe plan anatomic* se caracterizează prin prezența unei *ulcerații care interesează mucoasa* și *muscularis mucosae*, fapt ce o deosebește net de GAE. Clinic UGD are ca *simptome caracteristice dispepsia gastro-duodenală sistematizată* sau *nesistematizată*. Are o *evoluție cronică, recurentă*, în cursul căreia ulcerația pătrunde în submucoasă, în stratul muscular și în seroasa peritoneală dând naștere la complicații acute (HDS și perforație) sau cronice (stenoza ulceroasă, penetrația în ficat și pancreas și în cazul UG, degenerarea malignă).

Incidența și prevalența

În țările industrializate 15% din populația activă suferă de UGD. De pildă în U.S.A. anual apar 500 000 cazuri de noi îmbolnăviri și peste 6 milioane de americani suferă de UGD cronic. Boala are implicații socioeconomice importante, deoarece cheltuielile pentru medicamente și zile absente din producție se ridică la peste 1,5 milioane de dolari.

Și în țara noastră UGD este o boală cu o frecvență de 10% și cu implicații sociale și economice serioase.

Studiul factorilor socio-demografici arată că boala este mai frecventă în mediul urban decât în cel rural. Pe sexe, UD este de 9—10 ori mai des întâlnit la bărbați decât la femei.

UGD se întâlnește la orice vârstă, dar incidența maximală pe grupe de vârstă este decada a patra pentru UD și decada a cincea pentru UG.

Nomenclatura. Termenul de ulcer peptic (UP) este folosit în literatura medicală pentru a denumi UGD, ulcerul esofagian, precum și ulcerul apărut după rezecția gastrică, la nivelul gurii de anastomoză. În limbajul latin denumirea de UP este atribuită numai ulcerului apărut după rezecția gastrică.

Anatomie patologică

UGD se prezintă ca o pierdere circumscrisă de substanță cu aspect crateriform, având la suprafață o bază rotundă, ovalară și cu un diametru între 3—5 mm și 2—5 cm. Ulcerația este mărginită de un lizereu proeminent datorită infiltrației locale. Spre acest lizereu converg pliurile mucoasei gastrice și duodenale. Aspect demn de reținut căci ne explică aspectul radiologic care-l diferențiază de nișa malignă. Fundul ulcerației este acoperit cu exsudat cenușiu care conține polinucleare, fibrină, hematii și resturi celulare, sub care se află un țesut de granulație cu vase de neoformație.

Autorii japonezi au arătat că acest exsudat inflamator nespecific este electropozitiv, fapt ce explică mecanismul de acțiune al Sucralfatului.

Scanned with OKEN Scanner

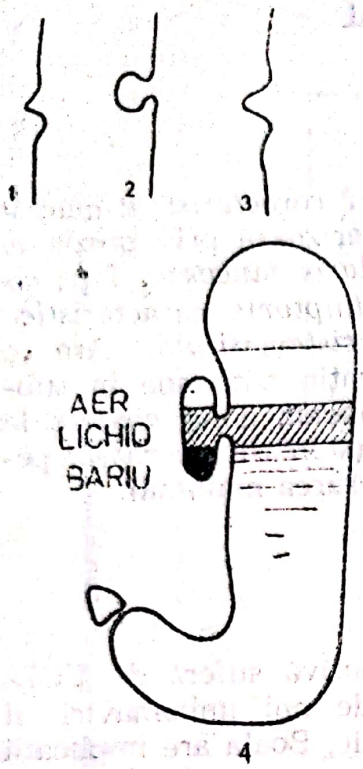

Fig. 6. Tipuri de nișe gastrice benigne :
1 — în spin de trandafir ; 2 — în buton pediculat ; 3 — conică sau în vârf de lance ; 4 — nișă penetrantă Haudeck.

Vindecarea se desfășoară din adâncime spre suprafață prin proliferarea țesutului de granulație, care asigură acoperirea ulcerației cu un nou epiteliu. Acest epiteliu nu-și recapătă calitățile biofizice și funcționale normale decât în rare cazuri. Sub acest nou epiteliu se află un țesut fibros cicatriceal care interesează stratul muscular lezat.

Ca număr ulcerațiile sunt unice la 95% din bolnavi, duble-Kissing ulcer — la 2,5% situat pe bulbul duodenal și multiple la 2,5% în varianta Zollinger—Ellison. Uneori întâlnim și localizări duble, ulcer gastric și ulcer duodenal (fig. 6).

Etiopatogenie și factori de risc

UGD este rezultatul unui dezechilibru între factori de agresiune și de apărare ai mucoasei gastrice și duodenale. Factorul de agresiune este reprezentat de *hipersecreția clorhidropeptică* cu acțiune corozivă și caustică asupra mucoasei, iar factorul de apărare de calitatea și cantitatea mucusului gastric.

Hipersecreția clorhidropeptică este condiționată de factori endogeni și exogeni. Pentru factorii endogeni menționăm predispoziția genetică familială, sensibilitatea exagerată a glandelor clorhidropeptice și pilorice față de stimulii umorali, nervoși, chimici și mecanici care reglează secreția clorhidropeptică.

Ipoteza secreției de HCl. Conform ipotezei actuale, secreția de HCl are la bază un mecanism de pompă protonică, reprezentat de pompa cuplată de H^+ și Cl^-.

La polul apical al celulei oxintice operează pompa de H^+/K^+ având ca sursă de energie ATP-aza (ATP-aza H^+/K^+). Conform acestei ipoteze iese din celulă un ion de H^+ și intră un ion de K^+. Ionul de H^+ rezultă din disocierea apei în H^+ și OH^- sub acțiunea citocromoxidazelor. Oxidrilul (OH^-) se combină imediat cu CO_2 și sub acțiunea anhidrazei carbonice formează ionul carbonic CO_3H^- care la polul bazal al celulelor oxintice trece în vasele din corion unde se combină cu sodiul din NaCl.

Ionul Cl^- trece în celulă și pentru fiecare ion de H^+ excretat se elimină un ion de Cl^- prin mecanismul de pompă ionică. În lumenul tubular al glandelor gastrice are loc cuplarea ionului de H^+ cu ionul Cl^- formând acidul clorhidric. În sprijinul acestei noi ipoteze pledează acțiunea benefică a noului medicament — Omeprazolul — care inhibă pompa protonică.

Factorii genetici familiali. UGD este de 2—3 ori mai frecvent la descendenții din familii ulceroase. Anamneza descoperă în familia ulcerosului pe linie directă (maternă, paternă) sau colaterale (unchi și mătuși) cel puțin un bolnav de UGD.

Scanned with OKEN Scanner

Studiul antigenelor HLA arată că peste 30—40% din bolnavii cu UGD sunt purtători de antigene HLA B_5, B_8 și B_{12}, care sunt markerii unor predispoziții genetice. Un alt argument este asocierea UGD-ului cu ale bolii genetice, cum sunt tumorile gastrinice, adenoamele paratiroidiene sau hipofizare care se transmit autosomal dominant. Mastocitoza familială, care se transmite fie dominant, fie recesiv este însoțită de UGD datorită secreției crescute de histamină (mastocitele secretă multă histamină, factor stimulator al secreției gastrice). Uneori UGD este însoțit și de un deficit în alfa-1-antitripsină.

Pe tărâm genetic în UGD se moștenește o masă mare de celule acidopeptice, aproape 2 bilioane de celule. În mod normal, stomacul conține numai 0,8 bilioane celule secretoare de pepsină și HCl. De asemenea, aceste celule sunt hiperactive față de stimulii umorali ai secreției gastrice : gastrină, histamină și acetilcolină. Se consideră că ulcerosii moștenesc și o hipertonie vagală. Pe drept cuvânt se poate spune că un descendent dintr-o familie ulceroasă trebuia să se nască cu un alt vag și cu un număr redus de celule secretoare. Vagul stimulează secreția gastrică prin acțiune directă a acetilcolinei asupra glandelor gastrice și indirect prin stimularea secreției de gastrină și histamină. Astăzi se consideră că histamina este calea comună prin care acetilcolina și gastrina acționează asupra celulelor parietale și oxintice care secretă pepsina și HCl.

Glandele pilorice conțin celule G care secretă gastrina și celule D care secretă somatostatină.

Factorii exogeni ai agresiunii sunt reprezentați de dietă, alcool, cafea, tutun și stress. Se știe că la ulcerosi celulele G și D și celulele care produc serotonina posedă receptori foarte sensibili față de alimentele excitosecretoare : proteine, prăjeli, afumături, condimente, cafea, alcool cât și față de stimulii mecanici (distensia antrului în timpul mesei). De asemenea emoțiile, stress-ul declanșează o hipersecreție gastrică. Se cunoaște UGD de stress.

Factorul de apărare este reprezentat de mucusul gastric secretat de celulele epiteliale prin fenomenul de exocitoză. Acest mucus tapetează ca un film mucoasa gastrică și-i conferă protecție antipeptică prin pH-ul alcalin și blocarea fenomenului de retrodifuziune a ionilor de H^+.

Mucusul gastric este un complex de macromolecule proteice care conțin glicoproteine neutre (fucomucine), glicoproteine acide și mucopolizaharide, care sunt glicoproteine, ce conțin acid mucoitinsulfuric. Glicoproteinele acide sau sialoproteinele posedă antigenele A, B și H ale grupelor sangvine. Se știe că o parte dintre purtătorii de tip sangvin O I sau AII sunt nesecretori. Peste 50% dintre acești subiecți prezintă un risc mare pentru UGD, deoarece secretă un mucus sărac în sialoproteine și mucopolizaharide, deficitar atât calitativ cât și cantitativ.

Bariera mucoasă este lezată și prin intervenția unor *factori exogeni* din care amintim refluxul biliopancreatic, alcoolul, medicamentele ANS și prednisonul.

Refluxul biliopancreatic are un caracter funcțional fiind favorizat de nicotină, alcool, alimente iritante și tensiunea nervoasă. Sărurile biliare, acizii biliari, lecitina și enzimele pancreatice provoacă prin efectul lor tensioactiv, chimic și peptic autoliza mucusului protector și a epiteliului gastric. Prin efectul tensioactiv, sucul biliar determină solubilizarea complexelor lipoproteice din membrana celulelor epiteliale ușurând

Scanned with OKEN Scanner

retrodifuziunea ionilor de H^+ (RDH). Acest fenomen are un dublu efect : stimulează secreția de histamină și suc gastric și în al doilea rând activează *in situ* pepsinogenul facilitând formarea ulcerației. Sub acțiunea acidului clorhidric, lecitina este transformată în lizolecitină, substanță cu acțiune citotoxică asupra mucoasei gastrice și duodenale din zonele de minimă rezistență. Se produc astfel microulcerații care sunt transformate în ulcerații prin acțiune caustică și peptică a HCl și respectiv pepsinei.

Alcoolul și **ANS** acționează prin scăderea sintezei de prostacicline și mucus protector, fapte menționate la capitolul gastrite.

Zone de minimă rezistență. Este un fapt incontestabil că ulcerul apare în zonele de minimă rezistență a mucoasei gastrice. Se cunosc trei zone de joncțiune : *zona dintre mucoasa fundică și antrală, zona pilorо-duodenală și zona esogastrică.* La aceste nivele se constată o *slabă vascularizație* și o *secreție deficitară de mucus protector.* Aceste date ne explică localizarea frecventă a ulcerului pe mica curbură, la nivelul pilorului și duodenului, și raritatea sa în alte zone gastrice.

Tablou clinic

Clinica UGD se identifică cu simptomele *dispepsiei gastroduodenale sistematizate sau nesistematizate* (DS sau DNS). DS a fost descrisă magistral de chirurgul american M o y n i h a m în 1910. Principalul simptom este *durerea ritmată de mese* și cu *apariția sezonieră,* **mica și marea periodicitate.** Durerea sub formă de arsură, înțepătură sau junghi este localizată în epigastru și iradiază precordial, în hipocondrul drept, stâng sau în spate. În raport cu localizarea ulcerului pe cardia, curbura mică sau duoden durerile apar precoce, imediat după mese, cele semitardive la 1—2 ore, cele tardive la 3—4 ore, iar cele hipertardive apar noaptea la orele 1—2, pe stomacul gol.

Foamea dureroasă este durerea foarte tardivă care se calmează prompt dacă bolnavul consumă o cantitate mică de alimente, de pildă un covrig sau un pahar de lapte.

Perioada dureroasă durează 2—3 săptămâni și în cazurile rebele la tratament chiar 1—2 luni și apare mai ales *toamna, primăvara sau în plină vară.*

Simptomele care însoțesc durerile sunt necaracteristice și creionează dispepsia gastro-duodenală : pirozis, balonare, grețuri, vărsături alimentare cu gust acru, uneori amar din cauza refluxului bilio-duodenal. În perioada dureroasă unii bolnavi au diaree, alții prezintă constipație.

Examenul fizic este sărac în date. La palpare descoperim punctele xifoidian, epigastric, duodenal, solar sau toată zona epigastrică sensibilă.

Forme clinice particulare de UGD

Forma cu DNS în care durerea nu are mica și marea periodicitate are în schimb un caracter capricios ca durată și raport cu mesele, durează 3—4 zile, este urmată de o perioadă de acalmie, cu aceeași durată sau mai lungă. Uneori este calmată, alteori nu este calmată de alimente dietetice interzise ulcerosului.

Scanned with OKEN Scanner

Forma ocultă, în care ulcerul își face apariția în scena clinică printr-o complicație acută fie perforație, fie HDA.

Forma penetrantă survine cam după 10 ani de evoluție și este caracterizată prin simptome dispeptice cu colorație biliară sau pancreatică. Bolnavul prezintă dureri cu iradieri permanente în hipocondrul drept și însoțite de grețuri și vărsături biliare, când UGD penetrează în lobul stâng hepatic sau în pedicului hepatic. Dacă penetrează în pancreas, bolnavul prezintă durere și iradiere lombară superioară, persistentă, însoțită de balonare, grețuri și uneori diaree de fermentație. În asemenea situații trebuie să indicăm intervenția chirurgicală, neavând sens tratamentul cu alcaline, protectoare de mucoasă și blocanți de H_2.

Sindromul Zollinger-Ellison (SZE) — Este un UGD cu localizări multiple provocat de un gastrinom care provoacă o secreție continuă și permanentă de gastrină. Gastrinomul are la bază o hiperplazie benignă de celule G și mai rar o degenerare malignă. Tumorile au localizări unice sau multiple. La 90% din bolnavi, gastrinomul este localizat în pancreas, la 5% în duoden și la restul are localizare multicentrică : în stomac, căile biliare, în ovar și hilul splenic.

Pe plan clinic se caracterizează prin durere, diaree și scădere în greutate. Durerea are durată lungă de peste 4—6 ore, iar în timp, de luni de zile. Durerea este rezistentă la dietă alcalină, protectoare de mucoasă și blocante de H_2. Bolnavii au 3—4 scaune moi, de fermentație sau putrefacție, care duc la un deficit ponderal de 5—10 kg în 1—2 luni. Este o diaree osmotică secundară unei maldigestii. Chimul gastric foarte acid nu poate fi neutralizat de secrețiile alcaline bilio-duodenale, chimul intestinal căpătând un *p*H acid. Din acest motiv enzimele pancreatice și intestinale care sunt active la un *p*H de 7,4—8 devin inactive.

Diagnosticul paraclinic este confirmat de valori foarte mari ale aciditătii gastrice, ale gastrinemiei serice și prezența ulcerelor multiple gastrice și duodenale dovedite radiologic și prin fibroscopie.

Formele asociate cu adenoame glandulare paratiroidiene, hipofizare și pancreatice sunt destul de rare și constituie argumente pentru predispoziția ereditară a UGD.

Ulcerul de stress este un ulcer acut apărut după traume psihice puternice, în stările de șoc sau în cadrul unor boli însoțite de insuficiență pulmonară, hepatică sau renală acută. Ulcerul descris de Curling apare la bolnavii cu arsuri întinse și este datorat unei secreții mari de histamină de către mastocitele pielii.

Diagnostic pozitiv

Diagnosticul pozitiv se stabilește de datele clinice care relevă DS sau DNS în contextul factorilor de risc : predispoziție familială, mese neregulate, „indiscreții" alimentare, abuz de alcool, tutun, cafea și tensiune nervoasă.

Confirmarea diagnosticului este dată de aportul radiologiei, endoscopiei și valorile chimismului gastric.

Examenul baritat relevă semne directe și indirecte ale UGD. **Semnul direct** și valoros este nișa benignă de față sau de profil. În UG nișa

de margine (poziția de profil) arată ca un plus de umplere, de formă conică, de cireașă sau de buton, imagine care depășește conturul gastric, de care este separată prin lizereul de siguranță. *Nișa Haudek* este o nișă gigantă, care depășește conturul gastric, având trei nivele : aer, lichid și bariu și reflectă o penetrație în pancreas sau pediculul hepatic.

În UD și în UG, situat pe una din fețe, apare în poziția frontală, nișa în cocardă care are trei trăsături : o pată persistentă înconjurată de un halou clar către care converg pliurile mucoasei, elemente care o diferențiază de nișa malignă (fig. 7 A, B, C, D, E).

Semnele indirecte sunt reprezentate de hipermotilitate, stomac sau bulb iritabil, incizuri spastice sau organice. Ca informații în UD apare



Fig. 7. A — Ulcer bulbar — nișă centrală cu convergență de pliuri. Colecția conf. dr. A. Bondari ; B — Ulcer duodenal cu nișă și bulb în treflă (după Hillemad). C — Ulcer duodenal cronic cu nișă bulbară : 1 — bulb în „pălărie mexicană" ; 2 — bulb în „tampon de vagon de tren" ; 3 — bulb mic sferic (după Signory).

Scanned with OKEN Scanner

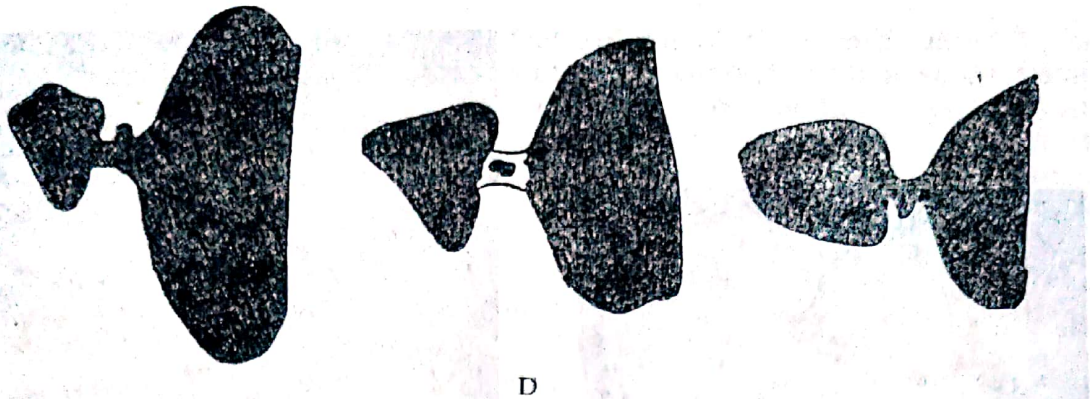

D

E

Fig. 7. D — Ulcer piloric (după Gutmann) ; E — Ulcer piloric.

bulbul în treflă, în ciocan, în roată dințată sau bulbul unic retractat, iar în UG se constată stomacul în cascadă (fig. 8 A și B).

Examenul radiologic clasic *permite diagnosticul pozitiv* la 80% din bolnavi, iar cel cu dublu contrast la 90% din bolnavi.

Endoscopia este o metodă valoroasă indicată în UG pentru *diferențierea unei nișe benigne de una malignă* sau pentru a descoperi un ulcer al cardiei care scapă radiologului. În UG și UD acutizat se vede o *ulcerație crateriformă cu margini rotunde, hiperemice, la care converg radiar pliurile mucoasei din jur. Fundul ulcerului* este acoperit de un depozit *cenușiu greu* de detașat.

UG cronic, cicatrizat apare ca o *pată albicioasă palidă* către care converg pliurile mucoasei vecine. În UD fibroscopia este indicată când examenul radiologic este negativ iar simptomatologia atipică și în cazul prolapsului de mucoasă care acordă un ulcer vizibil numai endoscopic (fig. 9).

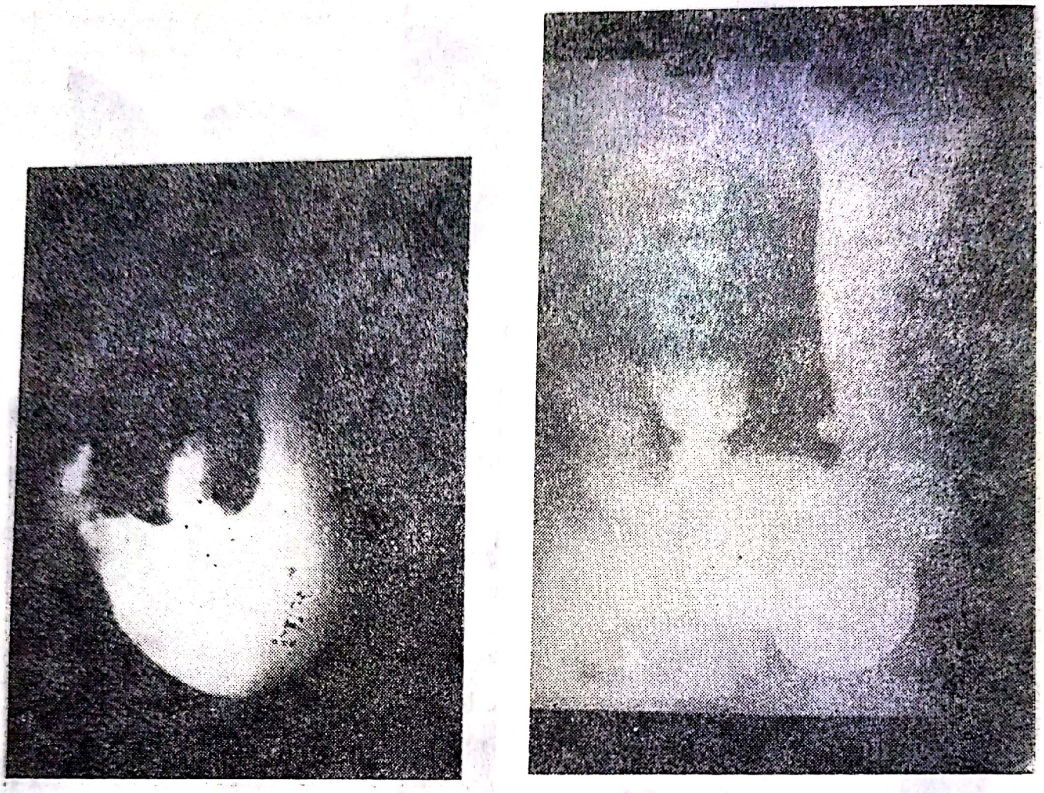

Fig. 8 — A — Ulcer gastric. Nișă gigantă a micii curburi gastrice ; B — Ulcer gastric.

Fig. 9. — Endoscopie gastrică — reprezentare schematică :
I a și b — explorarea regiunii antropilorice ; II — explorarea corpului și regiunii fundice (după Sigoury).

Chimismul gastric apreciază factorul vagal și factorii umorali care conduc la hipersecreția clorhidropeptică în condiții bazale și de stimulare cu *Histamină*, *Betazol* sau *Pentagastrin*. În condiții normale volumul *secreției bazale* (VSB) este de 30—80 ml, iar *debitul bazal* al secreției acide (DBA) este de 1—5 mEq/l. După stimulare VSB este de 120—150 ml, *debitul acid minimal* (DAMn) de 6—18 mEq/oră, iar *debitul acid maximal* (DAMx) de 20—40 mEq/oră. În UD *valorile DAMn sunt de 20—40 mEq/oră* iar cele ale *DAMx variază între 60—80 mEq/oră*. *În UG* constatăm *valori normale sau scăzute* ale DAMn și DAMx. Hipoaciditatea se explică prin fenomenul RDH+.

În sindromul Zollinger Ellison constatăm valori ale aciditățiigastrice de 3—4 ori mai mari decât în UD. Dozarea gastrinemiei serice arată valori crescute de 3—4 ori față de normal. Valorile ei dozate prin teste radioimunologice sunt de 5 picograme.

Diagnostic diferențial

Diagnosticul diferențial are în vedere bolile gastrice și extragastrice. *Bolile gastrice* care intră în discuție sunt *gastritele cronice, tumorile benigne, polipoza gastrică, hernia hiatală, refluxul gastro-esofogian* și mai ales *cancerul gastric*. Examenul baritat și endobiopsia sunt metode care ne ajută la stabilirea diagnosticului de certitudine. *Afecțiunile extragastrice* sunt reprezentate de bolile organelor vecine : *colecistul iritabil, litiaza biliară, hepatita cronică, pancreatita cronică, cancerul de corp și coadă de pancreas, cancerul de colon transvers și colonul iritabil*.

Evoluție, complicații, prognostic

Evoluția UGD este *cronică ;* pe parcursul acesteia perioadele dureroase alternează cu perioadele de acalmie, a căror durată poate fi scurtă sau lungă, de ani de zile. **Complicațiile acute** sunt : *hemoragia, perforația,* iar cele **cronice** — *stenoza pilorică, penetrația în organele vecine și ulcerocancerul* (degenerescența malignă a ulcerului) (fig. 10).

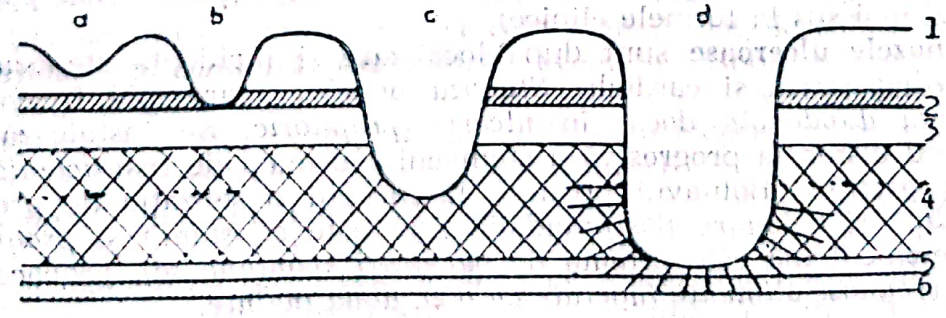

Fig. 10. Evoluția ulcerului gastric :
a — eroziune ; b — ulcerație plată ; c — ulcer acut ; d — ulcer cronic (după Sigoury).
1 — mucoasă ; 2—3 — coriori ; 4 — submucoasă ; 5—6 — *muscularis mucosae*.

Scanned with OKEN Scanner

Hemoragia gastrică (HDS) este ocultă și acută. **Cea ocultă** constă într-o sângerare cronică, repetată și în cantitate mică, care duce la *anemie feriprivă hipocromă*. Este dovedită clinic de paliditate, tahicardie de efort, ameţeli și confirmată de hemogramă și cercetarea *sângerărilor ocult*e în scaun, cu ajutorul *testului Hemocult*.

HDS acută se manifestă prin semnele anemiei acute, ale șocului hipovolemic și se exteriorizează prin hematemeză și melenă. Semnele *anemiei acute* și ale *șocului hipovolemic* sunt condiționate de rapiditatea și cantitatea de sânge pierdut. Se pot pierde *10, 15, 20 și chiar 30% din volumul sangvin*, respectiv *cantități care variază între 500 g până la 1,5 l sau chiar 2 l sânge*. Bolnavul este *polid*, are *transpirații* reci și în *ortostatism* prelungit *prezintă ameţeli și lipotimie*.

Semnele șocului hipovolemic sunt *tahicardia și hipotensiunea arterială. Valorile pulsului și TA sunt mult mai importante în urmărirea șocului hipovolemic* decât *valorile Hbg și Ht*.

Hematemeza este mai frecventă în UG, melena apărând după 2—3 zile. UD se manifestă prin melenă, hematemeza apare numai când hemoragia este mare și rapidă.

Hemoragia survine la 15% din bolnavii cu UGD și este provocată de *erodarea unei arteriole din submucoasă* sau din *stratul muscular*. HDS sunt provocate *de GAE, ruptura de varice esofagiene, cancerul gastric, hernia hiatală, boala Rendu Osler* și eventual de o *boală hemoragipară*.

Perforația survine la 15% din UGD și în principal *perforează ulcerele situate* pe *fața anterioară a bulbului și stomacului*. Ulcerele situate *posterior perforează în bursa omentală*. Perforațiile pot fi *acoperite de marele epiploon* sau organele din jur sau perforații *libere când nu sunt acoperite* de structurile vecine leziunii.

Debutul este brusc, cu *durere vie, atitudine antalgică* (își ține cu mâna abdomenul), bolnavul este palid, transpirat și speriat. *La examenul obiectiv* se constată *contractură musculară*. După Mondor perforația evoluează în *trei faze* care se succedă rapid dacă se instalează peritonita chimică : *faza de debut, faza de acalmie* care apare după 4—6 ore și *faza șocului peritoneal* când se întârzie diagnosticul peste acest interval de timp (pentru detalii vezi capitolul : Durerea abdominală acută).

Penetrația în organele vecine are loc după mulți ani de evoluție și este precizată clinic când simptomatologia bolii a *pierdut periodicitatea caracteristică* și *apar simptome de coloratură biliară sau pancreatică* (vezi mai sus la formele clinice).

Stenozele ulceroase sunt după localizare și incidență stenoza pilorică, mediogastrică și cardială. *Stenoza pilorică* apare mai frecvent în *localizarea duodenală* decât în *ulcerul prepiloric*. Se instalează lent, provocând distensia progresivă a stomacului urmată de *insuficiență evacuatorie gastrică*. Bolnavul prezintă la început o senzație de *greutate, plenitudine și balonare postprandială* care este *constantă și progresivă*. La un moment dat este urmată de *vărsături spontane sau provocate*, în care se *recunosc alimente ingerate cu o zi, două înainte*.

La *examenul local se descoperă clapotaj* și uneori *ondulații peristaltice* spontane sau *declanșate de bobârnace — semnul Küssmaul*. Vărsăturile repetate pot produce azotemie prin cloropenie și cu timpul denutriție.

Scanned with OKEN Scanner

Examenul baritat confirmă diagnosticul clinic evidențiind *o dilatație* importantă a stomacului, cu *stază gastrică în care bariul cade sub forma fulgilor de zăpadă. Retenția de bariu* poate fi dovedită *și a doua zi* la o simplă radioscopie. *Stomacul* are o *formă alungită* și ajunge până la *creasta iliacă* sau *simfiza pubiană.*

Stenoza pilorică funcțională provocată de spasm și edem a zonei prepilorice survine în faza dureroasă a UD și are ca semne caracteristice durerea, balonarea și vărsăturile. Cedează la tratamentul cu antispastice, alcaline și blocante de H_2.

Stenoza mediogastrică este consecința unui UG cicatriceal și retractil al mici curburi care dă naștere *stomacului bilocular.* Clinic se traduce prin *dureri epigastrice însoțite de balonare și vărsături precoce.*

Examenul baritat descoperă prezența a *două pungi gastrice separate printr-un canal îngust,* una superioară cu lichid de stază, una inferioară, cu resturi alimentare.

Stenoza cardiei este excepțional de rară și întâlnită în ulcerul cardiei care este destul de rar. Se manifestă prin *disfagie joasă :* durere în zona apendicelui xifoid, însoțită de regurgitări. Trebuie neapărat diferențiată de *cancerul epifrenic. Examenul baritat și endobioptic are valoare decisivă în diagnostic.*

Ulcero-cancerul sau „degenerarea malignă" a UG este o problemă controversată. Unii autori susțin că UG poate degenera malign, alții consideră că pe *fondul unui ulcer își poate face apariția un cancer gastric.* Se știe că epitelioamele ulcerate pot evolua cu fenomene DS caracteristice UGD. *Valoarea* decisivă pentru *diagnostic* o are însă *fibroscopia cu biopsie seriată.* În lipsa endoscopului *noi recomandăm* la orice bărbat trecut de *40 de ani și orice femeie peste 50 ani,* care suferă de UG, *intervenția chirurgicală* care *decide natura benignă* sau *malignă* a *bolii.*

Prognosticul bolii ulceroase necomplicate este favorabil. Complicațiile acute pot pune în pericol viața bolnavului. *Prognostic rezervat* are și ulcero-cancerul gastric (nomenclatura școlii franceze).

Tratament

Are ca obiective combaterea durerii și hiperaciditații, stimularea producției de mucus, prevenirea și combaterea complicațiilor.

Mijloace și conduită terapeutică. Avem la dispoziție regimul igieno-dietetic, alcaline care neutralizează aciditatea, blocanți de H_2 care suprimă hipersecreția acidă, polizaharidele antipeptice care protejează mucoasa și antispasticele pentru calmarea durerii.

Regimul igieno-dietetic. În faza dureroasă o *dietă de cruțare* bazată pe lapte și derivate de lapte, supe, creme de legume, pireuri de cartofi și legume cu puțin unt, budinci de macaroane, paste făinoase cu lapte, carne rasol și mâncăruri cu sosuri albe asigură cicatrizarea. *Această alimentație reduce secreția și motilitatea gastrică, scade aciditatea, stimulează procesele de epitelizare și cicatrizare a UGD.*

Autorii anglo-saxoni recomandă o *dietă variată* dar echilibrată și consideră că un *aport de vegetale preparate dietetic* ajută la vindeca-

Scanned with OKEN Scanner

rea ulcerului *mai repede decât regimul lacto-făinos.* Bolnavii sunt sfătuiți să *renunțe la alimentele și băuturile excitosecretorii* cum sunt: extracte de carne, conserve, sosuri, dulciuri, alcool, prăjeli, grăsimi, afumături, condimente, cafea și ape carbogazoase (Borsec, Buziaș, Biborțeni). *Sunt permise apele alcaline* de Năsăud, Slănic Moldova. Se interzice fumatul. Nu este absolut necesară spitalizarea.

Alcalinele care neutralizează hiperaciditatea sunt sărurile de *aluminiu, calciu și magneziu.* Se găsesc sub formă de prafuri, tablete sau soluții coloidale. Aceste substanțe sunt insolubile, nu se absorb și nu au efecte alcalinizante sistemice.

Derivații de magneziu cei mai folosiți sunt *carbonatul, hidroxidul, oxidul* și *trisilicatul de magneziu. Oxidul de Mg (magnesia usta) este cel mai puternic alcalinizant,* 1 g neutralizând 500 mEq HCl, dar *produce diaree.* Preparatele tipizate românești sunt Calmogastrinul și Trisilicalmul.

Derivații de aluminiu cei mai utilizați sunt *hidroxidul* și *fosfatul de aluminiu* în tablete și soluții coloidale. În stomac prin combinarea cu HCl formează cloruri de aluminiu, care în intestin se combină cu radicalul fosfat formând fosfatul de aluminiu. *Au efecte constipante* și se asociază cu *săruri de magneziu. Reduc absorbția fosfaților* prezenți în alimente și a *tetraciclinelor,* fapt ce impune înlocuirea cu *alte antibiotice* sau renunțarea la preparatele de aluminiu. Ca preparate amintim Fosfalugel, Maalox, Gelusil.

Derivații de Calciu folosiți sunt *carbonatul, hidroxidul* și *fosfatul de* Ca^{2+}. Preparatul tipizat românesc este Dicarbocalmul care conține carbonat de Ca^{2+}, de Mg^{2+} și trisilicat de Mg^{2+}. Acționează prin scăderea acidității gastrice, dar are și efect constipant în diaree și fermentație. După tratamente îndelungate, prin absorbția intestinală a Ca^{2+}, *crește calcemia și se stimulează secreția de gastrină, stimulând astfel secreția acidă.*

Posologia alcalinelor. Se folosesc sub formă de *prafuri* care se dau cu *linguriță, ca tablete* care se sug sau ca *soluții coloidale* date cu linguriță. De reținut că în primele 3—4 zile se administrează la 3 ore, de la ora 6 până la ora 23 pentru a asigura o alcalinizare adecvată a sucului gastric. *În cura de întreținere* se folosesc, înainte de mese, câte 2 linguri (de 3 ori pe zi), ca prafuri sau soluții coloidale, sau câte 2 tablete × 3/zi. *În primele zile de tratament,* soluțiile coloidale se pot administra pe sondă, „gute a gute" așa cum procedează anglo-saxonii.

O sare alcalină solubilă, care se absoarbe pe cale intestinală și produce alcalinizarea sistemică, este *bicarbonatul de sodiu* în doză de 1 g pentru o priză. Pentru menținerea echilibrului acido-bazic solicită intervenția mecanismului renal de compensare. Nu se mai utilizează deoarece *acționează bifazic* — inițial se *combină cu HCl formând sare și acid carbonic. În faza a II-a acidul carbonic* disociază în apă și CO_2 care *stimulează secreția acido-peptică.*

Medicamentele ce inhibă secreția gastrică (antisecretoare) sunt *blocanții de* H_2. **Cimetidina** (din prima generație) se prezintă sub formă de tablete de 200 mg. S-au produs până în prezent 4 generații de blocante de H_2, redate mai jos în ordinea apariției. **Ranitidina** din generația a II-a, ca tablete de 150 mg sau fiole de 5 ml cu 25 mg substanță activă pe ml. Urmează **Famotidina,** care se găsește sub formă de tablete

Scanned with OKEN Scanner

de 40 mg, iar **Zanitidina,** sub formă de tablete de 2 și 4 mg. Ca acțiune Ranitidina este de 5 ori mai puternică decât Cimetidina. **Famotidina** este de 30 ori mai puternică decât Cimetidina și cu efecte adverse similare Ranitidinei. Doza de atac este de 2—4 tablete pe zi pentru o cură de 4—6 săptămâni. În *tratamentul intermitent, cu durata de 3—6 luni* se folosește o tabletă seara la culcare pentru a reduce aciditatea nocturnă. În sindromul Zollinger-Ellison se apelează la Famotidină și Zanitidină (din generația a III-a și respectiv a IV-a).

Efecte nedorite. *Cimetidina* scade la *femei libidoul,* iar la *bărbați* provoacă *impotență și ginecomastie.* Produce uneori *leucopenie, bradicardie* iar la vârstnici dă *stări confuzionale, agitație și halucinație.* Cimetidina *inhibă la nivelul ficatului* sistemul oxidativ *enzimatic P 450* care asigură metabolizarea unor medicamente ca Miofilina, Xilina, Propranololul și Trombostopul. De aceea nu se folosesc împreună cu aceste medicamente cărora le potențează efectele toxice. *Ceilalți blocanți de* H_2 produc *astenie, adinamie, mialgii, prurit* și *uneori diaree.*

Dilema ridicată de curele îndelungate cu blocantele H_2 ar fi *favorizarea cancerului gastric.* Scăzând mult aciditatea gastrică la un *pH* la care stomacul nu-și poate asigura autosterilizarea, facilitează *popularea lui* cu — *Helicobacter pylori.* Acest bacil *transformă nitriții și nitrații* din apă și alimente în *nitrozamine,* substanțe cu potențial cancerigen. Până în prezent, studiile făcute cu ajutorul endobiopsiilor seriate, nu au surprins apariția de *insule celulare displazice sau anaplazice,* care să justifice *efectul cancerigen* al blocanților de H_2.

Tratamentul cu **Omeprazol** un *inhibitor al pompei de protoni,* este în curs de evaluare a eficienței. Doza este de 20 mg/zi timp de 4—6 săptămâni.

Protectoarele de mucoasă — sunt reprezentate de sărurile *de bismut* și *polizaharidele sulfatate antipeptice. Sărurile de bismut* folosite sunt : *bismut subnitrinic, bismutul carbonic* și preparatul *olandez Denol.* Se folosesc sub formă de pulbere, tablete și mai ales soluții coloidale. Denolul este un complex de *bismut și citrat de potasiu* amoniacal și se găsește sub formă de soluții coloidale sau tablete.

Sărurile de bismut acționează prin *aderența la mucoasa gastrică* și *stimularea secreției de mucus protector.* Au slabă acțiune antiacidă dar *împiedică dezvoltarea bacteriilor producătoare de nitrozamine.* În *curele îndelungate* bismutul subnitric provoacă cefalee, *mioclonie și methemglobinemie.* Orice preparat de bismut poate provoca *gingivita bismutică.*

Ulcarul, Sucralfatul și **Carafatul** sunt preparate comerciale care conțin *polizaharide sulfatate* combinate cu *săruri de aluminiu* ce formează în mediul acid gastric o *pastă electronegativă* care, grație forțelor electrostatice, aderă la *proteinele* aflate în craterul ulcerației, *încărcate pozitiv.* În acest mod tapetează ca un film aderent de ulcerație protejând-o de *acțiune peptică,* asigurând și *regenerarea epiteliului distrus.* Se prezintă sub formă de pachețele care conțin o pulbere fină ce se administrează amestecate într-un pahar cu lapte ; în cura de atac la 3—4 ore timp de câteva zile, iar în cura de întreținere câte o doză înainte de mese. Produc constipație și interferează absorbția tetraciclinei.

Efecte mai puțin benefice s-au obținut cu *preparate sintetice, analoage prostaglandinelor.* Se cunosc preparatele comerciale *Misoprostil, Riboprostil și Trimoprostil.* Ca acțiune inhibă secreția acidă, stimulează secreția de mucus protector și capacitatea de regenerare a mucoasei.

Scanned with OKEN Scanner

De reținut *că în tratamentul UGD* se obțin rezultate superioare în ceea ce privește *calitatea biologică a epiteliului de regenerare* și *rata recidivelor* și *prevenirea cancerizării* cu medicamente ieftine, cum sunt *soluțiile coloidale de săruri de aluminiu* și *bismut* și *protectoare de mucoasă*. Rezultatele sunt superioare sau cel mult egale cu cele obținute cu *blocanți de* H_2 care sunt scumpe și dublate de teama puțin justificată a cancerizării.

Anticolinergicele sunt selective și neselective blocând receptorii M_1 și respectiv M_2. *Blocantele neselective* acționează pe receptorii M_2 și sunt reprezentați de *atropină* (anticolinergic natural), *Scobutil*, *Pro-Banthine*, *Buscopan* (ca și colinergice de sinteză).

Efecte nedorite : produc tahicardie, midriază și uscăciunea mucoasei prin faptul că deprimă motilitatea gastrică și întârzie evacuarea alimentelor, produc prin distensia antrului secreția de suc gastric și măresc aciditatea. De aceea nu se folosesc în UG, dar sunt utile în UD. Posologia este de 3×2 drajeuri în primele zile ale fazei dureroase, care se scad la 3×1 până la calmarea durerii.

Pirenzepinul sau *Gastrozepinul* este *blocant al receptorilor* M_1 blocant selectiv care inhibând secreția și motilitatea gastroduodenală, are efecte nedorite similare Tagametului și Ranitidinei. Aceste preparate se pot combina cu alcaline sau protectoare de mucoasă și dau bune rezultate la bolnavii bine selectați.

Rezultatele tratamentului medical conservator se apreciază prin scurtarea fazei dureroase, calitatea biologică a vindecării (apreciată prin endobiopsie), prin rata recidivelor și a complicațiilor acute și cronice.

Tratamentul chirurgical are indicații relative și absolute. **Cele absolute** sunt complicațiile acute și cronice la care se adaugă sindromul Z.E. Hemoragia gastrică după 50 ani are indicația absolută, iar sub 40 ani intervenția chirurgicală este indicată numai după a doua sau a treia hemoragie. De asemenea, după 40 ani la bărbat și 50 ani la femeie, UG are indicație chirurgicală dacă nu există posibilitatea unui studiu endobiotic, care decide între nișa benignă și maligna.

În UG cu nișă gigantă, după 35 ani, nu mai au rost proba Gutman și tratamentul conservator. Cu proba Gutman mulți bolnavi au decedat de cancer gastric.

Indicațiile relative se referă la ulcerul tratat corect și fără rezultate timp de 2 ani cât și la cancerul apărut la persoane care din diverse motive nu respectă tratamentul conservator.

Procedeele chirurgicale radicale sunt rezecția gastrică tip Pean Billroth și la nevoie Reichel Polya sau Hofmeister Finsterer. Procedeele paleative de tip înfundare, piloro-plastie sau antrectomie cu vagotomie se practică sub vârsta de 36 ani și în funcție de starea locală și generală a bolii și a bolnavului. Vârsta intervenției chirurgicale este codificată în sensul că după 36 ani se fac rezecții, iar sub 36 ani intervenții paleative.

Tratamentul conservator al HDS gastrice este indicat în hemoragia care apare sub 50 ani și este dictat de starea hemodinamică. La pierderi de 10—15 și 20% din volumul sanghin tratamentul se realizează prin cooperare medico-chirurgicală, urmărind oprirea sângerării, refacerea volemiei, scăderea acidității și sedarea bolnavului.

Corectarea volemiei și a șocului hipovolemic implică *transfuzii de sânge*, izo-grup, izo-Rh în funcție de valorile TA și frecvența pulsului.

Scanned with OKEN Scanner

Ulcerul gastro-duodenal : noţiuni de etiopatogenie, tablou clinic, tratament

ULCERUL GASTRO-DUODENAL

ETIOPATOGENIE

- Ulceraţii care interesează mucoasa, submucoasa şi *muscularis mucosae*
  - în timp erodează tot peretele şi dă complicaţii acute şi cronice
- Rezultatul unui dezechilibru între factorii de agresiune şi apărare
  - factorul de agresiune este hipersecreţia clorhidropeptică
  - factorul de apărare — deficit în secreţia cantitativă şi calitativă de mucus
- Factori de risc
  - predispoziţia ereditară argumente : HLA B_5, B_8, B_{12} asocierea cu adenoame glandulare, gastrinoame
  - se moşteneşte o mare masă de celule acidopeptice
  - alcool, tutun, cafea, stress, alimentele excitante stimulează secreţia de HCl şi pepsină
- Factorul de apărare — 50% din grupele sanguine 0I şi A II secretă mucus sărac în sialoproteine şi mucopolizaharide acide
  - bariera mucoasă lezată prin reflux biliopancreatic, alcool, ANS şi prednison
  - zone de minimă rezistenţă slab vascularizate

TABLOU CLINIC

- Dispepsie sistematizată
  - durere cu ritm orar şi sezonier
  - durata 2—3 săptămâni
  - însoţite de pirozis, greţuri, vărsături, balonare
- Rar dispepsie nesistematizată dar trenantă
- Forme particulare
  - ulcerul GD ocult
  - penentrantă în pancreas sau pediculul hepatic, se schimbă caracterul simptomelor, capătă coloratură biliară sau pancreatică
  - sindromul Z.E.
  - ulcerul de stress
  - ulcer asociat cu adenoame pancreatice, paratiroidiene şi hipofizare
- Diagnostic pozitiv
  - chimism gastric
  - gastrinemia
  - fibroscopia
  - tranzitul baritat
  - hemoragii ocult
- Complicaţii acute — HDS şi perforaţia
- Complicaţii cronice
  - stenoză, penetraţia şi cronicizarea

TRATAMENT

- Obiectivele tratamentului
  - combate durerea şi hiperaciditatea
  - stimulează producţia de mucus
  - prevenirea şi combaterea complicaţiilor
- Mijloace de tratament
  - regimul igieno-dietetic de cruţare
  - evitarea alimentelor şi băuturilor excito-secretoare
  - alcaline — carbonat şi fosfat de Ca, hidroxid şi fosfat de Al, carbonat, hidroxid şi oxid de Mg
  - blocanţi de H_2 — Cimetidină, Ranitidină, Famotidină şi Zanitidină
  - protectoare de mucoasă, săruri de bismut, Sucralfatul, Carafatul
  - blocante de H_2 — Scobutil, Bantin Probantin
  - blocante de M_1 — gastrozepinul
- Conduita terapeutică
  - în UG alcaline, protectoare de mucoasă, blocanţi de H_2 şi M_1
  - în UD — blocanţi de M_1, M_2, blocanţi de H_2, alcaline şi protectoare de mucoasă
- Tratament chirurgical cu indicaţii absolute şi relative
- Rezultate bune şi foarte bune

Scanned with OKEN Scanner

Volemia se poate reface cu 0,5 până la 2 l sânge. *Scăderea acidității* se obține cu ajutorul a 2—4 fiole Zantac în perfuzie de glucoză 5% timp de 2—3 zile. În continuare antisecretoarele se dau pe cale orală. *Oxigenoterapia* este folositoare la bolnavii cu afecțiuni pulmonare cronice însoțite de insuficiență pulmonară obstructivă sau restrictivă cât și la bolnavii trecuți de 50 ani.

În lipsa *sângelui*, în scopul echilibrării hidroelectrolitice se administrează soluții glucozate și clorurate izotonice, soluții macromoleculare tip Dextran, plasmă, albumină umană sau hidrolizate de glicerină. Pentru *menținerea volemiei* aceste *mijloace sunt ineficiente* deoarece *„fug" în interstițiu*. Bolnavul *trebuie supravegheat hemodinamic* și *biochimic: puls, TA, uree și electroliți*.

Intervenția chirurgicală este necesară când hemoragia este masivă și nu se poate compensa șocul hipovolemic cu 3—4 litri sânge și amenință viața bolnavului. Se intervine chirurgical chiar la prima sângerare apărută în UGD trecut de 50 ani.

Chirurgical se practică *gastrectomie subtotală* sau *piloroplastia cu vagotomie*, cu *ligatura vaselor și excizia ulcerului*. Cu mijloacele conservatoare și chirurgicale mortalitatea UGD a scăzut sub 3%.

STOMACUL OPERAT

Generalități

Sub denumirea de stomac operat (SO) se înțelege totalitatea manifestărilor *anatomo-clinice, digestive* și *extradigestive* care survin după o intervenție chirurgicală. Aceste manifestări sunt condiționate de *actul operator*, de *vechimea bolii* și *terenul* pe care evoluează UGD.

Din acest motiv în fața unui bolnav cu SO trebuie apreciate următoarele chestiuni :

1. *Dacă indicația chirurgicală era necesară și momentul intervenției bine ales?* Se știe că intervențiile radicale la bolnavii sub 35 ani sunt urmate de un număr mare de suferințe, mai ales pe un teren distonic-neurovegetativ. În privința momentului chirurgical, la intervenție trebuie apelat numai în perioada de acalmie după redresarea stării de nutriție, corectarea anemiei și respectând indicațiile absolute și relative. Intervenția în perioada dureroasă sau la scurt timp după trecerea ei, la subiecții denutriți și anemici, este urmată de tulburări.

2. *Dacă metoda chirurgicală a fost adecvată și corect executată?* În această direcție trebuie spus că procedeele de gastroenteroanastomoză (GEA) sau anastomoză gastrojejunală termino-laterală (AGJ) duc mai frecvent la diverse tulburări decât rezecția cu anastomoză gastroduodenală (AGD).

În GEA și AGJ *prin scurtcircuitarea tranzitului gastroduodenal* se produc perturbări în secreția bilioduodenală cu refluxul duodenogastric, cu stază în ansa aferentă și se declanșează o serie de fenomene neurocirculatorii urmate de tulburări de tranzit și de absorbție.

În ce privește acuratețea tehnicii, trebuie avute în vedere *dimensiunile gurii și plasarea gurii de anastomoză* cât și lungimea ansei afe-

Scanned with OKEN Scanner

rente. Astfel, o gură mică și plasată sus determină tulburări de evacuare cu senzație de plenitudine, vărsături și apariția GB. *Dacă* gura este plasată prea jos, determină evacuare rapidă cu tranzit accelerat, tulburări de tranzit și absorbție deficitară care cu timpul duc la denutriție.

Dacă gura este prea largă, se favorizează refluxul biliogastric, cu apariția ulcerului peptic sau a jejunitei urmată de sindromul postprandial precoce sau tardiv.

Când ansa *duodenojejunală este prea lungă* se realizează sindromul de ansă aferentă tradus prin simptome supărătoare duodeno-biliare, mimând o suferință biliară.

3. *Dacă se extirpă concomitent un colecist cudat, septat* și *se practică AGJ* apar tulburări duodenobiliare de tranzit și de absorbție, traduse prin diaree și denutriție.

4. *Dacă rezecția subtotală urmată de AGJ nu a fost corectă și nu a realizat hipoclorhidria,* duce la apariția **ulcerului peptic.**

Incidența tulburărilor anatomoclinice ale SO este de 10—15% și reprezentate de *ulcerul peptic, sindromul postprandial precoce și tardiv, gastrita bontului și de sindromul carențial sau de denutriție.*

ULCERUL PEPTIC

Patogenic este *consecința unor defecte de tehnică chirurgicală* care constau în *rezecția insuficientă* și *plasarea joasă a unei guri de anastomoză largi.* În consecință *persistă hiperaciditatea* și *este favorizat refluxul biliopancreatic,* factori care facilitează apariția ulcerului peptic prin mecanism caustic și peptic. Acestea se instalează în cazul rezecției cu AGJ pe ansa aferentă sau pe D 2 în cazul rezecției cu AGD.

Nu este exclusă nici posibilitatea existenței unui gastrinom care nu a fost recunoscut și rezolvat la prima intervenție.

Anatomopatologic nu se deosebește de aspectul descris la UGD.

Tablou clinic. Debutează în primele luni sau în primul an de la intervenție. Durerea însoțită sau nu de vărsături, diaree și deficit ponderal sunt simptomele caracteristice. Durerea este localizată în epigastru și paraombilical, este permanentă și exacerbată după mese și iradiază difuz în abdomen sau în spate. Durerea nu este calmată de alcaline și antispastice. Diareea și vărsăturile duc la denutriție gr. I. La examenul fizic se constată deficitul ponderal și o sensibilitate în epigastru și periombilical. *Chimismul gastric* arată prezența acidității chiar dacă valorile sunt normale sau ușor crescute.

Confirmarea diagnosticului este făcută de examenul baritat și fibroscopic.

Complicațiile acute sunt HDS și perforația, iar cea cronică reprezentată de fistula gastrocolică.

Tratamentul este chirurgical și constă în rezecție lărgită. Se rezecă în bloc gura de anastomoză și ansa aferentă și se corectează AGJ sau se înlocuiește cu AGD. Este absolut necesar să se caute existența unui gastrinom în zona pancreasului duodenului, hilului hepatic, splenic și în ovare.

Rezultatele postoperatorii sunt bune.

Scanned with OKEN Scanner

SINDROMUL JEJUNAL

Sindromul jejunal cuprinde, ca entitate clinică : **sindromul dumping** (SD) cu cele două variante clinice **postprandial precoce** (SPP) și **sindromul postprandial tardiv** (SPT).

1. **SPP** sau **SD** sau **hipovolemic** are o patogenie complexă. Este vorba de o evacuare rapidă a conținutului gastric în ansa jejunală din cauza unei guri prea largi, plasată mai jos, și a abuzului cu alimente greu tolerabile, osmotic active, cum sunt supele concentrate, dulciurile, grăsimile. Prin pătrunderea bruscă a acestor alimente parțial prelucrate în ansa aferentă au loc multe fenomene :

— *prin osmoză* are loc o fugă de plasmă din peretele jejunal în lumenul intestinal ;

— se declanșează *reflexe depresoare vagale* responsabile de simptomele neurovasculare ;

— se eliberează din *celulele APUD substanțe vasoactive* de tip VIP care produc o vasodilatație locală și periferică.

Toate aceste fenomene explică hipovolemia, tahicardia, hipotensiunea și transpirațiile. **Fiziopatologic,** SPP este consecința unei **hipovolemii** și a unor **reflexe depresoare** vagale urmate de o vasodilatație arteriolo-capilară periferică prin eliberare de substanțe vasoactive.

Simptome clinice. După 15—30' de la terminarea mesei, bolnavul prezintă o senzație de gol epigastric însoțită de valuri de căldură, transpirații profuze, palpitații și ameteli.

Bolnavii simt nevoia să se așeze în pat căci în ortostatism au senzația că leșină și pot să facă lipotimie. La examenul clinic se constată paliditate, tegumente umede, tahicardie și hipotensiune.

Tratamentul este medical și chirurgical. Cel *medical* are în vedere regimul igieno-dietetic. Se recomandă evitarea meselor bogate, dulciurilor și supelor concentrate. Se recomandă patru mese pe zi, în cantitate moderată, repausul la pat după mese și evitarea ortostatismului. Ca medicamente se recomandă Reglan, Acidopeps și poțiuni calmante gastrice la mese. Dacă simptomele nu pot fi influențate prin aceste mijloace se reintervine chirurgical corectând GEA cu AGD.

2. **SPT** are ca mecanism **fiziopatologic** o **hipoglicemie reactivă.** Se întâlnește la bolnavii cu GEA și este declanșat de abuzul unor mese bogate în dulciuri și hidrați de carbon cu absorbție rapidă. Simptomele apar la 3—5 ore după mese, de unde și numele de SPT și se datoresc unei **riposte insulinice față de hiperglicemia postprandială.** Consecința imediată este hipoglicemia.

Simptomatologie. Bolnavii se plâng la 3—4 ore după masă de astenie, adinamie fizică și psihică, slăbirea vederii, ameteli și transpirații reci. În ortostatism pot să facă lipotimie. La examenul fizic se constată tahicardie, tegumente umede și hipotensiune. Glicemia este în aceste momente scăzută sub 0,80 mg%.

Tratament. Se recomandă aceleași reguli igieno-dietetice arătate la SPP. Unii autori recomandă imediat după masă doze mici de sulfamide hipoglicemiante.

GASTRITA BONTULUI

GB a fost tratată la capitolul gastrite cronice hiperplazice.

Scanned with OKEN Scanner

SINDROMUL CARENȚIAL

SC (sindromul carențial) sau *denutriția post-SO*, survine mai ales la subiecții cu posibilități materiale scăzute cărora li s-a practicat rezecție de tip GEA și care determină o evacuare rapidă a alimentelor și gură de anastomoză plasată jos. *Malabsorbția* se datorește *anaciditații*, unei *utilizări insuficiente a fermenților pancreatici* și *intestinali*, *carenței de vitamine din grupul B* și *carenței de fier*.

Tablou clinic. Manifestarea importantă este slăbirea progresivă, însoțită de anemie feriprivă, neuropatie senzitivomotorie și spasmofilie latentă sau manifestă. Bolnavii au 3—4 scaune moi de fermentație și putrefacție care contribuie la tulburările de digestie și absorbție a substanțelor nutritive.

Tratamentul constă în reguli de regim igieno-dietetic cu 4—5 mese pe zi și medicație de substituție prin aport de fier, vitamine din grupul B, acidopeps și calciu.

CANCERUL GASTRIC

Definiție

CG (cancerul gastric) este o *boală malignă cu etiologie necunoscută* și *evoluție fatală*, fiindcă *mai puțin de 15% din bolnavi supraviețuiesc peste 5 ani, în ciuda perfecționării metodelor de diagnostic și tehnică chirurgicală*.

Incidența maximală variază cu sexul și condițiile ecologice. *Pe sexe*, raportul bărbați/femei este de 3/1, prevalența în funcție de vârstă situându-se *între 50 și 70 de ani*. În funcție *de condițiile ecologice*, CG se situează *pe primul loc* față de celelalte cancere, *în Japonia, Chile și în țările nordice*, unde incidența este apreciată între 25—45%. Este corelată cu *alimentația bogată în carne și pește afumat și sărat*. La noi, CG are o incidență de 25% și se *situează pe primul loc* în rândul cancerelor digestive, fiind urmat de *cancerul de rect și de colon. În S.U.A. se află pe ultimul loc, cu o incidență de 6%, pe primul loc aflându-se cancerul de colon, urmat de cancerul de rect*.

Etiopatogenie

Deși nu cunoaștem cauza, numeroase *studii epidemiologice, experimentale și clinice* subliniază intervenția unor factori de risc, cum sunt *predispoziția ereditară, alimentația și stările precanceroase*.

Predispoziția ereditară. După studii clinice și epidemiologice CG are o incidență ridicată *la membrii unor familii*, în care pe linie *directă sau colaterală există decese prin cancere digestive*. CG este mai des întâlnit la *subiecți cu grup sangvin A nesecretor*. Lipsa acestor antigene la nivelul sialoproteinelor din mucusul gastric *constituie un argument al predispoziției ereditare* întrucât antigenele grupelor sangvine se transmit genetic. Se consideră că tot pe linie ereditară se transmit deficiențe în sistemul de apărare antitumorală. De asemenea, se admite astăzi că se pot transmite ereditar gene oncogene prezente în celulele mucoasei gastrice care

Scanned with OKEN Scanner

pot fi activate de o serie de factori oncogeni cum sunt hidrocarburile alcoolurilor tari și aflatoxinele.

Alimentația. Există o *corelație directă* între incidența CG și alimentele bogate în hidrocarburi aromate, nitrozamine, aflatoxine și alcoolurile tari.

— **Alimente afumate** (carne de porc, slănină, pește, cârnați) conțin hidrocarburi aromatice policiclice care în prezența alcoolului tare sunt solubilizate, permițând intrarea lor în mucoasa gastrică unde acționează ca stimuli oncogeni.

— **Nitriții și nitrații** din apă, din cartofi, spanac, morcovi, din mezeluri și alimente fermentate sunt transformați în mediul hipoacid gastric în nitrozamine cancerigene cu ajutorul unor bacterii *(Campylobacter pylori)*. Vitamina C oprește transformarea nitriților în nitrozamine.

— **Aflatoxinele** prezente în mai multe alimente conservate sau păstrate la frigider în anotimpul cald sunt agenți oncogeni.

— **Scăderea vertiginoasă a CG** în S.U.A. o dată cu schimbările în alimentația populației pledează în acest sens. Acest lucru s-a produs o dată cu trecerile de la alimentația bogată în afumături și grăsimi prăjite la o alimentație bogată în produse lactate, carne de vită proaspătă sau congelată, uleiuri vegetale, legume și fructe. Toți acești factori oncogeni, pe un teren cu predispoziție ereditară, duc la apariția sau activarea unor gene oncogene care induc apariția unor insule de celule displazice sau anaplazice.

C. **Stările precanceroase.** Se cunosc o serie de afecțiuni gastrice ereditare sau câștigate, care au un potențial malign ridicat. Printre acestea se înscriu gastrita atrofică din anemia Biermer, gastritele cronice atrofice și hiperplazice, polipoza gastrică și ulcerul gastric după vârsta de 40 de ani.

Anatomie patologică

Histologic aproape 90% din CG sunt adenocarcinoame plecate din glandele gastrice, din metaplaziile intestinale ale mucoasei gastrice sau carcinoame plecate din celulele epiteliale. Carcinomul sau epiteliomul are trei variante : una de *cancer solid,* dur la palpare, alta *coloidă* în care celulele maligne sunt încărcate cu o substanță gelatinoasă sau *encefaloidă* care prezintă zone întinse de necroză, de consistență moale la palpare. Celulele maligne pot fi *diferențiate sau nediferențiate* când ne explicăm prezența fenomenelor paraneoplazice în tabloul clinic. Din restul de 10% din tumorile maligne gastrice, cam 9% sunt limfoame maligne cu localizare primitiv gastrică și numai 1% sunt sarcoame (miosarcoame, fibrosarcoame, angiosarcoame, schwanoame maligne) sau tumori carcinoide.

Macroscopic se cunosc trei forme, descoperite rediologic într-un stadiu avansat abordării chirurgicale :

— **Cancerul vegetant** (adenocarcinoame) cu *varianta ulcero-vegetantă ;* este o tumoră conopidiformă care proemină în lumenul gastric și la examenul baritat dă *imagine lacunară,* iar clinic DSN cu semne de impregnare tumorală ;

— **Cancerul ulcerat** care mimează clinic UG, caracterizat printr-o ulcerație profundă, tradusă radiologic prin *nișă în platou, nișă cu fund bombat sau ondulat* ori *prin nișă triunghiulară.* Cancerele incipiente nu

Scanned with OKEN Scanner

dau modificări în *muscularis mucosae și sunt mute radiologic* fiind confirmate prin endoscopie și biopsie ;

— **Cancerul infiltrativ** îmbracă aspectul schiros sau al linitei plastice (LP). **În forma schiroasă** este vorba de o infiltrație localizată de consistență dură, care determină o stenoză retractilă a unui segment gastric (zona antrală și mediogastrică). În LP avem de-a face cu o infiltrație fibroasă difuză și totală a pereților gastrici, care la examenul radiologic dă aspectul unui tub sau corn rigid. Acest cancer dă metastaze *ovariene și peritoneale*.

Endoscopic, după clasificarea **japoneză a lui Murakami** care permite un diagnostic precoce, se descriu trei tipuri de CG. Primele două tipuri fac parte din cancerul intramucos, ultimul din cancerul extramucos ulcerat, conform clasificării de mai jos :

Tipul I proeminent (exofitic) seamănă cu un polip vegetant, sesil sau pediculat, al cărui contur este rigid ;

Tipul II superficial, are trei variante endoscopice :

a) *Cancerul supradenivelat* caracterizat printr-o proeminență în platou a mucoasei gastrice ;

b) *Cancerul superficial și plat* constă într-o zonă rigidă, fără denivelare față de mucoasa din jur ;

c) *Cancerul subdenivelat* în care zona de mucoasă bolnavă este deprimată, retractată în raport cu profilul mucoasei gastrice.

Tipul III excavat în care leziunea ulceroasă seamănă cu un ulcer benign la care nu converg pliurile mucoasei (fig. 11).

Biopsia este obligatorie și stabilește „grading"-ul care variază de la G^0 la G^4 și deci șansa de supraviețuire.

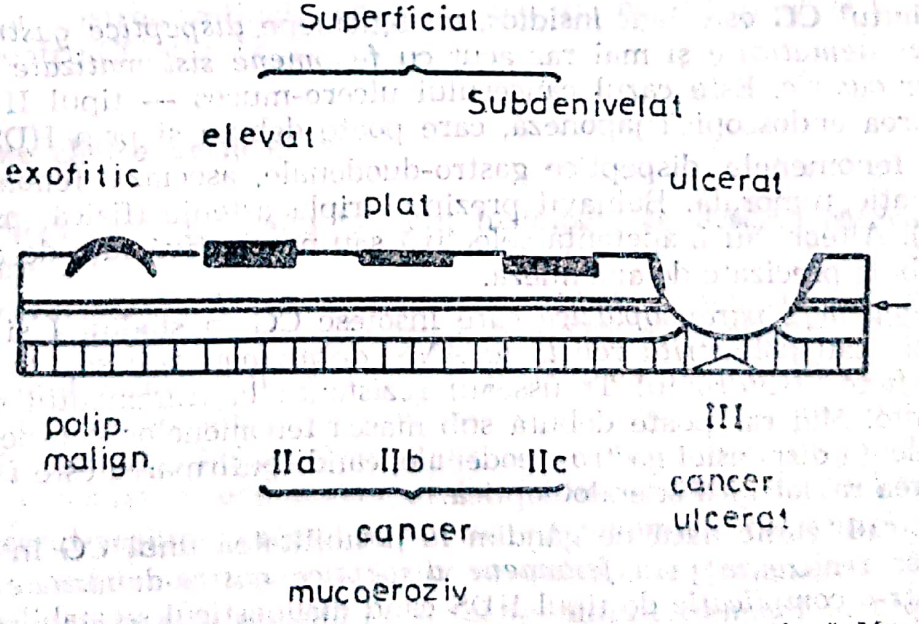

Fig. 11. Clasificarea endoscopică a cancerului gastric (după Murakami).

Scanned with OKEN Scanner

Topografia CG

Aproape 50% din cancere se localizează în zona antropilorică, 25% la nivelul micii curburi, iar restul în zona cardiei, fundică sau a marii curburi.

Extensia și invazia tumorii local se face prin contiguitate iar la distanță pe cale limfatică sau vasculară.

Local, extensia se face de la mucoasă la peretele muscular, la seroasă și lanțul ganglionar perigastric, pancreatic, din hilul hepatic și splenic. *Prin contiguitate,* cancerul pătrunde în organele vecine, pancreas, ficat și colon transvers. Cancerul din zona fundică invadează diafragmul, pleura, ducând la exsudat pleural.

La distanță extensia are loc *pe cale limfatică,* prin *canalul toracic* dă *metastaze* în *ganglionii supraclaviculari* (semnul Virchow) și în *plămân.* Pe *calea venei porte* dă metastaze în *ficat.* De la nivelul ficatului celulele neoplazice pot ajunge în circulația arterială ca să dea *metastaze* în *plămâni, oase, creier* și *alte organe.* Metastazele intraabdominale au loc în *ovar* (tumora Krukenberg) și în *punga prerectală* (tumora Blumberg).

Tablou clinic

Cu toate progresele făcute de fibroscopie, *diagnosticul în stadiul clinic util chirurgical,* care permite supraviețuiri până la 5 ani în stadiul I sau chiar vindecări în stadiul 0, *se stabilește destul de rar. Diagnosticul se stabilește* de obicei *în stadiul II, III,* în momentul în care tumora se manifestă clinic. Explicația este dată de existența unei perioade asimptomatice de 6 luni până la 1 an de zile.

Se descriu în general patru stadii în cancerele viscerale : un stadiu *biochimic,* altul *latent* (stadiu în care se activează sau se induc gene oncogene), un stadiu *de alarmă* și altul *manifest* — ultimele două stadii permit diagnostic precoce sau tardiv.

Debutul CG este lent insidios, cu fenomene *dispeptice gastroduodenale, nesistematizate* și mai rar acut cu *fenomene sistematizate* mimând un *ulcer gastric.* Este cazul cancerului ulcero-mucos — tipul III — din clasificarea endoscopică japoneză, care poate debuta și prin HDS.

La fenomenele dispeptice gastro-duodenale, asociază fenomene de impregnație tumorală. Bolnavii prezintă tripla astenie (fizică, psihică și sexuală). Alteori au inapetența selectivă sau neselectivă față de alimente care trebuie precizate de anamneză.

Fenomenele paraneoplazice care însoțesc CG în stadiul I și II sunt *artralgiile* sau *poliartrita rebelă la ANS, dermatomiozita* sau *tromboflebita profundă* (sindromul Trousseau) rezistentă la tratamentul cu anticoagulante. Mai rar poate debuta sub masca fenomenelor paraneoplazice și în absența dispepsiei gastro-duodenale, când confirmarea este făcută de explorarea radiologică și endobioptică.

Debutul clinic dacă ne gândim la posibilitatea unui CG în stadiul tardiv, se realizează prin *fenomene dispeptice gastro-duodenale* și mai rar printr-o *complicație* de tipul HDS când diagnosticul se stabilește prin tranzit baritat, endoscopic sau pe masa de operație. Uneori poate debuta printr-o *perforație* când diagnosticul este precizat tot pe masa de operație.

Scanned with OKEN Scanner

Sunt situații când *cancerul este relevat de o metastază locală sau la distanță*. Ne referim la bolnavi cu *metastaze hepatice, pulmonare* sau *ascită prin carcinoză peritoneală*. Se încadrează aici și *tumora Krukenberg*, când se descoperă o *masă tumorală ovariană*, la *tușeul rectal, vaginal* sau la *ecografie*.

Examenul fizic este destul de sărac în date obiective *în stadiile 0, I și II* care sunt stadii *utile chirurgical*. Bolnavul este palid, din cauza anemiei feriprive și are o sensibilitate în epigastru. Dacă în aceste stadii debutează cu fenomene paraneoplazice *descoperim o tromboflebită profundă, prezența dermatomiozitei*, a *poliartritei* sau *acantozis-ului nigricans*.

În stadiile tardive, III sau IV depistăm o tumoră epigastrică, dar care spre deosebire de o *tumoră hepatică sau o splenomegalie*, se poate fixa pe loc în timpul respirației profunde. *Semnul Virchow-Troissier* constă în descoperirea *adenopatiei supraclaviculare stângi* și sugerează un CG în stadiul III.

Tot în acest stadiu putem descoperi *metastaze hepatice* sau *ascită prin carcinoză peritoneală*. Este vorba de bolnavi „cu totul nefericiți".

Tușeul rectal și cel vaginal pot descoperi o formație *tumorală anexială* sau *pararectală* (tumora Krukenberg).

Tabloul paraclinic

Ecografia descoperă metastazele hepatice, metastazele ovariene și pararectale. **Radiografia pulmonară și osoasă** descoperă metastazele la aceste nivele.

Hemoleucograma descoperă o *anemie feriprivă* sau o *reacție leucemoidă*. **Chimismul gastric** descoperă o *hipo-* sau *anaciditate gastrică*. **Creșterea FAL** serice sugerează o metastază hepatică vizibilă la ecografie. *Antigenele tumorale CEA* (antigen carcinoembrionar), *GICA* (antigen cancerogen gastrointestinal) sugerează apariția metastazelor la un bolnav rezecat pentru CG (fig. 12 A, B, C, D).

Forme clinice particulare

În raport cu topografia și tipul histologic se descriu câteva forme particulare.

Cancerul piloric. Duce la instalarea precoce a stenozei pilorice. Bolnavii se plâng de dureri epigastrice, balonare și vărsături alimentare.

Cancerul cardiei sau al *regiunii esogastrice* debutează cu semnele unei *disfagii jos situate* la care se asociază *anemia feriprivă* și *deficitul ponderal*, deoarece, bolnavul în scurt timp nu se mai poate alimenta. Examenul baritat și endoscopia ajută la confirmarea stenozei maligne.

Cancerul regiunii fungice evoluează cu *fenomene dispeptice nesistematizate* însoțite de anemie feriprivă rebelă la tratamentul marțial. Alteori dispepsia este însoțită de *omalgie reflexă trenantă la procedeele fizioterapice*. Tusea seacă iritativă, *pleurezia stângă* denotă o invadare diafragmatică și pleurală a cancerului.

Scanned with OKEN Scanner

A

B

C

D

Fig. 12. — Cancer gastric : forma infiltrantă ; B — Cancer gastric : forma vegetantă — lacuna malignă în regiunea antrală ; C — Nișă gastrică în menisc ; D — Schirus gastric — regiunea antrală.

Scanned with OKEN Scanner

LP evoluează cu fenomene *dispeptice banale* însoțite de semne de *impregnație tumorală, anemie feriprivă marcată* și *metastaze precoce în ovar, pararectal* și *peritoneale* (carcinoză peritoneală cu ascită). Are prognostic grav, CG aflându-se în stadiul IV de evoluție.

Diagnostic pozitiv

În stadiul util chirurgical este sugerat de *fenomenele dispeptice sistematizate sau nesistematizate apărute insolit* la un *bărbat trecut de 40 de ani* sau la *o femeie trecută de 50 de ani* cu sau fără trecut digestiv gastric. Confirmarea o dau *radiologia, endoscopia* și *biopsia* (care stabilește tipul anatomic și grading-ul). De menționat că examenul radiologic descoperă rar un cancer în stadiul 0 sau I. Cancerul diagnosticat radiologic se află în stadiul II, III sau IV. De aceea diagnosticul endoscopic este suveran.

Diagnostic diferențial

Are în vedere *UGD, polipoza gastrică* și *tumorile benigne gastrice, limfomul malign cu localizare primitiv gastrică* (limfomul gastric), cât și *tumorile organelor vecine* — ficat, pancreas, colon transvers.

Evoluție, complicații, prognostic

După codul T.N.M. stabilit la Geneva în 1979 CG **evoluează** în patru stadii. T_1 = *tumoră intramucoasă*; T_2 *atinge submucoasa*; T_3 *pătrunde în stratul muscular*; T_4 *invadează tot peretele sau este o LP.* N_0 = *fără prindere ganglionară*; N_1 = *invazia ganglionilor locali*; N_2—N_3 = *invazie ganglionară locoregională*; N_4 = *metastaze ganglionare la distanță.* M_0 = *fără metastaze organice*; M_1 = *metastaze organice la distanță. Cancerul gastric intramucos și extramucos* se codifică cu formula T_1 N_0 M_0 în stadiul I; T_{1-4} N_0 M_0 în stadiul II; T_{1-4} N_2 M_0 în stadiul III și T_1 — T_4 N_{1-4} M_1 în ultimul stadiu.

Complicațiile acute sunt *hemoragia și perforația.* Recidivele la un CG operat sunt *locale* sau *metastaze* organice la distanță (plămân, creier, os, peritoneu, ovar).

Prognosticul este condiționat de *vârstă*, de *tipul histologic*, de *localizare* și *stadiul evolutiv.* CG evoluează rapid la tineri și mai lent la vârstnici. Carcinomul sau adenocarcinomul *cu celule nediferențiate* și LP *au evoluție rapidă.* În general CG are prognostic nefast. Șansă de supraviețuire până la 5 ani după rezecție gastrică au numai 15% din bolnavi în stadiul I și II; la restul șansa de supraviețuire este de 1—2 ani. În stadiul IV, bolnavul mai are de trăit 1—2 luni.

Tratament

Tratamentul CG este *chirurgical* și *medical.* Are ca obiective *descoperirea ideală în stadiul 0, descoperirea precoce în stadiul I sau II.* Metodele *chirurgicale* sunt radicale și paleative. **Cele radicale** constau în *gas-*

Scanned with OKEN Scanner

Cancerul gastric : noțiuni de etiopatogenie, tablou clinic, tratament

CANCERUL GASTRIC

ETIOPATOGENIE

- Factori de risc
  - — predispoziția ereditară ; se transmit gene oncogene
  - — grup sangvin A 2
  - — factorii oncogeni sunt : alimente bogate în hidrocarburi aromate, nitrozamine, aflatoxine și alcooluri tari
  - — stări precanceroase — gastrita atrofică din anemia Biermer, gastritele cronice, polipoza gastrică
- Anatomopatologic
  - — frecvent adenocarcinoame, carcinoame
  - — forme vegetante, ulcerate, infiltrative
- Endoscopic trei forme de cancer — superficial mucos sau extramucos — proeminent superficial și ulcerat
  - — importante pentru diagnostic precoce

TABLOU CLINIC

- Dispepsie nesistematizată însoțită de
  - — semne de impregnare neoplazică
  - — rar fenomene paraneoplazice
- Dispepsia sistematizată mimează UG
- Debut prin complicația HDS sau perforație
- Examen fizic
  - — sensibilitate epigastrică
  - — tromboflebite
  - — adenopatie supraclaviculară
  - — tumoră palpabilă
- Forme particulare de CG cancerul piloric, cancerul cardiei, regiunii fundice, LP
- Diagnostic pozitiv
  - — endoscopie cu biopsie
  - — Rx. gastro-duodenal
  - — chimism gastric
  - — antigene tumorale

TRATAMENT

- Obiective — diagnostic precoce în stadiul mucos sau submucos prin endoscopie
- Mijloace — chirurgical și medical ; poli-chimioterapie
- Conduita terapeutică
  - — în stadiul 0, I și II chirurgie radicală, rezecție 2/3 cu evidare ganglionară
  - — în stadiul III și IV chirurgie paleativă gastroenteroanastomoză mai rar rezecție 2/3
  - — gastrostomie
- Rezultate
  - — vindecare în stadiul 0
  - — supraviețuire peste 5 ani în stadiul I și II
  - — sub 1 an în stadiul III și IV

Scanned with OKEN Scanner

trectomie subtotală cu evidare ganglionară în limitele securității oncologice ; se practică în localizarea antrală, sau pe mica curbură. *Gastrectomia polară superioară* se practică în localizarea fundică sau esogastrică la care se asociază splenectomia și decorticarea renală. **Ca metode paleative** în *stadiul III amintim gastroenteroanastomoza* sau *gastrostomia* care să asigure alimentația și tranzitul intestinal.

Polichimioterapia se practică pre- și postoperator cu *5 Fluorouracil, Doxorubicină* și *Mitomicină C ;* mărește șansa de supraviețuire cu aproape un an de zile.

Rezultate. Aproape 80% din CG care *interesează mucoasa* și *submucoasa* sunt *curabile* față de 20% la tumorile care invadează tot peretele gastric. Interesarea *ganglionilor locoregionali reduce șansa de supraviețuire.*

În *stadiul 0* se obțin *vindecări,* în *stadiul I și II* supraviețuiri *peste 5 ani* la 50% din bolnavi, iar în *stadiul III și IV șansa de supraviețuire este mult redusă. Dispensarizarea* bolnavilor cu urmărirea stării clinice, a VSH, și antigenelor tumorale și scintigrafiei pot surprinde la timp *apariția metastazelor* și *aplicarea chimioterapiei.*

Scanned with OKEN Scanner

BOLILE INTESTINULUI

HAP-UL ABDOMINAL

HAP-ul este un acronim, conceput de noi, cu triplă importanță în practica medicală : etiologică, patogenică și terapeutică.

— **Etiologic,** inițialele reprezintă bolile care sunt grupate în această noțiune : *hiperlipemie familială, hemocromatoză, abdomenul acut alergic, criza addisoniană* cu debut abdominal, *intoxicația cu plumb, purpura vasculară Henoch, poliarterita nodoasă, porfiria acută intermitentă* și *peritonita periodică familială ;*

— **Clinico-patogenică,** deoarece aceste boli cu patogenie diferită se prezintă cu manifestările comune ale unui *abdomen acut medico-chirurgical ;*

— **Terapeutic :** În sens *„figurat"*, acronismul reprezintă „un hap" înghițit atât de interniști cât și de chirurgi când bolnavii sunt supuși unor intervenții nejustificate, dacă nu se gândesc în fața unui **abdomen acut** și la **HAP-ul abdominal.**

Hiperlipemia familială este o boală genetică, transmisă dominant și mai rar recesiv, provocată de un deficit de lipoprotein lipază (L.P.L.) și apoproteină C II. Este expresia unei gene mutante care controlează sinteza L.P.L. și de apo- C II. Plasma răcită a acestor bolnavi este lactescentă, întrucât în lipsa L.P.L. nu pot fi hidrolizate trigliceridele, conținute de chilomicroni și L.D.L. Din acest motiv trigliceridele alimentare nu pot fi depozitate în țestul gras și apoi utilizate eficient. Plasma sangvină conține 1,5—2 g trigliceride sub formă de chilomicroni. Electroforetic este o hiperlipemie de tip I cu trigliceride și V.L.D.L. crescute. Dacă acești chilomicroni străbat capilarele pancreatice și sunt ușor hidrolizate, produc lizolecitină care activează lipaza pancreatică. În final, prin activarea în lanț a enzimelor locale poate genera o pancreatită acută gravă.

Boala se întâlnește la adolescenți și adulți tineri și se manifestă prin *crize dureroase abdominale* cu *caracter recurent*. Durerile abdominale sunt variabile ca sediu și intensitate și se însoțesc de *vărsături, apărare musculară* și *febră*. Se citează cazuri când s-a intervenit pentru apendicită, colecistită sau ocluzie intestinală, intraoperator constatându-se o integritate a viscerelor. La *examenul fizic* se mai constată *xantoame plate de culoare galbenă* situate pe pleoape, pe coate, fese, genunchi (locuri supuse presiunii). Deoarece grăsimile se depun în ficat și splină se constată *hepatosplenomegalie de gradul I*, care se reduce după un regim sărac în grăsimi saturate.

Diagnosticul pozitiv se bazează pe aspectul lactescent al plasmei, lipidogramă, dozare de trigliceride. Lipsa de L.P.L. poate fi demonstrată prin administrare de heparină care clarifică plasma. Deficiența de apo-

Scanned with OKEN Scanner

C II se stabilește radioimunologic sau prin electroforeză. Deoarece se complică cu pancreatită acută, trebuie să cercetăm amilazemia și să dozăm lipazele serice prin metoda Somogyi. Nu trebuie confundată această boală cu hiperlipemiile de tip II, III, IV și V. În ciuda creșterii masive a trigliceridelor în această boală nu se observă ateroscleroză precoce.

Hemocromatoza este o boală cronică cauzată de depozitarea fierului în ficat, piele, pancreas, cord, organe genitale. Se cunosc două forme, una ereditară și alta câștigată. **Forma ereditară** (hetero- sau homozigotă) este generată de o tulburare în mecanismul de absorbție a fierului, fiind vorba de o absorbție exagerată a fierului la nivelul intestinului. Pentru defectul genetic pledează incidența crescută la acești bolnavi a antigenelor HLA B 3, B 7 și B 14.

Formele secundare de hemocromatoză se datoresc neutilizării fierului în organism. Survin în anemiile hemolitice corpusculare și în hemofilia A, boli care necesită transfuzii repetate de sânge. Se cunoaște și o hemocromatoză secundară, întâlnită la bantușii din Africa de Sud care folosesc o băutură alcoolică bogată în fier.

În evoluția **hemocromatozei ereditare** apar *atacuri dureroase abdominale*, însoțite de semne de iritație peritoneală. Durerile abdominale mimează o colică enterală, biliară sau o criză de ocluzie intestinală. Durerile sunt însoțite de *grețuri, vărsături, apărare musculară* și uneori de *colaps*. Aceste colici, de multe ori dramatice, duc la diagnosticul eronat de abdomen acut chirurgical și la intervenție, în cursul căreia se constată că organele abdominale sunt indemne.

La *diagnosticul pozitiv* contribuie *melanodermia, hepatomegalia, hipogonadismul, sideremia crescută* și *dozarea fierului hepatic* cu aparatul Squib. Fierul este foarte ușor de dovedit cu ajutorul colorației Perls.

Abdomenul acut alergic se traduce clinic prin dureri epigastrice sau periombilicale, însoțite de grețuri, vărsături, falsă apărare musculară și eventual urticarie. Este declanșat de alimente alergizante : carne de pește, ouă, fragi, căpșuni. *Hemograma* poate arăta o eozinofilie. Durerile și sensibilitatea abdominală cedează la *Hemisuccinat de hidrocortizon*. Radioscopia și endoscopia gastrică arată o mucoasă edemațiată cu pliuri îngroșate. În sucul gastric se poate constata eozinofilie (la examenul citologic).

Abdomenul addisonian. Criza addisoniană, care poate duce la comă, este precedată adesea de colici intestinale vii, însoțite de vărsături repetate și sensibilitate abdominală cu reacție de apărare. Pigmentația, hipotensiunea, hipotermia, hipotonia musculară, uscăciunea mucoaselor, scăderea NaCl în ser și antecedentele tuberculoase pot ajuta la un diagnostic corect. Ca și abdomenul acut alergic, nu duce la șoc peritoneal.

Abdomenul diabetic. În diabetul zaharat de tip I, *coma hiperglicemică* poate fi precedată de *colici abdominale* însoțite de vărsături care duc la deshidratare. La examenul fizic se constată sensibilitate și apărare reflexă. Istoricul diabetic, *glicemia crescută, absența leucocitozei,* scutesc bolnavul de o intervenție chirurgicală inutilă și totodată riscantă.

Intoxicația profesională sau **neprofesională cu plumb** îmbracă adesea tabloul unui abdomen acut. Bolnavii prezintă cel mai adesea *colici intestinale* și *constipație*. Uneori colica îmbracă aspectul *colicii biliare, colicii apendiculare, renale sau gastrice*. Se cunosc bolnavi operați pentru apendicite, ulcer gastric și litiază biliară. Recunoașterea lizereului

Scanned with OKEN Scanner

gingival, a consumului de „țuică de căzănel" și *creșterea coproporfirinelor* asigură diagnosticul.

Poliarterita nodoasă este o boală rară de colagen întâlnită prevalent la bărbați. Poate debuta și evolua cu repetate colici abdominale care mimează colica biliară, pancreatică, apendiculară, ocluzia sau perforația biliară, gastrică și intestinală. La un bolnav cu *febră prelungită* apar *colici abdominale* însoțite de *vărsături*, uneori *diaree dizenteriformă*, *balonare* și *apărare musculară*. Substratul acestor manifestări acute este o *ischemie în teritoriul arterelor care irigă aceste organe*. De notat că, uneori, acest substrat este reprezentat de microinfarcte care duc la perforație și peritonită secundară, situații care reclamă intervenție chirurgicală de urgență.

Prezența HTA, a paraliziei de popliteu extern, examenul FO care *arată exsudate, hemoragii retiniene și prezența FAN* (vezi boli de colagen), *poate sugera diagnosticul*. Altfel diagnosticul se stabilește postoperator pe piesa de biopsie prelevată intraoperator.

Purpura reumatoidă, în forma abdominală, debutează cu *febră, colici însoțite de diaree, constipație și apărare musculară*. Dacă nu sunt prezente fenomenele articulare și purpura vasculară, se *intervine chirurgical cu diagnosticul de peritonită, apendicită sau ocluzie. Intraoperator* se constată *elemente purpurice* la nivelul *peritoneului parietal și visceral*.

Fenomenele abdominale sunt precedate de *angină, o rinofaringită sau de administrarea unui vaccin*. Apariția purpurei clarifică diagnosticul, trombocitele fiind normale iar testul Rumpel-Leed este prezent și scutește bolnavul de intervenție.

În **porfiria acută intermitentă** și uneori în celelalte forme de porfirii apar *crize acute abdominale*. Aceste crize se traduc prin *dureri bruște, violente*, însoțite de *vărsături, constipație sau diaree*.

La examenul abdomenului se poate *constata apărare musculară*. Dacă din tabloul clinic lipsesc crizele de paralizie musculară și manifestările maniaco-depresive, diagnosticul poate scăpa și se intervine inutil cu diagnostice care nu sunt confirmate intraoperator. Se cunosc bolnavi care au fost supuși la 10 laparotomii. Diagnosticul este foarte ușor de stabilit în Africa de Sud la populația albă de origine olandeză (vezi : Porfirii, la capitolul Boli de nutriție și metabolism).

Porfiriile sunt *boli genetice* al căror diagnostic se stabilește pe dozarea *porfobilinogenului* (P.B.G.), ALA (acid aminolevulinic), *coproporfirinelor* și *uroporfirinelor* în urină și fecale. De reținut un test simplu : urina clară la emisie devine roșie dacă este expusă la soare sau este tratată cu reactivul Ehrlich. Sub influența razelor ultraviolete P.B.G. se polimerizează în uroporfirină și porfobilină de culoare roșie brună a urinei expuse la soare.

Peritonita periodică familială sau poliserozita familială paroxistică este o boală familială cu etiologie necunoscută. Se întâlnește la evrei, arabi, iranieni și armeni. Se caracterizează prin *atacuri recurente, însoțite de febră și manifestări peritoneale și pleuropulmonare. Durerile abdominale* se localizează în epigastru, hipocondrul drept sau în fosa iliacă dreaptă și treptat se generalizează. Sunt însoțite de apărare musculară, mimând o peritonită acută care tentează la intervenție. *La plămân se constată frecătură pleurală* care sugerează o pleurită virală. *Datele bio-*

Scanned with OKEN Scanner

logice relevă o leucocitoză (15—20 000/mm^3) cu neutrofilie și prezența în aer a proteinelor de fază acută (proteina C, fibrinogen, alfa 2 macroglobulină, haptoglobina și ceruloplasmina).

Diagnosticul pozitiv poate fi precizat ținând seama de rasă și atacurile recurente de pleurită și peritonită, întâlnite la mai mulți membri din familie. Cu timpul apar erupții cutanate, poliartrite și amiloidoză. Se confundă adesea cu **peritonita benignă perihepatică** provocată de *Chlamydia trachomatis* (sindromul Fitz-Hugh-Curtis, descris de Hațieganu și sub numele de Dextrită).

Diagnosticul diferențial al HAP-ului abdominal are în vedere abdomenul acut medical sau chirurgical. În **abdomenul acut medical** intră în discuție marile colici abdominale: biliară, intestinală, pancreatică, tuboovariană, apendiculară și renală.

În cadrul **abdomenului acut chirurgical** se discută peritonitele primitive și secundare. În ambele situații se scot în relief, pe baza raționamentului deductiv, criteriile caracteristice care susțin sau exclud aceste afecțiuni și permit stabilirea unei boli din cadrul HAP-ului abdominal. Se ține seama și de faptul că numai hiperlipemia familială și poliarterita nodoasă duc la abdomenul acut chirurgical care necesită intervenție de urgență.

COLONUL IRITABIL

Definiție

Colonul iritabil (CI) este o suferință funcțională tradusă prin tulburări de tranzit care nu afectează starea generală a bolnavului. Denumirea a fost introdusă de anglo-saxoni și a înlocuit o serie de terminologii confuze cum sunt colită dreaptă, colită stângă, constipație spastică, constipație atonă, colită mucoasă sau nevroză colică. Și denumirile de colopatie funcțională sau enterocolopatie nespecifică sunt criticabile dacă ne referim la sensul logic și semantic al terminologiei medicale.

Sunt multe argumente în sprijinul denumirii de CI. Astfel, colonoscopia și biopsia au arătat că nu este vorba de o inflamație. Coprocalturile repetate au arătat că este vorba de o disbacterioză cu prevalența florei de fermentație sau de putrefacție în funcție de regimul alimentar. Ori această floră este tolerată imunologic, deoarece în condiții fiziologice ia parte la procesele de fermentație și putrefacție din colon.

Incidență

Este cea mai frecventă suferință a colonului întâlnită în practica medicală și cu incidența egală pe sexe.

Scanned with OKEN Scanner

Patogenie

CI este o suferință funcțională care are la bază tulburări de motilitate induse de disfuncții vagosimpatice și neuroendocrine și perturbări în activitatea celulelor APUD, a unor enzime digestive, a disbacteriozei intestinale și toleranței individuale față de alimente.

Distonia neurovegetativă, vagosimpatică, tradusă prin hipertonie vagală și hipotonie simpatică sau hipertonie simpatică și hipotonie vagală, explică alternanța de diaree și constipație. Pentru terenul distonic pledează insomnia, irascibilitatea sau din contră apatia, adinamia pe care o prezintă acești bolnavi.

Dezechilibrele tireoovariene. Femeile au momente trecătoare de asemenea disfuncții accentuate în perioada pre- și postmenstruală. Se știe că multe femei cu sindrom premenstrual fac în perioada premenstruală fie diaree, fie constipație. În această perioadă este modificată contractibilitatea și evacuarea veziculei biliare. În fazele de hiperfuncție tireoovariană se evacuează o cantitate mare de bilă care are acțiune laxativă. În fazele de hipofuncție scade eliminarea de bilă explicând constipația.

Tulburările în activitatea celulelor APUD. Activitatea acestui sistem neuroendocrin local este influențată de echilibrul vagosimpatic și regimul alimentar. În funcție de acești doi factori se secretă în plus sau în minus prostaglandine, VIP, GIP, serotonină și somatostatină. Aceste descărcări ocazionale explică debaclurile diareice însoțite de colici și transpirații reci care apar pe fondul unei perioade de constipație sau diaree banală. Este fenomenul de „dumping intestinal".

Insuficiența sau **ineficiența pasageră** în secreția și activitatea pepsinei, a peptidazelor și a lactazelor explică diareea de putrefacție sau fermentație.

Disbacterioza cu prevalența florei de fermentație sau putrefacție este cauzată de abuzurile alimentare în fibre, lactate și respectiv carne și grăsimi.

Toleranța digestivă față de alimente. Sunt persoane care nu tolerează laptele, zarzavaturile, sosurile, provocându-le diaree și altele care la abuz de carne, brânzeturi, fac constipație. Totdeauna trebuie ținut seama de toleranța bolnavului față de anumite alimente, evitând alimentele pe care nu le tolerează.

Tablou clinic

Tabloul clinic are ca semne principale tulburările de tranzit traduse prin alternanța unor faze de constipație și diaree. Anamneza trebuie să precizeze aspectul scaunului, durata perioadei de constipație sau diaree precum și factorii de risc care declanșează constipația sau diareea. Examenul chimic al scaunului arată dacă avem de-a face cu o insuficiență în digestia hidraților de carbon, a fibrelor vegetale sau a proteinelor și a grăsimilor. Acest lucru este neglijat în practica zilnică. În faza de diaree bolnavul are 2—3 scaune uneori de fermentație alteori de putrefacție. În timpul constipației are scaune tari, ca măslinele, la interval de 3—4 zile sau o dată pe săptămână și cu efort la defecație.

Scanned with OKEN Scanner

Factorii de risc declanşatori sunt : felul alimentaţiei, abuzul de alcool, condimente, stările de tensiune. Femeile pot prezenta semnele sindromului premenstrual, perioadă în care au diaree sau constipaţie. În faza de constipaţie laptele este cel mai bun laxativ al acestor bolnavi. Se presupune că aceşti bolnavi au şi carenţe în lactaze.

Ca simptome de însoţire notăm fenomene dispeptice banale gastroduodenale sau biliare şi simptomele neuro-vegetative. Bolnavii la care predomină diareea sunt volubili, iritabili, iar cei care au constipaţie sunt morocănoşi, apatici, adinamici şi „chinuiţi" de cefalee. O dată cu scaunul se schimbă comportamentul şi temperamentul. Fenomenele nervoase se explică prin acţiunea produşilor intestinali (amine aromate, amoniac, indoli, scatoli) asupra sistemului nervos.

Examenul fizic *este sărac în date obiective.* Starea de nutriţie este normală, unii sunt obezi iar alţii sunt slabi constituţional, fără să aibă o stare de denutriţie. Se constată sensibilitate în hipocondrul drept, stâng sau în cadrul colic. Cecul prezintă clapotaj, iar în flancul stâng se palpează o coardă colică.

Diagnostic pozitiv

Diagnosticul pozitiv are în obiectiv tulburările de tranzit, fenomenele nervoase şi dispeptice gastro-bilio-duodenale şi factorii de risc. Notăm însă că diagnosticul de colon iritabil este un *diagnostic de excludere.* Rămânem la el după ce am exclus un cancer de colon drept sau stâng, o paraziţoză intestinală, o polipoză sau diverticuloză colorectală, dolico- şi megacolonul, o litiază biliară sau un UGD. Mai rar intră în discuţie ileita terminală şi RCH.

Examenul baritat ca metodă invazivă arată tulburări de tonus şi peristaltism. În *diaree* se constată un tranzit accelerat, zone spastice la nivelul sfincterelor colice pe ascendent, transvers, unghi colic stâng şi joncţiunea colosigmoidiană. În *constipaţia spastică* apare aspectul de „şirag de smochine" din cauza incizurilor haustrale dese şi adânci, care segmentează coloana de bariu. În *constipaţia atonă* se constată distensia cecului şi altor segmente, haustraţiile fiind superficiale sau şterse. Se adaugă aspectele de mega- şi dolicocolon. Semnele sunt necaracteristice şi având în vedere agresivitatea razelor X, astăzi se recomandă colonoscopie şi examenul scaunului privind digestia şi prezenţa paraziţilor şi a florei de fermentaţie sau putrefacţie.

Evoluţie şi prognostic

Este favorabilă, dar la un bărbat trecut de 40 de ani sau la o femeie trecută de 50 ani trebuie să excludem posibilitatea unui cancer de colon sau rectosigmoidian.

Tratament

Trebuie lămurit bolnavul că are o boală funcţională unde regimul alimentar este cheia succesului. Bolnavul trebuie să ţină cont de toleranţa faţă de alimente. În privinţa regimului trebuie explicat că bolnavul

Scanned with OKEN Scanner

este cel mai bun bucătar și cunoscând alimentele care îl constipă sau îi provoacă diaree, trebuie să evite laxativele, alcoolul, condimentele, conservele, grăsimi, prăjeli. Să evite abuzul de fibre sau carne. În *faza de diaree* se indică brânza dulce, urda, carne rasol cu piureuri de legume și puțin unt. În *constipație* piureurile de legume, de cartof, de morcov, merele rase sau coapte. Acest regim aplicat în zig-zag asigură un scaun normal.

Laxativele indicate în faza de constipație sunt Coreina (conține extracte de alge marine, mușchi de Islanda), ceaiuri laxative, lactuloza și la nevoie Colebilul și Fiobilinul (pentru efectul laxativ al bilei).

Diareea beneficiază de geluri *de aluminiu, Dicarbocalm.* În diareea de lungă durată unii autori recomandă *Tetracicline* în doze de 3 tablete/zi timp de 3—6 săptămâni. *Antispasticele* de tip Papaverină, Scobutil, Bantin, Probantin, *pot favoriza constipația. Reglanul, Metoclopramida, Piramida Jansen,* aduc beneficii în doze de 3 tablete/zi, în cure lunare de 12 zile.

Curele balneare. În cazul constipației se recomandă *apele alcaline și alcalinoteroase* din stațiunile Sângeorz, Slănic, Biborțeni, Tușnad. Rezultate bune se obțin prin respectarea *regimului igieno-dietetic.*

CANCERUL DE COLON

Definiție

Este o boală gravă cu patogenie obscură care reduce șansa de supraviețuire la 15% când tumora interesează tot peretele intestinal.

Incidența maximală

Studiile epidemiologice arată că CC (cancerul de colon) are o frecvență în țările înalt industrializate, atingând 10—15% din totalul cancerelor. În SUA CC se situează în rândul cancerelor digestive pe locul I, fiind urmat de cancerul de rect (CR) și CG. În 1984 în USA s-au înregistrat 130 000 de noi cazuri de îmbolnăvire prin CC. În România se află pe locul III după CG și CR care ocupă primele locuri. În raport cu vârsta 75% din CC și CR apar după 60 de ani. Pe sexe raportul bărbați/femei este de 3/1.

În raport cu topografia, în 60% din cazuri interesează sigma și rectul, în 25% colonul stâng și în 15% colonul drept. După Cannon, mare fiziolog anglo-saxon, colonul drept este format din cec, colon ascendent și jumătatea dreaptă a transversului, iar colonul stâng, restul segmentelor până la rect.

Etiopatogenie și factori de risc

Sunt implicate : ereditatea, alimentația și stările precanceroase.

Predispoziția ereditară. Studii clinice și epidemiologice arată că riscul pentru CC și CR este de 3 ori mai mare la descendenții din familii

Scanned with OKEN Scanner

cu neo de intestin gros, decât la restul populației. Polipoza colică, afecțiune cu transmitere autosomal dominantă, are un potențial ridicat de malignizare. Nu s-au stabilit legături între antigenele HLA și incidența CC.

Stările precanceroase. Observațiile clinice făcute de-a lungul a zeci de ani subliniază că polipii adenomatoși, pseudopolipii din RCH prezintă un risc mare de malignizare. Amintim polipoza din sindroamele **Gardner, Turcot Saint-Pierre** și **Peutz-Jeghers** (vezi capitolul Polipoza gastrointestinală).

Alimentația. O serie de studii epidemiologice efectuate în SUA au arătat rolul favorizant al unui regim bogat în carne, în grăsimi și sărac în fibre vegetale, pentru CC. Această alimentație favorizează dezvoltarea florei anaerobe, în care *Clostridium putrificum* are rol prevalent, Bacteriile anaerobe produc betaglicuronidaze și azoreductaze, enzime care transformă colesterolul și acizii biliari în *metilcolantren,* substanță cu acțiune puternic cancerigenă.

Hidrocarburile din afumături, *aflatoxinele* din alimentele mucegăite, precum și **nitrații și nitriții** din apă, din cartofi, mezeluri și alimente fermentate sunt factori cancerigeni.

Din metaboliții proteici rezultați din procesul de putrefacție intestinală amoniacul, fenolii volatili și triptofanul sunt principalii factori oncogeni. La aceștia se adaugă nitrozaminele, hidrocarburile din afumături și aflatoxinele care contaminează alimentele.

Din aceste considerente s-au formulat două ipoteze : ipoteza legată de *alimentația bogată în fibre celulozice* și teoria legată de *regimul bogat în grăsimi și carne* contaminate cu aflatoxine, nitrozamine și hidrocarburi (fig. 13).

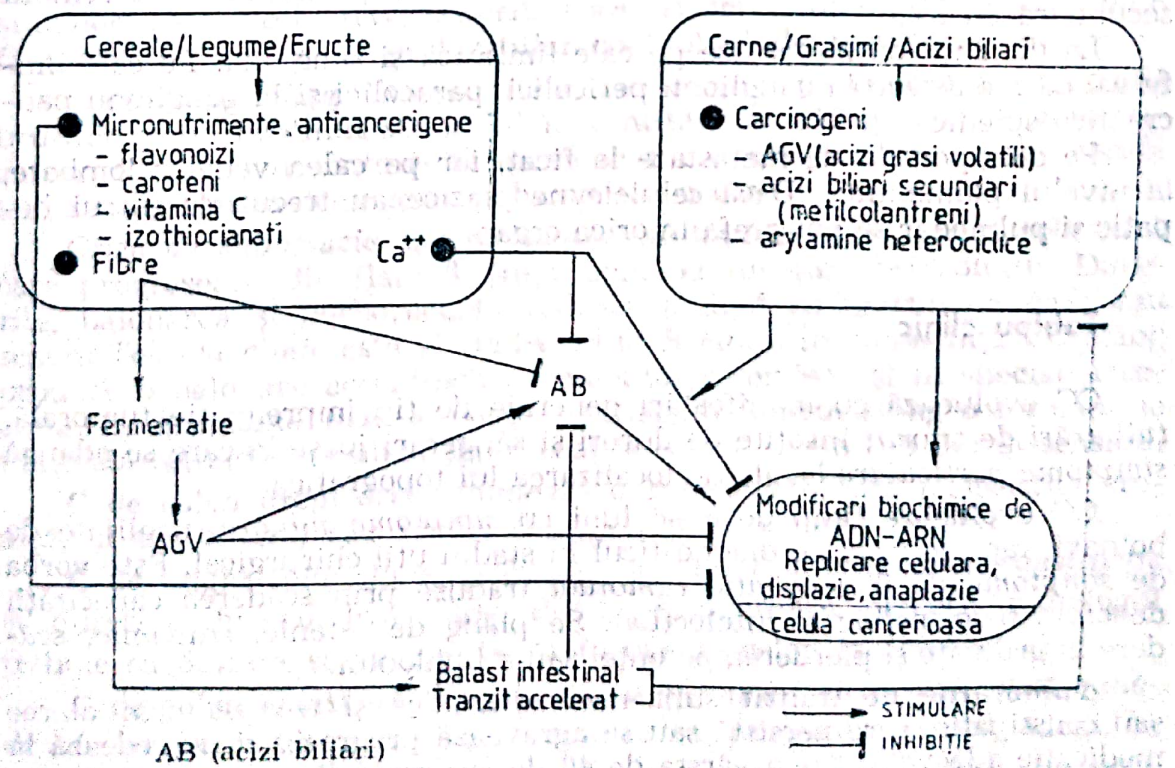

Fig. 13. Rolul alimentației în patogenia cancerului de colon (schematic).

Scanned with OKEN Scanner

Anatomie patologică

Aproape toate cancerele intestinului gros sunt *epitelioame* cilindrice tipice și atipice și mai rar cancere coloide. Macroscopic se descriu patru tipuri de CC :

— **Cancerele vegetante** sau **ulcerovegetante** sunt tumori dure, proeminente în lumen și cu suprafața neregulată și mamelonată. Ulcerația apare sub forma unui crater, al cărui fund este acoperit de fibrină și resturi necrotice. Provoacă melenă, uneori, perforație și dau imagine lacunară la examenul baritat ;

— **Cancerul infiltrativ, schiros,** este localizat mai ales pe colonul stâng, duce la stenoză și manifestări de subocluzie sau ocluzie. Radiologic dă imagine de stenoză tubulară sau de stop a substanței baritate ;

— **Cancerul coloid,** cu evoluție rapidă și localizare pe colonul drept, este o tumoră moale gelatinoasă. Clinic produce melenă, iar radiologic dă imagine lacunară ;

— **Carcinomul papilar** este rezultatul malignizării unei tumori benigne adenoviloase. Se prezintă ca o formațiune proeminentă, moale, cu franjuri friabile și baza largă de implantare. Clinic sângerează ușor, dă hemoragii și imagine lacunară la examenul baritat.

Macroscopic. În 90% din cazuri CS sunt carcinoame și adenocarcinoame cu celule diferențiate sau slab diferențiate. În rest sunt limfoame maligne cu localizare primitivă intestinală sau fibrosarcoame, miosarcoame și angiosarcoame.

Invazia tumorii este locală și la distanță. Local, interesează din aproape în aproape tot peretele, până ajunge la seroasă, de unde prin contiguitate dă metastaze la organele vecine : ficat, splină, stomac, ansele jejunale și ileale vecine, iar în micul bazin atacă vezica urinară și organele genitale feminine. În final dă metastaze în peritoneu — carcinoză secundară cu ascită.

La distanță dă metastaze pe cale limfatică și sangvină. Pe cale limfatică dă metastaze la ganglionii pericolici, paracolici și la ganglionii pancreatico-splenici.

Pe cale portală dă metastaze la ficat, iar pe calea venelor lombare, la nivelul plămânului. Dacă celulele neoplazice au trecut de filtrul hepatic și pulmonar se pot grefa în orice organ.

Tablou clinic

CC evoluează cu manifestări generale de tip impregnație tumorală, *tulburări de tranzit* însoțite de dureri și sângerări joase la care se adaugă *simptome particulare* legate de localizarea lui topografică.

CC evoluează timp de 6—8 luni cu *simptome minore,* neglijate de bolnavi, fapt ce întârzie diagnosticul în stadiu util chirurgical. Este vorba de *simptome de impregnație tumorală* traduse prin scăderea capacității de efort fizic, psihic și intelectual. Se plâng de astenie, adinamie, scădere în greutate și pierderea potenței sau a libidoului.

Tulburările de tranzit sunt necaracteristice și traduse prin diaree sau constipație, care persistă sau se agravează progresiv și nu cedează la medicație adecvată. După vârsta de 40 de ani orice diaree sau constipație apărute insolit sau agravarea unei vechi constipații sunt sugestive pentru

Scanned with OKEN Scanner

CC. Așa-zisul colon iritabil, cu scaune diareice de fermentație sau putrefacție, dă de gândit după vârsta de 40—50 de ani. Tulburările de tranzit sunt însoțite și de sângerare.

În localizările înalte la nivelul colonului stâng, *durerile* au caracter *subocluziv*. Sunt dureri colicative intermitente însoțite de borborisme și balonare care se opresc și dispar în punct fix, în momentul în care bolul fecal trece de obstacolul tumoral. În localizările joase ale CC pe colonul ascendent și sigmă, durerile colicative și balonarea dispar după ce bolnavul a avut scaun sau a emis gaze.

Sângerările din C *de colon drept sunt oculte* și duc la **anemie feriprivă rebelă** *la tratament*, iar *tumorile sigmoidiene* sau de *joncțiune rectosigmoidiană* dau **rectoragii.**

CC drept. Colonul drept sau colonul *de stază și fermentație* are un conținut lichidian. Din cei 300—500 ml chim intestinal care trec prin valvula ileocecală, în colonul drept se *absoarbe apa, Na, vitamine și se excretă K*. Din această cantitate de chim numai 150 ml ajung sub formă de materii fecale semisolide în colonul stâng sau colonul de tranzit.

Tumorile localizate aici sunt *ulcerovegetante sau coloide*, și la nivelul lor se pierde în mod ocult sânge în cantități mici și repetate. De aceea se prezintă cu semnele anemiei feriprive rebele la tratament : paliditate, astenie, adinamie, palpitații și dispnee de efort. Alteori anemia este însoțită de o *diaree de dată recentă* caracterizată prin 2—3 scaune moi de fermentație sau putrefacție, în raport cu alimentația bogată în carne sau fibre vegetale. Uneori *diareea alternează* cu perioada de constipație. Durerea în flancul și fosa iliacă dreaptă este dată de distensia cecului și colonului drept provocată de un cancer stenozant al colonului stâng.

La examenul fizic se poate constata clapotaj cecal. Sunt situații când o tumoră palpabilă în flancul sau fosa iliacă dreaptă constituie prima manifestare a cancerului de colon drept. Tumora este sesizată de medic și uneori chiar de bolnav. Datorită stazei și peretelui subțire, cecul poate fi sediul de elecție al **perforațiilor** cu tabloul de peritonită acută.

C de colon stâng. Colonul stâng sau colonul de tranzit are un calibru mic și un conținut semisolid în cantitate de 150 g. Tumorile localizate aici sunt stenozante și de aceea se manifestă prin constipație rebelă la laxative urmată de crize subocluzive sau ocluzive.

Criza de subocluzie sau *de ocluzie* se traduce prin dureri colicative care progresează din flancul drept până la nivelul obstacolului. Durerile, balonarea și borborismele cedează o dată cu emisia de gaze sau scaun. *Tabloul clinic* este al *sindromului Köning*. În consecință CC stâng produce o balonare accentuată a colonului ascendent și în special a cecului. *La examenul fizic* se poate constata în flancul stâng o formațiune tumorală rotundă, sensibilă sau o coardă colică, ca un tub dur și sensibil.

C de colon drept drept mimează o *suferință biliară* (colecistita cronică, litiaza biliară) sau *renală* (litiază renală, tumoră renală).

C de unghi colic stâng evoluează cu *diaree alternând cu constipație* și dureri în hipocondrul stâng. Pentru evidențierea precoce radiologul trebuie să desfacă sub ecran bucla făcută de colon la acest nivel.

C de colon transvers. Evoluează cu tulburări *dispeptice gastroduodenale nesistematizate*, datorită faptului că procesul tumoral aderă de marea curbură gastrică, fie prin proces inflamator peritumoral, fie prin

Scanned with OKEN Scanner

invazie. Cu timpul produce crize subocluzive care pot evolua către ocluzie.

C de sigmă și joncțiune rectosigmoidiană se manifestă prin semnele **sindromului rectosigmoidian** și mai rar prin constipație rebelă sau **criza de subocluzie sau ocluzie intestinală joasă.** În cazul sindromului rectosigmoidian bolnavul prezintă dureri vii la defecație însoțite de *scaune moi, păstoase, amestecate cu mucozități și sânge.* După scaun persistă *senzația de corp străin* în rect sau senzația de *falsă chemare la defecație.* Cancerul ulcerovegetant poate da *rectoragii.*

Sunt bolnavi nefericiți care se prezintă la medic cu simptomele unei *complicații majore : perforație intestinală, hemoragie digestivă inferioară cu melenă sau rectoragie importantă,* ori printr-o *criză de ocluzie joasă* sau *chiar prin fistulizarea* într-un organ *vecin* (fistulă colovezicală, colojejunală, cologastrică). Nu este exclus ca un CC *să debuteze* prin prezența unei *metastaze hepatice* sau *pulmonare* (fig. 14 A).

Examenul fizic. În stadiul *asimptomatic* și *în stadiul I* starea generală și aspectul bolnavului rămân nemodificate. *În stadiul clinic,* bolnavul este palid, astenic și are o sensibilitate în flancuri sau fosele iliace. Se poate descoperi în raport cu sediul și localizările topografice o *tumoră rotundă* în fosa iliacă dreaptă, flancul drept, unghiul colic drept, în zona ombilicală (CC transvers) sau pe ansa splenică unghiul colic stâng. În flancul stâng și fosa iliacă stângă se poate descoperi o coardă colică sub forma unui tub rigid. *Tumorile buclei sigmoidiene* și ale *rectului* pot fi percepute prin tușeu rectal sau vaginal.

Diagnostic pozitiv

Diagnosticul pozitiv în stadiul *util chirurgical* este sugerat de *tulburările de tranzit rebele, de dată recentă,* însoțite sau nu de *fenomene paraneoplazice. Confirmarea* este dată de *irigoscopie, recto- și colonoscopie.* Imaginile obișnuite în CC sunt : *lacuna, stenoza și stopul complet* al substanței baritate. *Radiografia abdominală* pe gol este utilă în cazurile complicate cu *subocluzie sau ocluzie,* punând în evidență distonia cadrului colic sau imagini în cuiburi de rândunică. *Colonofibroscopia* dă posibilitatea vizualizării directe a întregului colon și permite recoltarea de materiale pentru biopsie. Endoscopia este rezervată bolnavilor cu diagnostic îndoielnic clinic și radiologic (fig. 14 B și C).

Explorările obișnuite de laborator (VSH, hemogramă) nu oferă elemente certe de diagnostic. Hemoragiile oculte evidențiate prin testul Hemocult ne explică anemia feriprivă rebelă la tratamentul marțial. Dozarea F.A.L. este necesară pentru depistarea precoce a metastazelor hepatice. Antigenele tumorale (C.E.A. și G.I.C.A.) numai la valori foarte mari sunt sugestive pentru un CC. Altfel, au valoare la un bolnav operat, pentru a depista metastazele.

Scanned with OKEN Scanner

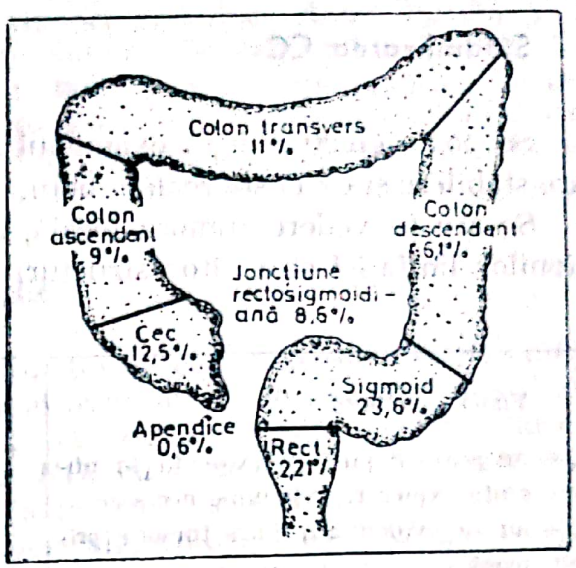

A

Fig. 14. A — Localizarea cancerului de intestin gros în procente (după Cecil); B — Cancer stenozant de colon descendent (colecția conf. dr. A. Bondari); C — Cancer vegetant de colon ascendent.

B

C

Diagnostic diferențial

Diagnosticul diferențial prin raționament deductiv are în vedere colonul iritabil, diverticuloza și polipoza colică, RCH, ileita terminală și limfoamele maligne cu localizare colonică. Endometrioza colonică întâlnită la femeie, este o boală provocată prin migrarea de resturi ale endometrului pe calea trompelor și fixarea lor pe sigmă și rect. În timpul ciclului menstrual bolnava prezintă tenesme rectale și scaune sangvinolente. În formele complicate cu melenă și perforație se are în vedere UGD, CG și peritonitele septice.

Scanned with OKEN Scanner

Stadializarea CC

Se poate efectua după examenul local și bilanțul clinic și paraclinic care stabilesc și extensia reală a bolii.

Se are în vedere tumora locală, extensia ei la perete, invazia ganglionilor limfatici și a altor structuri locoregionale sau la distanță.

Tumora primară

T_x — nu poate fi pusă în evidență în absența explorărilor minime necesare
T_0 — nu se evidențiază încă tumora primară
T_{is} — definește carcinomul „in situ"
T_1 — tumora limitată la submucoasă
T_2 — tumora invadează muscularis mucoase și trece la stratul muscular
T_3 — tumora invadează complet pătura musculară, ajunge la subseroasă, dar fără să invadeze țesutul pericolic sau perirectal
T_4 — tumora infiltrează peritoneul visceral sau invadează alte organe

Ganglioni limfatici locali și regionali (N)

N_x — nu s-au realizat examinările minime necesare
N_0 — fără semne de invadare a ganglionilor hepatici regionali
N_1 — metastaze în 1 până la 3 ganglioni pericolici sau perirectali
N_2 — metastaze la 4 sau mai mulți ganglioni pericolici sau perirectali
N_3 — metastaze în oricare ganglion situat de-a lungul traiectului unui anumit trunchi vascular

Metastaze la distanță (M)

M_x — nu s-au putut realiza examinările minime necesare
M_0 — fără metastaze la distanță
M_1 — metastaze prezente la distanță

Examinările minime necesare pentru stadializare

Pentru T pentru N și pentru M : examen clinic complet, imagistică, endoscopie și explorare chirurgicală. Această clasificare se aplică numai carcinoamelor.

Codificarea regiunilor anatomice

I. Pentru colon ;

1. Apendicele vermiform (153.5)
2. Cecul (153.4)
3. Colonul ascendent (153.6)
4. Unghiul colic drept (153.0)
5. Colonul transvers (153.1)
6. Unghiul colic stîng (153.7)
7. Colonul descendent (153.2)
8. Colonul sigmoid (153.3)

II. Pentru regiunile recto-colice :

1. Joncțiunea rectosigmoidiană (154.0)
2. Rectul (154.1)

Gruparea pe stadii după DUKES

Stadiul 0 $T_{is}\ N_0M_0$

Stadiul I $T_1N_0M_0$, $T_2N_0M_0$ } A

Stadiul II $T_3N_0M_0$, $T_4N_0M_0$ } B

Stadiul III Oricare TN_1M_0, Oricare $TN_{2,3}M_0$ } C

Stadiul IV Oricare T, oricare N și M

Scanned with OKEN Scanner

DUKES B este compus din tumori mai mari decât $T_3N_0M_0$ și mai mici decât $T_4N_0M_0$. DUKES C este compus din oricare T cu N_1M_0 și oricare T cu N_2M_0. Menționăm că în stadializarea după gradul de penetrație elaborată de DUKES, mai există și un stadiu D cu metastaze la distanță. Stadiul B fără adenopatii are 2 substadii : B_1 și B_2 ; în timp ce stadiul C cu adenopatii neoplazice are 2 substadii : C_1 și C_2.

Evoluție, complicații, prognostic

Evoluția naturală a bolii în funcție de cele 4 stadii este cu atât mai nefavorabilă cu cât stadiul este mai avansat și are loc prin continuitate, contiguitate și metastaze. O dată cu evoluția pot apărea o serie de **complicații :** *perforații intestinale, HDI cu melenă* sau *rectoragie importantă* — fie printr-o *criză de ocluzie joasă* sau chiar prin *fistulizarea* într-un organ vecin (fistulă colovezicală, colojejunală, cologastrică). Nu este exclus ca un CC să debuteze prin prezența unei *metastaze hepatice* sau *pulmonare*.

Prognostic. În cazul CC procentul de supraviețuire la 5 ani este de 81,2% pentru stadiile O și I scăzând la 64% pentru stadiul II, la 27% pentru stadiul III și la 14% pentru stadiul IV.

Rolul anatomopatologului este *primordial în stabilirea prognosticului și șansei de supraviețuire a CC ;*

— *leziunile inelare* care micșorează circumferința intestinului conduc la o *supraviețuire mai mică* decât leziunile care implică numai o porțiune a peretelui intestinal ;

— *mărimea tumorii* și *invazia în peretele intestinal* scad șansa de *supraviețuire comparativ cu prezența metastazelor ganglionare,* ceea ce a dus la modificarea stadializării TNM față de cea a lui DUKES ;

— se consideră că *localizarea la nivelul colonului drept* are *evoluție favorabilă comparativ cu cea localizată la cel stâng :*

— *gradul histopatologic de diferențiere a tumorii,* majoritatea autorilor folosind gradarea de la „G_1“ (grad mare de diferențiere) ; „G_2“ mediu diferențiată ; „G_3“ puțin diferențiată și „G_4“ lipsa diferențierii și prezenței în procent ridicat a celulelor nediferențiate condiționează supraviețuirea care scade o dată cu creșterea numărului de celule nediferențiate ;

— *tumorile cu margini infiltrative* au *prognostic nefavorabil* comparativ cu cele care comprimă țesutul normal ;

— *invazia limfatică* („L“) și *invazia venoasă* („V“) înrăutățesc prognosticul, ca de altfel și cea locală perineurală (P) ;

— *tipul histologic,* în care caracterul mucoid este element nefavorabil ;

— *infiltrația limfoplasmocitară a tumorii* și *predominența limfocitară* la nivelul ganglionilor sunt *elemente favorabile de prognostic.*

În aprecierea prognosticului mai sunt sugestive următoarele elemente clinice și histologice :

— examenul postchirurgical și histologic, pTNM în cazurile operate radical în care categoriile de pT corespund cu T și pN cu N ;

— vârsta și secvențialitatea tratamentului ;

— LDH crescut, CEA crescută, leucocitoza mai mare de 10 000/mm^3 ;

— statusul de performanță scăzută sub 60 pe scara Karnofsky ;

— metastazele pulmonare sau hepatice scad rata de supraviețuire.

Scanned with OKEN Scanner

Tratament

În ceea ce privește tratamentul, subliniem că este important ca *diagnosticul* să precizeze *factorii de risc, topografia, tipul histologic, gradul de malignitate* și *stadiul evolutiv*.

Calitatea primului gest terapeutic contează în supraviețuirea bolnavului. In general, **intervențiile chirurgicale** pentru stadializare și tratament constituie primul act terapeutic. Ele au un *scop radical* în stadiile *curative*, sau unul *paleativ* în stadiile *incurabile*, urmărind rezolvarea complicațiilor care pun în pericol viața pacientului.

Intervențiile radicale constau în *înlăturarea* atât a *tumorii primare* cât și a *stațiilor ganglionare regionale*, ținând cont de vascularizație și de posibilitatea diseminării celulelor neoplazice pe aceste căi.

Pentru neoplasmele localizate la nivelul **colonului drept**, se practică *hemicolectomie dreaptă*, după ligatura ramurilor arterei mezenterice superioare, realizându-se și *extirparea ganglionilor* epicolici, paracolici și intermediari. Refacerea tranzitului se obține prin *ileotransversoanastomoză*; varianta termino-laterală care respectă vascularizația.

Neoplasmele localizate la nivelul **colonului transvers** implică *exereza completă* a segmentului transvers precedată de ligatura arterei colice medii și limfadenectomie iar refacerea tranzitului intestinal se face în această situație, după mobilizarea colonului drept și stâng prin anastomoză colocolică.

Pentru neoplasmele **colonului stâng** situate la nivelul *unghiului splenic*, cura radicală impune și *splenopancreatectomie* datorită diseminării în ganglionii hilului stâng și în cei retropancreatici. În localizările *sigmoidiene*, în absența invaziei ganglionare, (inclusiv histopatologic) se poate efectua numai o *colectomie segmentară*.

Când neoplasmul este localizat la nivelul **joncțiunii rectosigmoidiene**, se practică fie *rezecție rectosigmoidiană* pe cale anterioară, cu anastomoză colorectală intrapelvină, *fie rezecție rectosigmoidiană* pe cale combinată abdominoendoanală, dar ținând cont și în aceste cazuri de necesitatea ligaturii arterei mezenterice inferioare.

În fiecare din aceste situații, pe lângă izolarea segmentului care va fi îndepărtat, învelirea acestuia într-un câmp steril și ligatura căilor de diseminare este obligatorie. Se poate introduce intraluminal și 5-Fluorouracil.

Intervențiile paleative se adresează fie unor *leziuni stenozante, neextirpabile*, fie unor *leziuni sângerânde*. Sediul tumorii este cel ce impune efectuarea unor *derivații interne sau externe*. Dacă segmentul situat dedesubtul tumorii permite o derivație internă, pentru confortul psihic al pacientului se va prefera această variantă. În general, tumorile joase sau rectosigmoidiene impun cea de-a doua variantă sub forma colostomiei. La pacienții cu stare precară se preferă *rezecția segmentară tip Hartmann*.

Deoarece, nu de puține ori, bolnavii se prezintă la medic după apariția semnelor generale, concomitent cu explorările necesare stabilirii diagnosticului de certitudine, este indicată *pregătirea corectă a bolnavului* în vederea unei intervenții chirurgicale cât mai benefice. Se efectuează *pregătirea* prin spălarea colonului cu soluții hiperosmolare sau se poate administra un regim sărac în celuloză, concomitent cu administrarea de purgative și clisme repetate. În același timp se urmărește diminuarea septicității conținutului colic.

Scanned with OKEN Scanner

Cancerul de colon: noțiuni de etiopatogenie, anatomie patologică și clinică

CANCER DE COLON

ETIOPATOGENIE

- Predispoziție ereditară
  - antecedente familiale de cancer a tubului digestiv
- Alimentație
  - afumături, aflatoxine, nitriți și nitrați
  - bogată în grăsimi, săracă în fibre vegetale
  - metilcolantren
- Stări precanceroase
  - polipoza gastro-intestinală cu substrat genetic
  - pseudopolipii din RCH

ANATOMIE PATOLOGICĂ

- Epitelioame — carcinoame și adenocarcinoame:
  - vegetante, neurovegetante
  - coloide (encefaloide)
  - carcinom papilar
  - cancere schiroase
- Histologic cu celule tipice și atipice
- „Grading"-ul dictat de:
  - raportul procentual dintre celulele tipice și atipice
  - G_1, G_2, G_4, G_3
- Invazia
  - locală prin contiguitate
  - la distanță pe cale vasculară și limfatică

TABLOU CLINIC

- Diagnosticul în stadiu util chirurgical
- Tulburări de tranzit
  - diaree, constipație sau alternanță de diaree și constipație
  - hemoragii oculte
  - anemie feriprivă rezistentă la tratament
  - sindrom rectosigmoidian
- Diagnostic în stadiul tardiv
  - melenă, rectoragii
  - crize subocluzive sau ocluzie intestinală
  - tumoră palpabilă
  - semne de impregnație tumorală
- Confirmarea diagnostic
  - recto- și colonoscopie
  - endobiopsie
  - irigoscopie
- Markeri tumorali de cercetat la bolnavii operați

Scanned with OKEN Scanner

Există situații când pacienții se prezintă la medic în stadiul avansat al bolii. În aceste cazuri, afecțiunea este sugerată de o complicație a acesteia, când se urmărește rezolvarea ei după o pregătire adecvată, după care se poate încerca o intervenție definitivă, chiar radicală de multe ori.

Dacă respectă *conduita și regulile oncologice* în tratamentul cancerului de colon putem recurge și la indicația „second look-ului" aplicate în cancerul ovarian, sau reintervenția chirurgicală dictată de creșterea valorilor CEA, marker util în monitorizarea CC. Sunt de amintit, fără a fi intrat în urmărirea de rutină și alți markeri : măsurarea *complexelor imune, antigenul Tennessee, alfa-1-acidglicoproteina.*

Imunoscintigrafia, radioimunolocalizarea și *radioimunodetecția* (R.A.I.D.) sunt metode deja aplicate folosind *anticorpii monoclonali.* Determinarea intraoperatorie a zonelor — anticorporadioactive — pare să deschidă noi posibilități de diagnostic în multe centre chirurgicale românești. Aceste metode diagnostice vor permite *exereza completă* a bolii reziduale sau a recidivelor microscopice.

O altă *metodă terapeutică,* cu efecte loco-regionale, care pare a-și câștiga un loc tot mai precis este **radioterapia.** Variatele metode radioterapeutice aplicate în adenocarcinomul colonului și rectului sunt *radioterapia prin implantare* interstițială pentru tumori cu potențial rezecabil, *iradierea externă* pre- sau postoperatorie pentru leziunile avansate sau *iradierea externă* paleativă pentru leziunile inoperabile. Și leziunile situate la nivelul unghiului hepato-splenic pot beneficia de aceste metode terapeutice.

Chimioterapia folosită ca tratament *adjuvant* sau *paleativ* are un rol însemnat în distrugerea bolii minime reziduale sau prelungește șansa de supraviețuire în formele avansate.

Cel mai folosit drog în această localizare este *5-Fluorouracilul* administrat sistematic *intravenos* sau în administrări arteriale pentru efecte regionale. El poate fi administrat în monochimioterapie sau asociat cu alți agenți activi.

Superioară monochimioterapiei cu 5-Fluorouracil s-a dovedit a fi asocierea „MOF" (methil — CCNU, Vincristină și 5-Fluorouracil).

O posibilitate nouă, cu foarte bune rezultate este *modularea biochimică* a 5-Fluorouracil cu Leucovorin, devenind în scurt timp tratament de linia întâi. Tratamentul constă în administrarea de Leucovorin în doză de 20 mg/m^2 de suprafață corporală și pe zi, urmat imediat de 5-Fluorouracil în doză de 425 mg/m^2 de suprafață corporală și pe zi, 5 zile consecutiv. Tratamentul se face în cure ce se repetă la 4 săptămâni, timp de 8 săptămâni și apoi la fiecare 5 săptămâni interval sub controlul constantelor hematologice și aplicând tratament simptomatic al efectelor secundare.

Tot în cadrul chimioterapiei adjuvante, asocierea la primele două medicamente a *Levamisolului,* cu controlul testelor de imunitate celulară și umorală este justificată.

Scanned with OKEN Scanner

CANCERUL ANO-RECTAL (CAR)

Definiție

CAR este o boală malignă a tubului digestiv cu etiologie neprecizată, având o evoluție nefastă. Factorii de risc sunt discutați mai jos.

Date anatomice

Rectul este ultima porțiune a intestinului gros, care ține de la joncțiunea rectosigmoidiană și până la orificiul anal, având o lungime de 15—16 cm. Are două segmente : *ampula rectală* cu limite între joncțiunea rectosigmoidiană și valvele Morgani — având două porțiuni : una abdominală situată retroperitoneal și alta pelvină — și *canalul anal* care are 3 cm și ca limite : valvele Morgani și orificiul anal.

Incidența

Raportat la cancerele tubului digestiv CAR are o frecvență de 10% și ocupă în țara noastră locul II după cancerul gastric și interesează ampula rectală, canalul anal sau orificiul anal. Jumătate din cancerele ampulei rectale sunt situate pe porțiunea abdominală și retroperitoneală inclusiv joncțiunea rectosigmoidiană și jumătate pe porțiunea pelvină a ampulei rectale.

Etiopatogenie

Factorii de risc cancerigeni implicați sunt : predispoziția ereditară, alimentația și polipii rectali (vezi capitolul patogenia cancerului gastric și de colon).

Ar fi de remarcat, în această direcție, apariția la vârste tinere, de 35 ani la femei și 45 ani la bărbați ; implicarea fumatului ; existența în antecedente a infecțiilor cu *Chlamydia trachomatis* și virusul *herpes simplex tip II*. La bărbați s-a constatat o asociere între cancerul anal și homosexualitate — aceasta precum și infecția cu HIV fiind verigi în dezvoltarea limfoamelor maligne anale. Menționăm și rectocolita ulcero-hemoragică care este asociată cu o incidență crescută a carcinomului anorectal.

Anatomie patologică

Cancerul ampulei rectale este un adenocarcinom vegetant sau ulcero-vegetant având o incidență de 90%, iar în restul de 10% din cazuri ne întâlnim cu forma infiltrativă, schiroasă, urmată de carcinomul mucoid și foarte rar cu fibrosarcomul, miosarcomul, limfomul malign sau de carcinoidul rectal.

Scanned with OKEN Scanner

Carcinomul rectal *vegetant* sau *ulcerat* se manifestă clinic prin semnele sindromului rectosigmoidian, constipație sau rectoragii, la irigoscopie apărând imagine lacunară. *Forma infiltrativă* se manifestă prin constipație cu semne creionoase și radiologic se observă imagine tubulară cu tendință la stenoză.

Macroscopic este important să reținem raporturile rectului cu vezica urinară la bărbați și cu vezica și uterul la femei, deoarece în stadiile avansate pot să evolueze cu semne clinice din partea acestor organe.

Microscopic CAR este carcinom sau adenocarcinom cu celule diferențiate și nediferențiate. Gradul de malignitate valabil și pentru cancerul gastric, de cec și colon, se stabilește în funcție de procentul dintre celulele diferențiate și nediferențiate și se notează de la G_0 la G_4. În G_0 toate celulele sunt diferențiate. În G_1 se găsesc 10% celule nediferențiate, în G_2 în jur de 30% din celule sunt nediferențiate, în G_3 70% din celule sunt nediferențiate iar în G_4 100% sunt nediferențiate, anaplazice, cancerul având un grad înalt de malignitate. Cancerele nediferențiate evoluează cu fenomene paraneoplazice de tip impregnație tumorală sau stare febrilă prelungită.

Cancerul canalului anal și *orificiului anal* este un **epiteliom malpighian**, ulcerat sau infiltrativ sau un **melanosarcom.** Histologic este un epiteliom **bazocelular** cu malignitate redusă sau un epiteliom **spinocelular** cu grad ridicat de malignitate. Melanosarcomul are un grad foarte înalt de malignitate.

Invazia CAR are loc prin contiguitate, pe cale limfatică, și pe cale sangvină.

Prin contiguitate se extinde la peretele rectului și apoi la organele vecine : perineu, vagin, uter, ovar, vezică urinară, vezicule seminale și prostată. Este importantă în practică cunoașterea faptului că infiltrația peritoneală are loc pe o lungime de 5—6 cm cranial și caudal.

Pe cale limfatică diseminarea are loc pe diferite căi limfatice la diferite grupe ganglionare :

— *ascendent* la ganglionii perirectali, apoi la cei hemoroidali superiori și mezenterici inferiori ;

— *lateral* — invazia cuprinde ganglionii iliaci interni și pe cei din fosa obturatoare ;

— *retrograd* — sunt invadați ganglionii inghinali prin blocarea stațiilor ascendente.

Invazia ganglionară în CAR este important să fie cunoscută deoarece *impune limfadenectomia* și examenul histopatologic pentru stabilirea atitudinii terapeutice.

În cancerul *canalului anal și orificiului anal*, prin rețeaua limfatică inferioară, sunt prinși *ganglionii inghinali* care drenează aceste porțiuni anatomice ale rectului.

Pe cale venoasă carcinomul rectal dă metastaze hepatice prin sistemul port, metastaze pulmonare, osoase și mai rar în alte organe.

Semne clinice

CAR în **stadiul asimptomatic** poate fi depistat prin tușeu rectal impus de o fisură anală sau de prezența unor hemoroizi provocați de constipație și eforturile de defecație.

Scanned with OKEN Scanner

În **stadiul simptomatic**, cancerul rectal (cu localizare ampulară și joncțională) se manifestă prin semnele sindromului rectosigmoidian tradus prin tenesme, scaune diareice în care materiile fecale sunt amestecate cu sânge și mucus. Rectoragiile mari sunt mai rar întâlnite și se însoțesc de semnele anemiei acute.

Ca fenomene **paraneoplazice** amintim *febra prelungită* care ne obligă, și la tușeu rectal și la rectoscopie. Mai rar poate fi descoperit printr-o metastază hepatică sau pulmonară cu ajutorul ecografiei și grafiei pulmonare. Căutarea tumorii primare ne obligă la colonoscopie, rectoscopie și irigoscopie.

În forma **infiltrativă, schiroasă,** bolnavii se plâng de constipație cu scaune creionoase și dureri la defecație.

În localizarea **joncțională** poate debuta printr-o complicație gen perforație, hemoragie sau fistulă cu organele vecine.

În cancerul **vegetant al canalului anal,** bolnavul prezintă tenesme, diaree, rectoragii, iar în forma **infiltrativă** — constipație cu scaune creionoase, hemoroizi simptomatici și dureri la defecație.

În C. **orificiului anal** bolnavul prezintă dureri la defecație, iar inspecția regiunii anale, făcută cu ocazia tușeului rectal sugerează diagnosticul, confirmarea fiind dată de biopsie.

Tușeul rectal rămâne una din cele mai simple și sigure metode de explorare ale orificiului anal și ampulei rectale. Tactul rectal poate informa atât asupra unei tumori vegetante, ulcerate, asupra gradului de stenozare în cancer infiltrativ cât și asupra stadiului de invazie a organelor vecine (prostata, vezica, vaginul, ovarele).

Rectoscopia completează tușeul rectal oferind informații asupra formei macroscopice și permite biopsia pentru a stabili și gradul de malignitate.

Irigografia are valoare de depistare a cancerului de joncțiune rectosigmoidiană cât și asocierea cu alte afecțiuni (polipoza, diverticuloză, RCH) care predispun la malignizare. Investigațiile obișnuite de laborator nu aduc date prețioase pentru diagnostic, dar hipoproteinemia, gradul anemiei sunt necesare pregătirii preoperatorii. Antigenele tumorale: C.E.A. (antigen carcinoembrionar), G.I.C.A. (antigen canceros gastrointestinal) și F.A.L. (fosfataza alcalină leucocitară serică) ajută la diagnosticul precoce al metastazelor postoperatorii.

Diagnostic

Diagnosticul pozitiv are în vedere scaunele cu glere și sânge, scaunele creionoase și hemoroizii simptomatici. Confirmarea o dau tușeul rectal și rectoscopia cu biopsie.

Diagnosticul diferențial al CAR se face cu alte afecțiuni rectale cum sunt rectitele, tumorile benigne, fistulele perianale, hemoroizii interni și externi, boala hemoroidală și RCH. La homosexuali intră în discuție limfogranulomatoza benignă Nicolas-Favre. Se cântăresc prin raționament deductiv argumentele pro- și contra CAR.

Scanned with OKEN Scanner

Evoluție, complicații, prognostic

Evoluția este stadială similară cu cea expusă la CC. **Complicațiile acute sunt** perforația, rectoragia importantă și ocluzia. **Prognosticul** este rezervat și condiționat de stadiul evolutiv și gradul de diferențiere celulară și metastazele locale și la distanță.

Tratament

Tratamentul este **chirurgical** în *fazele operabile*, completat cu radio- și **chimioterapie** în *stadiile avansate*. **Tratamentul chirurgical radical** constă din excizia tumorii, ținând cont de limitele de „securitate" oncologică și limfadenectomie. Este de elecție în stadiile curabile dar poate avea și caracter paleativ în formele avansate.

Cu toate că simptomatologia sugerează precoce existența CAR și în ciuda posibilităților de confirmare histopatologică, un număr semnificativ de cazuri sunt depistate tardiv.

Intervențiile cu intenție de radicalitate țin cont de sediul tumorilor primare. Astfel, în *neoplasmele situate în partea superioară a rectului* sau la *joncțiunea rectosigmoidiană* se indică *rezecție rectosigmoidiană anterioară tip Oixon* urmată de *colorectoanastomoză terminoterminală*. Rezecția se face la o distanță de 5—6 cm cranial și caudal de limitele macroscopice ale tumorii. În *neoplasmele dezvoltate în ampula rectală superioară*, situate la minim 7—8 cm de orificiul anal, care însă histologic nu depășesc rectul se indică *rezecție rectosigmoidiană* pe cale abdominală cu anastomoză colorectală sau *operația Mandache-Chiricuță* de rezecție rectosigmoidiană pe cale abdominopelvină, urmată de coborârea colonului restant. În *neoplasmele voluminoase* care *depășesc rectul* sau sunt *situate ampular mediu* sau *inferior* este indicată amputația recto-sigmoidiană abdominoperineală cu anus contra naturii. În cazul *tumorilor ce depășesc rectul, invadând peritoneul și/sau organele vecine* se pot practica amputații rectosigmoidiene paleative cu derivații interne sau externe pentru restabilirea tranzitului intestinal, la care se pot asocia alte tratamente locoregionale sau sistemice.

O altă metodă de *tratament locoregională* este *radioterapia* prin implantare interstițială sau iradierea externă cu megavoltaj. Această metodă are caracter adjuvant chirurgiei și se practică în cazul leziunilor avansate și/sau când s-a practicat o operație cu caracter paleativ. Radioterapia prin implantare se practică în cazul leziunilor situate până la 12 cm de orificiul anal și oferă o supraviețuire la 5 ani de peste 67%.

Radioterapia preoperatorie s-a folosit în diverse scheme și doze de la 1 200 cGy până la 3 150 cGy, într-un număr variabil de zile, în cazurile potențial rezecabile obținându-se o rată scăzută a recidivelor după intervenția chirurgicală. **Radioterapia postoperatorie** este folosită în cazurile cu risc mare de recidivă după intervenția chirurgicală în doze medii de 4 500—5 000 cGy. În unele cazuri avansate de boală, după intervenții chirurgicale paleative, radioterapia cu același caracter crește durata de supraviețuire.

Polichimioterapia este o metodă paleativă și se practică schemele citostatice de la cancerul gastric și de colon, având ca prim citostatic 5 *Fluorouracil* la care se poate adăuga *CCNU, metil CCNU, doxorubicină*

Scanned with OKEN Scanner

Cancerul ano-rectal : noțiuni de etiopatogenie, anatomie patologică, clinică și tratament

CANCERUL ANO-RECTAL

ANATOMIE PATOLOGICĂ PATOGENIE

- Boală malignă care interesează orificiul anal, canalul anal, ampula rectală și joncțiunea rectosigmoidiană
- Carcinom sau adenocarcinom :
  - celule diferențiate și nediferențiate
  - grading G1, G2, G3, G4 în raport de procentul celulelor nediferențiate la 10, 30, 70 și 100%
- Invazia locală prin contiguitate și la distanță pe cale limfatică și vasculară
  - contiguitate la peretele rectului și apoi la organele vecine
  - pe cale limfatică la ganglioni limfatici, perirectali iliaci, mezenterici, paraaortici
  - pe cale venoasă dă metastaze în ficat, plămân și mai ales oase
- Factori de risc oncogeni : predispoziție ereditară, alimentație, polipi rectali, RCH

CLINICĂ

- În forma vegetantă și ulcero-vegetantă :
  - constipație, hemoroizi, fisuri anale
  - sindrom rectosigmoidian
  - diaree cu mucus, puroi, sînge
  - deficit ponderal
  - fenomene paraneoplazice — febră prelungită
  - rectoragii cu anemie acută sau cronică
  - debut prin complicații
- În forma infiltrativă :
  - constipație rebelă la tratament, scaune creionoase
  - subocluzie, ocluzie
- Complicații acute : perforație, rectoscopie, subocluzie, ocluzie
- Complicații cronice : invazie locală și la distanță
  - în stadiul III—IV — caşexie, ascită, metastaze la distanță

TRATAMENT

- Obiective — diagnostic precoce, tușeu rectal, rectoscopie, biopsie în caz de constipații recente cu hemoroizi, sindrom rectosigmoidian
  - tratament chirurgical în stadiul 0 și 1
  - rezecții rectosigmoidiene pe cale abdominală sau abdominopelvină
  - operația Mandache-Chiricuță
  - în stadiile II—III rezecție rectosigmoidiană cu anus contra naturii
  - în stadiile III și IV — derivații interne sau externe pentru restabilirea tranzitului
- Tratament medical
  - polichimioterapie în raport cu stadiul evolutiv
- Rezultate bune și mulțumitoare cu vindecare sau supraviețuire până la 5 ani în stadiul 0 și I

Scanned with OKEN Scanner

(Farmorubicină sau 4 Epidoxorubicină) și *sărurile de platină* (Cisplatinium). Combinația dintre 5 FU și Cisplatinium este cea mai activă.

Pentru cancerul anal *Malpighian* (epiteliom bazo- sau spinocelular) se indică **radioterapie de contact** urmată de **exereza** *tumorii* și *evidarea ganglionilor inghinali. Cobaltoterapia* este indicată în cancerul extins și completată cu exereza ganglionilor inghinali, metodă care permite ulterior exereza chirurgicală a tumorii.

Rezultate terapeutice. Sunt apreciate pe **termen lung** sau **scurt** în privința supraviețuirii. În *stadiul zero* se obțin *vindecări sau supraviețuiri* de lungă durată, *în stadiul I și II supraviețuiri peste 5 ani* la aproape 50% din bolnavi iar *în stadiul III și IV* șansa de supraviețuire este redusă la *1—2 ani*, în același procentaj. Aceste rezultate sunt în general valabile pentru toate cancerele de tub digestiv.

Dispensarizarea bolnavilor, urmărirea stării clinice și biologice (stare generală, VSH, antigene tumorale, controlul ecografic și scintigrafic) poate surprinde apariția precoce a metastazelor în vederea aplicării polichimioterapiei.

ENTERITA REGIONALĂ

Definiție

ER (enterita regională) este o *afecțiune inflamatorie, nespecifică* cu *evoluție recurentă*, care *interesează ileonul terminal*. În forma generalizată afectează și colonul drept sau întreg colonul, realizând o *panileită*. ER a fost descrisă sub numele de *ileită terminală* în 1932 de *Crohn, Ginsberg* și *Oppenheimer*.

Incidență și prevalență

În Europa de Vest și în U.S.A. este de 2 și respectiv *30 de îmbolnăviri la 100 000 de locuitori*. Boala este mai des întâlnită la albi (mai ales la evrei) decât *la negri și orientali*, fapt ce pledează pentru intervenția patogenică a *factorilor rasiali* și *ecologici*. Are o repartiție egală pe sexe.

Anatomie patologică

ER este o *inflamație cronică* cu *caracter granulomatos*, care prinde toate straturile peretelui intestinal și se extinde la mezenter și ganglionii limfatici regionali. *Nodulul granulomatos* se formează la nivelul plăcilor Payer și este alcătuit din celule *epiteloide gigante înconjurate de limfocite și plasmocite. Se deosebește de granulomul tuberculos prin absența necrozei cazeoase și a calcificării. Mucoasa* care este *edematiată* prezintă pe alocuri *ulcerații superficiale sau profunde*, care se pot cicatriza și ge-

Scanned with OKEN Scanner

nera stenoze sau provoca *fistule entero-enterale, enterocolice, enterovezicale, enterovaginale.* În *geneza ulceraţiilor* intervin şi mediatorii chimici ai inflamaţiei nespecifice : *prostaglandine, kinine* şi *leucotriene.*

În forma generalizată, de panileită, zonele lezionale alternează cu zone de intestin normal şi o deosebesc net de R.C.H. ; unde leziunile sunt difuze, nu sunt separate de ţesut normal.

Etiopatogenie şi factori de risc

ER este o boală autonomă, dar cu patogenie misterioasă, cel mai *probabil* **autoimună.** În patogenia ei sunt implicaţi factori *genetici, inflamatori, imunologici şi psihici.*

Prevalenţa în unele familii şi mai ales la evrei ar pleda pentru o **predispoziţie genetică** cu toate că nu au fost identificaţi markeri genetici din sistemul HLA aşa cum se întâmplă în RCH. Numeroase observaţii clinice arată că ER este asociată în familiile bolnave cu un deficit de G-6-PDH şi obligă la efectuarea electroforezei Hbg la membrii familiei bolnavului. Această constatare pledează pentru o predispoziţie ereditară.

Rolul infecţiei cu enterobacterii, virusuri sau ciuperci nu a putut fi dovedit. Infecţia cu *Yersinia, Campylobacter jejuni, Clostridium putrificum, Salmonella, Shigella* joacă rol în agravarea bolii.

Pentru **ipoteza autoimună,** în care subpopulaţiile limfocitare ar juca rol, pledează *prezenţa manifestărilor extradigestive* de *tip autoimun* cât şi *răspunsul benefic la tratamentul cu Prednison* şi *imunodepresoare.* Experimental, s-au obţinut la animale sensibilizate cu dinitroclorbenzen şi apoi imunizate cu extracte de mucoasă sau din ganglionii limfatici, provenite de la bolnavi, leziuni similare cu cele umane. Efectul citotoxic, al limfocitelor provenite de la bolnavi, asupra culturilor de ţesut intestinal, ar pleda pentru intervenţia unui mecanism limfocitotoxic dependent de anticorpi. Celule efectoare sunt limfocitele citotoxice (LT) LTNK şi macrofagele armate.

Factorul psihic. *Tensiunea nervoasă, emoţiile, stările anxioase, depresive* sunt factori care modifică în rău evoluţia şi răspunsul la tratament, fără să joace rol patogenic.

Tablou clinic

Tabloul clinic al ER este polimorf şi distinge *manifestări intestinale (digestive)* şi *extraintestinale (extradigestive).*

A. **Manifestările digestive** îmbracă forme medicale şi chirurgicale.

a. **Formele medicale.** În *forma* **localizată,** cel mai adesea bolnavii se prezintă cu o *diaree cronică, intermitentă,* însoţită de *colici enterale* şi *scădere în greutate.* Durerile sunt localizate în fosa iliacă dreaptă sau pe cadrul colic. Scaunele sunt moi păstoase, câte 3—4/zi, fără glere, fără paraziţi dar cu hemoragii oculte. Pe acest fond apar episodic debacluri diareice acute, însoţite de febră, deshidratare şi confundate cu o enterocolită acută sau toxiinfecţie alimentară. **Forma difuză** de panileită, evoluează cu tabloul SMD—MA.

Scanned with OKEN Scanner

b. **Formele chirurgicale** sunt provocate de complicațiile acute și cronice ale bolii și îmbracă tabloul unui *abdomen acut* sau al unei *fistule stercorale.*

Poate mima o **apendicită acută,** un **bloc apendicular,** când după un episod diareic apare în fosa iliacă dreaptă o apărare musculară sau o masă tumorală însoțită de febră și leucocitoză. Tabloul este cauzat de o perforație blocată sau abces al zonei apendiculare.

Peritonita stercorală hiperseptică este *consecința unei perforații* în *cavitatea peritoneală.*

În caz de **stenoză** *a ileonului terminal,* la un bolnav cu trecut diareic apare tabloul unei **ocluzii intestinale.**

În **fistulele enteroenterale** și **enterocolice** apar *debacluri diareice* care duc la *denutriție.* Local se simte o formație tumorală în fosa iliacă, flancul drept sau în hipogastru.

Fistulele **enterovezicale** sau **enterovaginale** se traduc prin eliminare de materii fecale pe cale urinară sau vaginală.

HDI (hemoragia digestivă inferioară) se traduce prin *melenă, anemie acută* însoțită de *semnele șocului hipovolemic compensat* sau *decompensat* în funcție de cantitatea de sânge pierdut.

De notat că în aceste forme chirurgicale diagnosticul se stabilește adesea pe *masa de operație* sau pe *materialul bioptic* prelevat intraoperator.

B. **Manifestările extraintestinale** sunt de *natură autoimună, renalc* ori *biliare.*

a. **Cele autoimune** sunt cutanate, articulare și oculare. Bolnavii prezintă *poliartrită de tip reumatic, reumatoid* și *degete hipocratice.* La acestea se asociază adesea *urticarie, eritem nodos și fenomene oculare* de tip conjunctivită, iridociclită sau uveită.

b. **Manifestările renale** se traduc prin colici renale provocate de apariția unor calculi de oxalat de Ca^{2+}. Leziunile mucoasei ileale și colice favorizează absorbția unor cantități mari de oxalați care se elimină pe cale urinară, unde în prezența Ca^{2+} precipită formând calculi.

c. **Manifestările biliare** sunt simptome dispeptice biliare colicative sau necolicative care au ca suport prezența calculilor de colesterol. Din cauza poluării anselor ileale cu floră colonică, bacteriile anaerobe care produc betaglicuronidaze, transformă acizii biliari în acizi litocolici care nu se absorb. Se întrerupe astfel circuitul enterohepatic al sărurilor biliare și acizilor biliari care asigură refacerea poolului biliar normal. Prin scăderea lor în bilă, colesterolul precipită la nivelul vezicii biliare formând calculi.

Diagnostic

Diagnosticul de certitudine este oferit de *examenul baritat, colonoscopie* și *ecografie.*

În *fazele incipiente,* o dată cu apariția leziunilor granulomatoase, tranzitul baritat și clișeul grafic ne oferă imaginea de *„blană bătută în cuie"*, dată de relieful pseudopolipoid realizat de hipertrofia foliculilor limfatici din plăcile Payer. Când apar *ulcerațiile,* ileonul terminal capătă *aspect tubular cu spiculații marginale.* Pe relieful fostei mucoase apar o serie de pete omogene, aspectul tigrat, pătat, care reflectă ulcerațiile,

Scanned with OKEN Scanner

imagini vizibile pe clișeul grafic. În *faza de stenoză* apare imaginea unui tub rigid cu dilatație în amonte.

Dacă ER interesează și colonul apar arii lezionale care alternează cu zone normale. În *ariile lezionale* imaginile grafice îmbracă aspectul *pătat, spiculat sau stenozat. În contrast cu RCH,* leziunile colonice sunt zonale și totdeauna asociate și cu leziuni ileale.

În caz de fistule, *irigografia* arată comunicare între două anse, între ansele ileale și colon sau între acestea și vezica urinară (fig. 15).

Colonoscopia vizualizează direct leziunile de pe traiectul colic care alternează cu zone de țesut normal, și permite totdeauna prelevarea de material bioptic.

Ecografia descoperă prezența *calculilor renali sau biliari.* În caz de perforație blocată relevă o tumoră inflamatorie în fosa iliacă dreaptă, oferă date referitoare la complicațiile bolii.

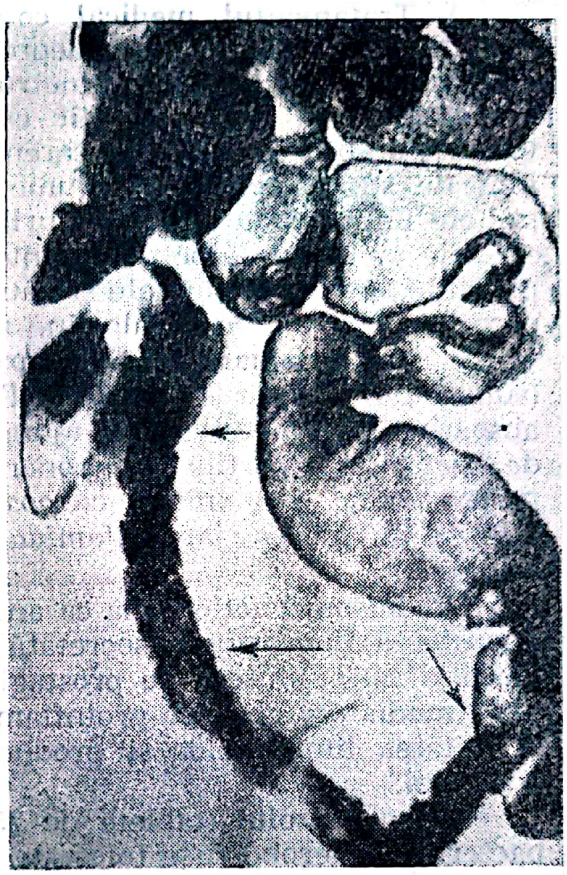

Fig. 15. Enterita regională Crohn (după M. Conte).

Examenele biologice. Valoarea VSH, gradul anemiei, hipoproteinemiei, nivelul seric al vitaminelor și electroliților sunt necesare pentru a stabili stadiul evolutiv al bolii. Se poate cerceta fenotipul limfocitar.

Diagnosticul diferențial, trebuie să excludă pe criterii deductive *tuberculoza ileală, cancerul de cec și colon ascendent, diverticuloza* și *polipoza* colică precum și bolile care duc la *SMD—MA.*

Evoluție, complicații, prognostic

Evoluția bolii este trenantă și duce la *anemie, denutriție* și **complicații** acute sau cronice cum sunt *perforația, hemoragia* și *fistulele în organele vecine.* În *forma generalizată* se adaugă *denutriție* și *manifestările carențiale caracteristice SMD—MA.* În contrast cu RCH nu *degenerează malign.* **Prognosticul** este rezervat în formele *complicate* și *generalizate.*

Tratament

Tratamentul este de spital și are ca obiective *controlul inflamației locale* sau *difuze, al procesului autoimun, compensarea pierderilor de proteine, vitamine, sânge* și *electroliți* și *prevenirea* și *tratarea complicațiilor acute* și *cronice.*

Mijloacele terapeutice sunt *medicale* și *chirurgicale.*

Scanned with OKEN Scanner

A. **Tratamentul medical** constă în: regim igieno-dietetic, antiinflamatoare, vitamine, imunodepresoare și transfuzii de sânge. Antiinflamatoarele sunt salazopirina, metronidazolul și prednisonul.

a. **Regimul igieno-dietetic** este greu de stabilit. Lactatele nu sunt tolerate de bolnavii care au carențe de lactaze și le provoacă diaree. Sunt indicate supe, creme de legume, carnea rasol, budincile de griș, orez, pastele făinoase cu lapte, pireurile de legume, de cartofi cu unt și mâncărurile cu sosuri albe. Sunt interzise conservele, salamul, afumăturile, prăjelile, grăsimile animale și băuturile alcoolice, cafeaua și tutunul. Sunt permise apele minerale alcaline și carbogazoase după toleranță.

b. **Antiinflamatoare. Salazopyrina** este o combinație de *sulfapiridină* (sulfamidă) și *acid 5-aminosalicilic* ca antiinflamator nespecific. Nu se absoarbe în stomac și jejun, ajunge în ileon și în colon, unde este scindat de bacterii în părțile componente. Acidul 5-aminosalicilic reprezintă *partea activă* care inhibă *ciclooxigeneza* și eliberarea *mediatorilor chimici ai inflamației* iar *sulfamida* are acțiune *bactericidă*, combate flora colonică.

Prednisonul acționează ca antiinflamator și slab imunodepresor. Prin stimularea **lipocortinei** (secretată de neutrofile) inhibă fosfolipaza A 2 blocând astfel sinteza de prostaglandine, leucotriene și tromboxani, care sunt mediatori chimici proinflamatori. Ca slab imunodepresor deprimă activitatea limfocitelor și producția de limfokine, limfotoxine și autoanticorpi.

Metronidazolul (tablete de 250 mg) are acțiune bactericidă față de bacteriile anaerobe și se folosește atunci când salazopirina este ineficientă sau nu este tolerată de bolnavi cât și pentru a combate flora de poluare colonică potențând acțiunea sulfamidei.

c. **Imunodepresoare. Imuranul** ca antimetabolit și **Ciclofosfamida** ca agent alchilant sunt folosite ca imunodepresoare la pacienții care nu răspund la antiinflamatoare sau nu tolerează aceste medicamente. Alți autori indică imunodepresia după prima remisiune obținută cu Prednison.

Un nou medicament imunodepresor, folosit cu rezultate bune este *Sandimmunul*. Inhibă atât eliberarea de *mediatori chimici* de către *neutrofile, mastocite* și *eozinofile*, cât și eliberarea de *limfokine* de către LT_4 și *limfotoxine* de către T_8 și *T killer* și *NK*.

Conduita terapeutică. În fazele acute ale bolii, bolnavii sunt spitalizați. În primele 2—3 zile se alimentează pe cale intravenoasă (perfuzii de glucoză, ser fiziologic, vitamine, sânge, plasmă și albumină umană) pentru a pune în repaus complet intestinul. Apoi se trece la un regim dietetic adecvat toleranței bolnavului.

Se începe cu Salazopyrin, doza start fiind de 0,5 g și se crește zilnic până la 4—6 g/zi pentru 4—6 săptămâni. Doza de întreținere este de 1—2 g pentru 3—6 luni în vederea obținerii unei remisiuni clinice.

În formele severe sau care nu răspund la Salazopyrin se administrează Prednison în doză de 40—60 mg/zi. Doza de Prednison se scade în palier până la o doză de 15—20 mg care se menține 3—6 luni, timp necesar unei remisiuni clinice.

Imunosupresia cu Imuran, Ciclofosfamidă sau Sandimmun, în doză de 50—100 mg/zi, se aplică la bolnavii care nu răspund la Salazopyrin, nu tolerează această terapie sau necesită doze mari de Prednison cu efecte nedorite pentru bolnav. Ca acțiune deprimă activitatea LB și LT stăvilind procesul autoimun.

Scanned with OKEN Scanner

Enterita regională : noțiuni de etiopatogenie, anatomie patologică, clinică și tratament

ENTERITA REGIONALĂ

ETIOPATOGENIE ȘI LEZIUNI HISTOLOGICE

- În patogenie sînt implicați factori genetici, imunologici, infecțioși și neuropsihici
- GENETIC
  - în familiile bolnavilor se constată deficit de G_6 — PHD
  - deficite în apărarea umorală și celulară
- IMUNOLOGIC
  - boală autoimună prin mecanism limfocitotoxic dependent de anticorpi
  - argumente histologice, infiltrat limfoplasmocitar
  - clinic prezența unor manifestări autoimune
  - experimental — se obțin leziuni în culturi de țesut intestinal cu adaos de limfocite provenite de la bolnavi cu ER
- Histologic lezional :
  - ulcerații ale mucoasei care pot genera stenoze, fistule, perforații intestinale
  - leziuni cronice — nodul granulomatos

CLINICĂ

- Manifestări digestive și extradigestive
- Forme clinice medicale
  - diaree cronică cu deficit ponderal și episoade acute cu deshidratare
  - anemie progresivă prin sîngerare ocultă
  - maldigestie, malabsorbție
- Forme chirurgicale
  - tablou de apendicită acută bloc apendicular, peritonită secundară prin perforații
  - fistule enteroantrale, enterocolice, enterovezicale.
  - HDI cu semne de anemie acută, melenă și șoc hipovolemic
- Manifestări extradigestive
  - autoimune — pusee articulare tip reumatic sau reumatoid eritem nodos, urticarie, conjunctivite, irită, iridociclită
  - renale — colici renale generate de prezența calculilor oxalici
  - biliare — colici biliare generate de apariția litiazei colesterolice

TRATAMENT

- Obiectiv — combate inflamația, procesul autoimun, compensarea pierderilor intestinale (proteine, fier, vitamine, minerale) previne și tratează complicațiile
- Mijloace — medicale și chirurgicale
  - medical — regim igienodietetic de cruțare intestinală
  - Salazopyrin, Prednison, Metronidazol și la nevoie imunosupresie cu Imuran, Ciclofosfamidă, Ciclosporină (Sandimmun)
  - transfuzii de sînge, plasmă
- Conduită terapeutică :
  - regim igienodietetic, tratament cu Salazopyrin singur sau asociat cu Metronidazol
  - în caz de eșec Prednison sau imunosupresie
  - chirurgical în forma acută în fistule
  - recidivele postoperatorii acute — prognostic rezervat
- Rezultate — mulțumitoare și bine apreciate clinic și biologic

Scanned with OKEN Scanner

—*Transfuziile de sânge, plasmă, albumină umană* și perfuziile de glucoză cu vitamine se folosesc la bolnavii cu *hipoproteinemie, anemie* și *deficit ponderal.*

B. **Tratamentul chirurgical.** Cam 70% din bolnavi necesită o *intervenție chirurgicală* pentru o complicație acută sau cronică. Aceste intervenții se fac în doi timpi. *În primul timp* se practică *ileostomie* sau *colostomie* de necesitate urmată în *timpul doi* de *rezecții limitate de ileon sau colectomie segmentară sau totală cu ileo-, colo- sau rectoanastomoză.* Uneori leziunile se pot rezolva într-un singur timp prin rezecție segmentară.

În contrast cu RCH unde colectomia segmentară aduce beneficii bolnavului, în ER rezecția de ileon și colectomia sunt urmate de recidive.

Rezultatele tratamentului medical sunt apreciate în baza unor *criterii clinice* și *biologice.* Clinic se *normalizează scaunul* și *bolnavul câștigă în greutate, scade VSH, se corectează hemograma și proteinemia.* Dacă se obțin *ameliorări* clinico-biologice de *lungă durată* (peste 8 luni de zile), rezultatele sunt bune. *Recidivele* postoperatorii nu sunt de *bun augur.*

RECTOCOLITA ULCERO-HEMORAGICĂ

Definiție

RCH este o *inflamație nespecifică* care interesează totdeauna *rectul* și se poate extinde și la colon realizând o *pancolită.* Are probabil o *patogenie autoimună, evoluție cronică recurentă* și *invalidantă.* Boala a fost individualizată și bine studiată odată cu descoperirea rectoscopului de către Bensaude și a endoscopiei.

Incidență și prevalență

Este o boală frecvent întâlnită în Europa de vest și USA, unde are o prevalență de 110 îmbolnăviri la 100 000 de locuitori. Are o repartiție egală pe sexe, survine la toate vârstele, dar cu predominență *între 20—40 ani.* Este *boala adultului tânăr* cu posibilități socio-economice ridicate, instruire superioară și munci de răspundere. Este mai des întâlnită în mediul urban, decât în rural.

Anatomie patologică

Macroscopic. În stadiile incipiente mucoasa este congestinată, edemațiată, friabilă și sângerează ușor. Pe acest fond apar *ulcerații superficiale* de dimensiuni variabile care interesează mucoasa și submucoasa. Cu timpul ulcerațiile străbat toate straturile peretelui intestinal și explică apariția unor complicații acute sau cronice': *perforații, hemoragii, fistule interne* și *stenoze.*

Scanned with OKEN Scanner

O dată cu ulcerațiile își fac apariția *pseudopolipii inflamatori* care sunt mici tumorete formate prin regenerarea și hiperplazia mucoasei lezate. *Pseudopolipii* au o *tendință vădită la malignizare*. În *stadiile înaintate ale bolii*, peretele intestinal se fibrozează, cartonează și se transformă într-un tub rigid. Stadializarea histopatologică este redată în tabloul sinoptic nr. 19.

Histologic. Pe biopsiile efectuate se constată o *mucoasă congestionată, edemațiată, cu vasele dilatate* și o *infiltrație bogată a laminei propria cu limfoplasmocite*. În jurul ulcerațiilor se află un infiltrat inflamator cu mono- și polinucleare. În zona criptelor Lieberkuhn, se constată *microabcese*, cu o zonă de necroză și o infiltrație cu polinucleare. În *pseudopolipi* se constată o *hiperplazie* cu celule cilindrice și pe alocuri insule cu celule displazice sau anaplazice, care anunță malignizarea.

Etiopatogenie și factori de risc.

În patogenia RCH sunt implicați *factori genetici, imunologici, infecțioși și nervoși.*

Rolul **infecției bacteriene** și al **tensiunii psihice** în geneza leziunilor caracteristice nu este dovedit. Flora de suprainfecție *Yersinia, Campylobacter jejuni* și *Clostridium putrificum* explică *agravarea bolii* și *apariția abceselor criptice*. **Tensiunea nervoasă** joacă rol de factor care *declanșează recidivele* și modifică în rău evoluția și răspunsul la tratament, fără să aibă rol primordial în geneza leziunilor.

Referitor la rolul **predispoziției ereditare,** se consideră că se transmit deficiențe în mecanismele de apărare, în sensul unei *tendințe exagerate la reacții hiperergice, autoagresive*. Aceste deficiențe se referă la *cooperare între macrofag, limfocitele B și T* și *reactivitatea particulară a limfocitelor față de antigenele mucoasei colonice*. Pentru aceste predispoziții hiperergice pledează *prezența antigenelor HLA B^{27} la peste 50% dintre bolnavii cu RCH*. Antigenele HLA B^{27} se întâlnesc într-o serie de boli autoimune care se asociază cu RCH și anume : *spondilita anchilozantă, sindromul Reiter, conjunctivita* și *uveita*.

Pentru **ipoteza autoimună,** limfocito-toxică dependentă de anticorpi, pledează o serie de argumente și anume :

— *asocierea RCH cu o serie de boli autoimune* cum sunt spondilita anchilozantă, sindromul Reiter, ciroza hepatică ;

— *prezența în tabloul clinic al RCH* a unor *manifestări autoimune*, cum sunt poliartrita, vasculita, eritemul nodos, conjunctivita, iridociclita și uveita ;

— *prezența anticorpilor antilimfocitari* la peste 50% din bolnavi și la membrii familiilor acestora ;

— *prezența anticorpilor anticolon, creștere a fracțiunii C_3 a complementului* și a *properdin convertazei* în serul bolnavilor cu RCH și manifestări de boală autoimună ;

— în schimb, apariția bolii la bolnavii cu *agamaglobulinemie* și deficiență de IgAs, ridică *dubii referitor la rolul patogenic al autoanticorpilor* și susține ipoteza limfocitotoxică directă sau prin medierea anticorpilor fixați pe mucoasa intestinală.

— *experimental*, în culturi de țesut intestinal *L.T. provenite de la bolnavii cu RCH* își manifestă activitatea limfocitotoxică producând *leziuni similare cu ale bolii umane ;*

Scanned with OKEN Scanner

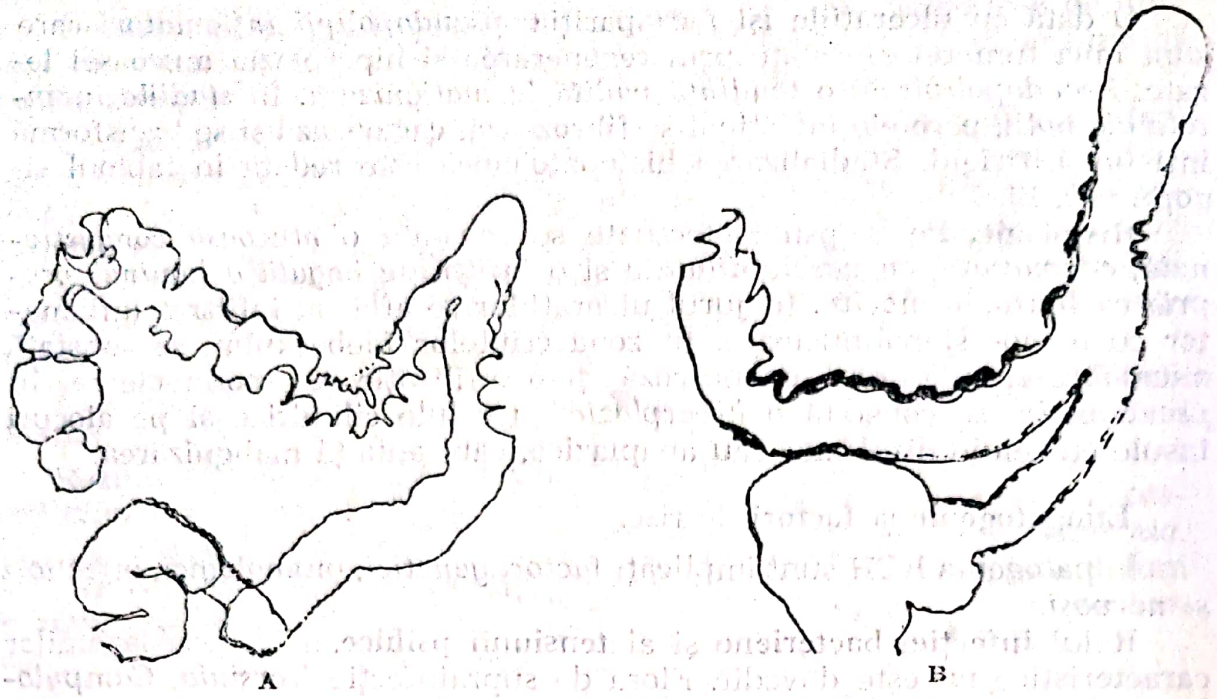

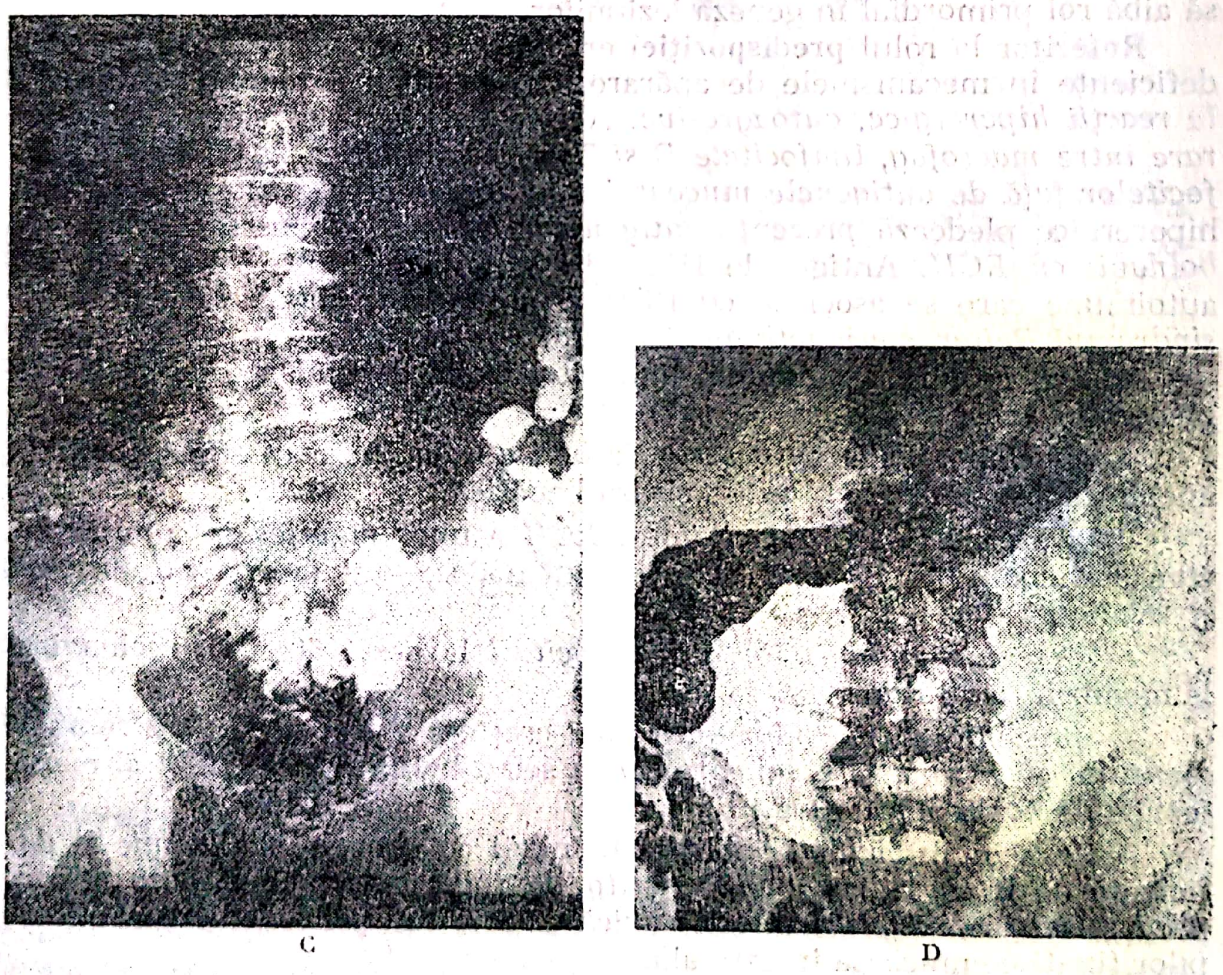

Fig. 16. A — Rectocolită ulcero-hemoragică. Pancolită (după M. Conte); B — Pancolită ulceroasă cu pseudopolipi pe marginea colonului transvers realizând imagini cu dublu contur (după M. Conte); C — Rectocolită ulcer-hemoragică; D — Panileită ileocolită granulomatoasă (după M. Conte).

Scanned with OKEN Scanner

— *răspunsul favorabil la tratamentul cu Prednison*, singur sau în asociere cu *Imuran* ori *Ciclosporină*, pledează pentru o *patogenie autoimună*.

Tablou clinic

Boala debutează în general *brusc la un subiect fără trecut digestiv* după o *angină acută*, o *perioadă de tensiune nervoasă* sau *după o sarcină*.

În **forma locală**, rectosigmoidiană, semnele clinice esențiale aparțin *sindromului rectosigmoidian*. În **formele moderate** bolnavii prezintă *5—10 scaune diareice pe zi*, însoțite de *tenesme rectale*. Scaunele sunt în cantitate mică, adevărate *spute rectale* și *conțin sânge, puroi* și *mucozități*. Ca aspect sunt *sangvinolente* sau *gleroase*. După defecație au senzația de *corp străin* sau de *falsă chemare la defecație*. Starea generală este alterată, bolnavii sunt *anemici* și au *deficit ponderal*.

În **formele severe** bolnavii prezintă *febră, diaree profuză*, cu *tenesme, sângerări rectale* și *alterarea stării generale*. Sunt *palizi, astenici, transpirați*, au *tahicardie, hipotensiune* și *deficit ponderal marcat*.

În **formele difuze, de pancolită ulceroasă** bolnavii prezintă o *diaree cronică*, cu scaune *frecvente*, amestecate cu *puroi și sânge* la care se asociază *semnele carențiale caracteristice SMD—MA*. *Starea generală este alterată*, bolnavii având deficit ponderal de gr. I sau II.

Manifestările digestive sunt similare cu cele descrise la ER (enterită regională).

Diagnostic de certitudine

Este sugerat de *sindromul rectosigmoidian* și precizat de *rectoscopie, colonoscopie, clismă baritată* și *biopsie endoscopică*.

Rectoscopia și **colonoscopia** relevă că leziunile ating totdeauna rectul, că *sunt difuze* și *nu lasă nici-o zonă de mucoasă normală (deosebire netă față de ER)* și că se pot extinde la tot cadrul colic. În *fazele incipiente* mucoasa este congestionată, edematiată, roșie-violacee și sângerează la cea mai fină atingere. Francezii spun plastic : „la muqueuse qui pleure le sang". *În fazele înaintate* se observă ulcerații superficiale sau profunde și apariția pseudopolipilor. La nivelul criptelor se pot observa microabcesele criptice.

Biopsia polipilor descoperă insulele celulare anaplazice sau displazice și permit *diagnosticul malignizării*.

Clisma baritată (cu dublu contrast în umplere și evacuare) arată un *colon tubular* cu *haustrațiile șterse*, cu *marginile zimțate* ca de *„timbru poștal"* sau sub forma unor *„spini"*. Alteori se constată o alternanță de zone dilatate cu zone strâmtorate realizând aspectul de „cârnați legați între ei cu sfoară". Ulcerațiile profunde dau *imagini de nișă în buton de cămașă cu dublu contur* iar *pseudopolipii* dau *imagini lacunare* (fig. 16 C și D).

Examenele biologice sunt necesare pentru a stabili *gradul anemiei*, al *hipoproteinemiei* și al *carențelor de fier, vitamine electroliți*. VSH indică faptul că boala este în evoluție.

Diagnostic diferențial

Trebuie să excludă pe *criterii deductive* cancerul rectosigmoidian, ER cu localizare exclusiv colică, diverticuloza și polipoza colică cât și bolile care duc la SMD—MA.

Scanned with OKEN Scanner

Rectocolita ulcero-hemoragică : noțiuni de etiopatogenie, anatomie patologică, diagnostic clinic evolutiv

RECTOCOLITA ULCERO-HEMORAGICĂ

ETIOPATOGENIE

- Factori genetici
  - deficiențe în mecanismele de apărare umorală și celulară
  - tendințe exagerate la reacții hipergice, autoagresive
  - prezența antigenelor HLA B 27 la >50 % din bolnavi
- Pentru ipoteza autoimună pledează :
  - asociere cu alte boli autoimune
  - prezența unor manifestări clinice de boală autoimună
  - prezența anticorpilor anticolon și antilimfocitari
  - pe culturi de țesut intestinal limfocitele bolnave produc leziuni similare RCH
- Factori infecțioși
  - flora de suprainfecție agravează boala și favorizează apariția microabceselor criptice
- Factori neuropsihici
  - modifică evoluția bolii și răspunsul la tratament

ANATOMIE-PATOLOGICĂ LEZIUNI ENDOSCOPICE

- Stadiul I
  - mucoasă fragilă care sângerează ușor
- Stadiul II
  - pe mucoasa friabilă apar și ulcerații
- Stadiul III
  - se adaugă polipi pseudoinflamatori
  - microabcese criptice
- Stadiul IV
  - ulcerații profunde
  - pseudopolipii pot degenera malign ; peretele intestinal transformat în intestin (tub) rigid
- Microscopic
  - mucoasă congestivă
  - lamina propria infiltrată cu limfoplasmocite
  - în jurul ulcerațiilor infiltrat inflamator cu polinucleare
  - în pseudopolipi hiperplazie de celule cilindrice
  - în malignizare celule atipice

DIAGNOSTIC CLINIC EVOLUTIV

- Sindrom rectosigmoidian
  - scaune gleroase, cu mucus ; sânge, puroi
  - tenesme rectale
  - falsă chemare la defecație
- Pe plan biologic
  - VSH ↗, anemie, hipoproteinemie, carențe de vitamine și minerale
- Diagnostic paraclinic
  - rectoscopie, colonoscopie și biopsie
  - la nevoie irigoscopie
  - r-grafie abdominală pe gol în megacolonul toxic
- Evoluție — complicații
  - recurentă sau trenantă
  - acute : hemoragie, perforație, megacolon toxic
  - cronice : cancerizare, fistule digestive

Scanned with OKEN Scanner

Evoluție, complicații, prognostic

RCH are o **evoluție** *recurentă*, în pusee succesive, care se remit sub tratament, fără a se obține vindecări. Pe parcurs apar **complicații** acute sau cronice imprevizibile cum sunt *megacolonul toxic, hemoragia, perforația, fistulele interne* și *cancerizarea*. **Prognosticul** este *rezervat* în formele *complicate și generalizate* de pancolită ulcerată.

Megacolonul toxic este o complicație acută, gravă, întâlnită mai ales în formele severe sau în pancolita ulcerată. Debutează acut, cu tabloul unui abdomen acut însoțit de ileus paralitic. Bolnavul prezintă dureri abdominale difuze sau colicative, însoțite de febră, stare toxiinfecțioasă și oprirea tranzitului. La examenul abdomenului se constată un meteorism localizat sau generalizat, sensibilitatea marcată cu apărare musculară și silențiu la auscultarea abdomenului. Uneori apărarea este limitată în flancul stâng și hipogastric.

Clișeul abdominal fără pregătire arată o dilatație gazoasă limitată la colonul descendent, transvers sau interesând tot cadrul colic.

Perforația colică se produce pe sigmoid sau pe colonul transvers și realizează o *peritonită stercorală* gravă.

Hemoragia acută se traduce prin rectoragii abundente însoțite de anemie acută și de semnele șocului hipovolemic în funcție de cantitatea de sânge pierdut. *Pulsul și tensiunea arterială* sunt *parametrii esențiali* atât în *aprecierea gravității* cât și în *controlul terapeutic al hemoragiei.*

Fistulele interne sunt coloenterale, colovezicale sau colovaginale (vezi capitolul ER).

Malignizarea apare la 10% din bolnavi și după cel puțin 10 ani de evoluție. Poate fi descoperită la timp prin endobiopsii seriate. În cazul malignizării tabloul clinic al bolii se agravează și apar semnele de impregnație tumorală.

Tratament

Tratamentul este „de spital" și are ca obiective atât controlul inflamației cu tentă autoimună, compensarea pierderilor de proteine, vitamine, fier și electroliți cât și prevenirea și tratarea complicațiilor. Ca **mijloace** avem *regimul igieno-dietetic* de cruțare cu repaus digestiv absolut de 2—3 zile aplicat la debut și cu ocazia recidivelor (vezi capitolul ER).

— **Tenesmele rectale** pot fi combătute prin clisme rectale care conțin 100 mg Hidrocortizon acetat în 100 ml ser fiziologic. Noi *preferăm clisme rectale reci* cu glucoză 5% — 150 ml la care se adaugă două fiole de vitamine hidro- și hiposolubile, 2—3 fiole Hidrocortizon acetat și 1 fiolă Algocalmin sau Piafen.

Criteriile de remisiune clinică sunt normalizarea scaunului, scăderea VSH, corectarea anemiei, hipoproteinemiei și ameliorarea stării generale (bolnavul câștigă în greutate).

— **Megacolonul toxic** este o *urgență medico-chirurgicală* care beneficiază de repaus la pat, aspirație gastrică, perfuzii de ser glucozat 5%, ser clorurat cu vitamina C, B_1, Hemisuccinat de hidrocortizon (HHC) și 3 g potasiu. Doza de lichide perfuzabile este de 2—3 l/24 ore și de 500—1 000 mgr pentru HHC. În primele 2 zile se fac *transfuzii de sânge* sau *masă eritrocitară, izogrup, izo-Rh*. Dacă nu se obțin rezultate în 2—3 zile

Scanned with OKEN Scanner

se recurge la *intervenție chirurgicală în doi timpi.* În primul timp se face ileostomie de necesitate iar în al doilea hemicolectomie.

Tratamentul chirurgical se adresează *complicațiilor acute* (perforație, hemoragie, ocluzie) sau *cronice* (fistule interne). Se practică intervenție în *unul sau doi timpi* în funcție de starea bolnavului și gravitatea complicației. În *primul timp* se practică *colostomie* iar în al *doilea timp rezecție segmentară sau totală.* Rezecțiile segmentare aduc beneficiu și nu sunt urmate de recidive ca în ER.

Rezultatele tratamentului sunt apreciate în funcție de *criteriile clinice* și *biologice* care duc la obținerea remisiunii de durată sau chiar la vindecări.

Tablou sinoptic nr. 20

Rectocolita ulcero-hemoragică : aspecte clinice și terapeutice

RECTOCOLITA ULCERO-HEMORAGICĂ

CLINICĂ

- În forma rectosigmoidiană :
  - diaree cu mucus, puroi, sînge
  - tenesme rectale
  - anemie
- Manifestări extradigestive similare cu cele descrise la ER
- În forma pancolitică — la diareea cronică se asociază fenomenele carențiale
- Complicațiile sunt acute și cronice :
  - megacolon toxic
  - HDI cu melenă și semne de anemie acută
  - perforație cu peritonită stercorală septică
  - anemie feriprivă
  - maldigestie, malabsorbție
  - cancerizare
  - fistule stercorale, coloenterale, vaginale, vezicale

TRATAMENT

- Obiective :
  - combate procesul autoimun, inflamația și carențele proteice, vitaminice, electrolitice
- Mijloace terapeutice :
  - regim igieno-dietetic
  - antiinflamatoare
  - transfuzii de plasmă, sânge
  - la nevoie imunodepresoare
- Conduita terapeutică :
  - tratament de spital în perioadele de acutizare, evolutive
  - Salazopyrin ± Metronidazol ± Prednison
  - clisme rectale reci cu vitamine, Hidrocortizon acetat ± Algocalmin ± Piafen
  - la nevoie imunodepresie cu Ciclofosfamidă, Ciclosporină A (Sandimmun)
- Tratament chirurgical în caz de complicații acute și cronice apreciate de datele clinice și biologice, care obține ameliorări sau remisiuni de durată
- Rezultatele terapeutice sunt bune și mulțumitoare
  - se obțin remisiuni de durată lungă, apreciate clinic și paraclinic

Scanned with OKEN Scanner

DIVERTICULOZA DIGESTIVĂ

Definiție

Diverticulii (D) sunt mici dilatații în fund de sac, sesile sau pediculate, situate de-a lungul tubului digestiv, de la esofag până la colon. Sunt *D. de pulsiune* și *D. de tracțiune*. *Cei de pulsiune* sunt *congenitali* și produși prin hernierea mucoasei și submucoasei prin peretele muscular dehiscent. *Cei de tracțiune* se datoresc tracțiunii exercitate de apariția unor bride fibroase secundare unor procese patologice.

Incidență

Diverticulii sunt congenitali și câștigați. Cei congenitali sunt solitari și multipli iar frecvența lor crește cu vârsta, fiind descoperiți după 40 de ani. Incidența lor variază și cu topografia, în 40% din cazuri sunt situați pe colon fiind urmați de diverticulii esofagieni, jejunali și duodenali (în cadrul procentului de 60%).

Anatomie patologică

Hernierea mucoasei are loc printre fibrele musculare dehiscente. Această dehiscență este facilitată de deficiențe în structura calitativă a fibrelor conjunctive care leagă fibre musculare netede. Prin forțe de pulsiune internă sau de tracțiune externă are loc hernierea mucoasei printre fibrele musculare dehiscente.

Fiziopatologie

D. sunt de pulsiune și *tracțiune*. *D. duodenali, jejunali și colonici* sunt de *pulsiune*. *D. esofagieni* sunt de *pulsiune și tracțiune*. Cei de pulsiune apar după mulți ani de evoluție și de aceea incidența lor este considerată ridicată după vârsta de 40 ani.

Ca număr *sunt unici* cum sunt *D. esofagieni și duodenali* sau *multipli* cum sunt *D. jejunali și mai ales colonici*.

Volumul. Diametrul lor variază de la 0,5 cm până la 5 cm sau mai mult cum este cazul diverticulilor esofagieni giganți (diverticul Zenker neglijat).

Tablou clinic

Se cunosc forme clinice asimptomatice și simptomatice. **D. asimptomatici** sunt descoperiți întâmplător la un examen baritat, cu ocazia unei lapara omii sau chiar pe masa de autopsie.

D. simptomatici. În aceste forme simptomele sunt diferite în funcție de localizarea lor pe traiectul tubului digestiv.

Scanned with OKEN Scanner

D. ESOFAGIENI (DE) se localizează în porțiunea superioară (cervicală), mijlocie (mediastinală) sau epifrenică a esofagului.

D. esofagului cervical numiți și **diverticul Zenker** sunt situați la joncțiunea faringoesofagiană sau mai jos, pe esofagul cervical. Sunt D. de pulsiune situați pe peretele posterior sau lateral al esofagului.

Ca simptome dau *disfagie cu regurgitare* și, cu timpul, *tuse* și *răgușeală* prin aspirația alimentelor în laringe și trahee. Din acest motiv se pot complica și cu pneumonii de aspirație.

DE cervicali dezvoltați pe peretele lateral, dacă au un volum mare, pot acumula alimente în timpul deglutiției și pot da naștere unei tumori în regiunea cervicală. Poate fi golită prin apăsare.

D. esofagului mijlocii situați pe segmentul mediastinal al esofagului apar la nivelul bifurcației traheobronșice. Sunt produși prin tracțiune, prin intermediul unei benzi fibroase secundare unei adenite tuberculoase.

Clinic dau disfagie. În timpul mesei bolnavul simte că bolul se oprește la mijlocul sternului. Arată locul cu degetul și pentru a scăpa de senzația penibilă de constricție, bea lichide care ajută golirea pungii dilatate. Prin compresie pe traheea și bronhia stângă dă tuse iritativă în timpul mesei.

D. epifrenici (inferiori) se traduc prin *disfagie joasă* însoțită de *constricție toracică* (durere cu caracter anginoid). Durerea apare în timpul mesei și este dată de mișcările de dute-vino ale esofagului care încearcă să golească punga care a reținut alimente. Uneori apare și pirozisul generat de RGE (fig. 17 A, B, C).

Diagnosticul pozitiv al DE este dictat de disfagia esofagiană și confirmat de *examenul baritat* care arată o pungă ca o cireașă sau castană care comunică cu esofagul. DE de tracțiune dă o imagine de formă triunghiulară. Endoscopia nu este necesară. Poate preciza distanța la care se află D, orificiul de comunicare și prezența unei diverticulite.

Diagnosticul diferențial are în vedere cancerul esofagian, RGE, esofagita peptică, angorul pectoral sau o tumoră mediastinală care comprimă esofagul. Tranzitul baritat, ecg, radiografia mediastinală și tomografia computerizată aduc argumente de detaliu care ajută la precizarea unei tumori esofagiene, mediastinele sau angorului pectoral (se înțelege că apelăm la aceste mijloace în mod diferențiat).

Tratamentul este **medical** și **chirurgical.** Cel medical are ca obiective combaterea disfagiei și prevenirea complicațiilor și tratarea lor. Ca **mijloace** avem reguli de *regim, alcaline, blocante de* H_2 *și antibiotice.* Bolnavii trebuie să mestece bine, să înghită puțin și să folosească lichide în timpul mesei. *Alcalinele* tip Gelusil, Fosfalugel, Maalox și *blocanti de* H_2 (Ranetidină, Zantac) combat pirozisul și previn esofagita. În caz de *esofagită* apelăm la antibiotice singure sau asociate : Penicilină, Ampicilină, cefalosporine și Gentamicină.

Tratamentul chirurgical se aplică în D. Zenker, în D. epifrenic complicat cu esofagită peptică de reflux. D. esofagian mediastinal necesită intervenție dacă dă fenomene de compresie, abordarea chirurgicală fiind făcută prin toracotomie.

D. DUODENALI sunt unici și situați pe D II. Sunt D. de pulsiune care se dezvoltă de regulă de peretele medial, între duoden și capul pancreatic.

Clinic se cunosc în raport cu volumul și complicațiile apărute, forme necomplicate și complicate. În *formele necomplicate* pot fi asimptomatici

Scanned with OKEN Scanner

A

B

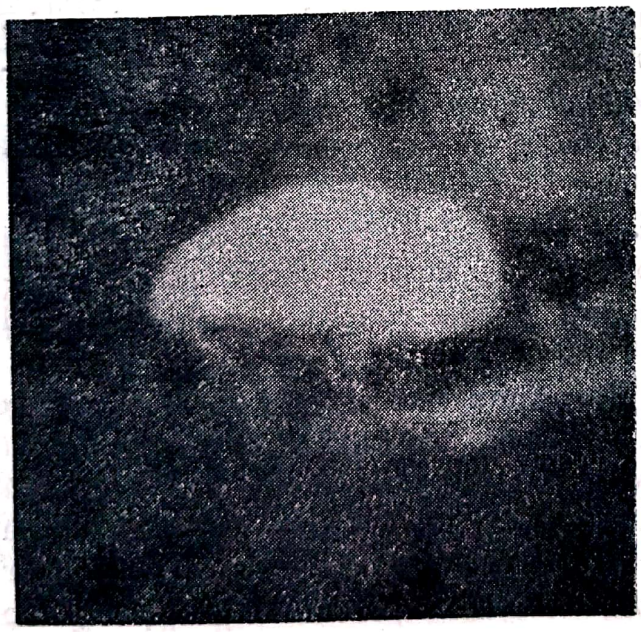

C

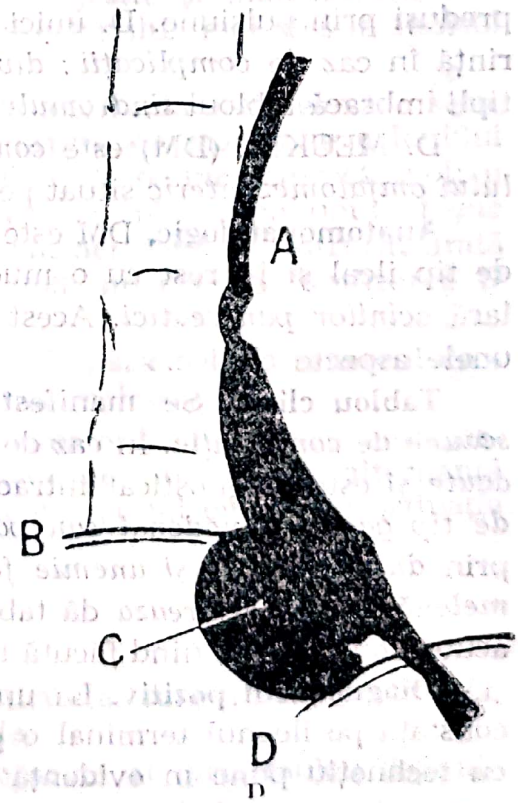

D

Fig. 17. A și B — Diverticul esofagian de pulsiune ; C — Diverticul esofagian — poziție Brombard (anteflexie) ; D — Diverticul epifrenic de pulsiune (schematic).

Scanned with OKEN Scanner

Fig. 18. Diverticuli de pulsiune pe marginea internă a D II.

sau se pot manifesta prin fenomene dispeptice gastroduodenale sau biliodudenale care mimează un UD sau o suferință biliară.

Prin *compresie pe coledoc* pot determina icter mecanic care ridică probleme de diagnostic diferențial. Alteori *pot comprima* canalul Wirsung și determina prin *reflux biliar o pancreatită acută* a cărei cauză este precizată intraoperator. Tot prin compresie poate determina un *chist de cap* de pancreas *precizat ecografic.*

Diagnosticul de certitudine este precizat de examenul baritat care arată o pungă care comunică cu D II. Endoscopia descoperă orificiul de comunicare și fenomenele de diverticulită (fig. 18).

Diagnosticul diferențial are în vedere UD, colecistul iritabil, colecistită acută, icterul prin calcul coledocian, neoplasmul de cap pe pancreas.

Tratamentul. Avem la dispoziție *antispastice, alcaline, protectoare de mucoasă și blocanți de* H_2 pentru a combate durerea și preveni complicațiile.

D. JEJUNALI (DJ) foarte rar întâlniți sunt unici sau multipli și produși prin pulsiune. D. unici sunt bine tolerați și dau semne de suferință în caz de *complicații : diverticulită, perforație, sângerare.* DJ multipli îmbracă tabloul *sindromului de maldigestie.*

D. MECKEL (DM) este *congenital* și se datorește *persistenței canalului omfalomezenteric* situat pe ileonul terminal.

Anatomopatologic, DM este căptușit în 51% din cazuri cu o mucoasă de tip ileal și în rest cu o mucoasă de *tip gastric, duodenal,* sau similară *acinilor pancreatici.* Acest aspect trebuie reținut căci de el depind unele aspecte clinice.

Tablou clinic. Se manifestă fie prin *dureri* și *diaree alternând* cu *scaune de constipație.* În caz de *diverticulită* îmbracă aspectul *apendicitei acute* și este diagnosticat intraoperator. Când este tapetat cu o *mucoasă de tip gastric, duodenal sau pancreatic* se poate *ulcera* și se manifestă prin *dureri, diaree și anemie feriprivă, prin sângerare ocultă* sau *chiar melenă.* Dacă *perforează* dă tabloul unui bloc apendicular sau peritonite acute, confirmarea fiind făcută intraoperator.

Diagnosticul pozitiv. La un tranzit baritat al intestinului subțire se constată pe ileonul terminal o pungă diverticulară alungită. Scintigrama cu technețiu pune în evidență punga dacă este tapetată cu un epiteliu secretor care este hipercaptant.

Scanned with OKEN Scanner

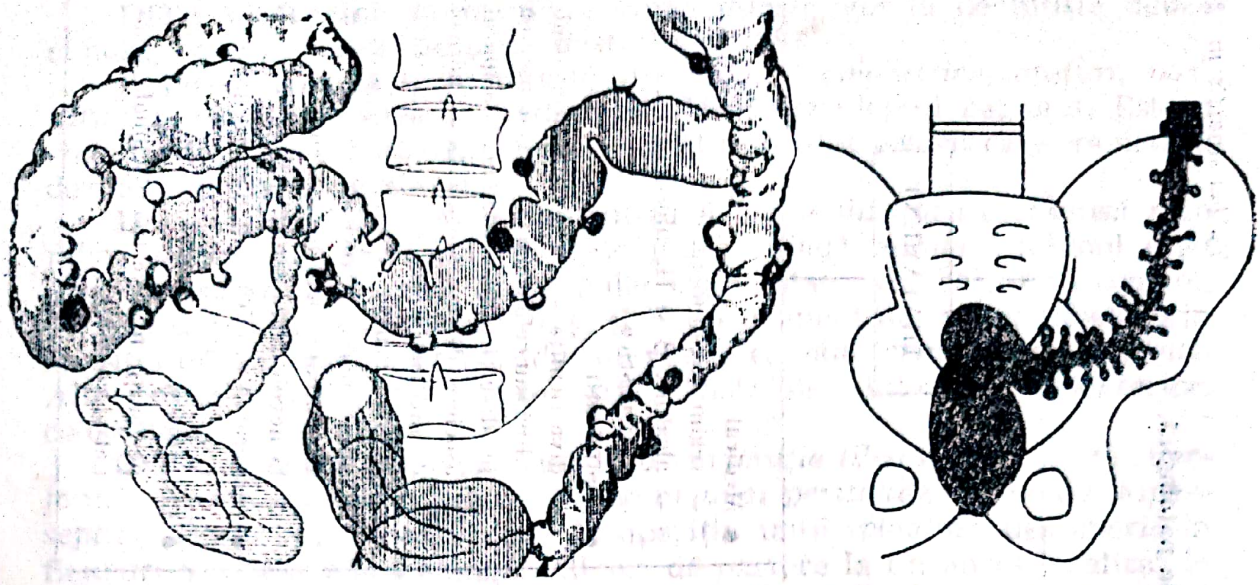

Fig .19. A — Diverticuloză colonică ; B — Diverticuli sigmoidieni. (Schematic după M. Conte).

Diagnosticul diferențial. Colonul iritabil, ileita terminală, apendicita acută și cancerul de cec sunt de luat în discuție.

Tratamentul este chirurgical în caz de complicație acută.

D. COLONULUI, (DC) sunt D multipli produși prin pulsiune și localizați pe colonul descendent și pe sigmă sau pe întreg cadrul colic.

Tablou clinic. DC rămân mult timp latenți și bine tolerați. În localizarea pe colonul stâng se pot manifesta prin *tulburări de tranzit* traduse prin *debacluri diareice* urmate de *constipație*. În *localizarea difuză* pe întreg colonul pot da simptome de *maldigestie și malabsorbție*. La palpare se constată sensibilitate pe traiectul colonului, mai ales în flancul stâng și fosa iliacă stângă.

Diagnostic pozitiv. Clisma baritată este edificatoare și relevă o serie de *formațiuni opace, sferice, piriforme, anexate* de marginile colonului care reține bariu și după evacuarea scaunului. *Ca semne indirecte* notăm *spiculația* fină a colonului sau *segmentarea* lui sub forma unui „*teanc de farfurii*". **Colonoscopia** este superioară clismei baritate, întrucât arată *orificiul* de comunicare, prezența *inflamației numărul* și *localizarea D* (fig. 19 A și B).

Diagnosticul diferențial are în vedere polipoza colică, cancerul rectosigmoidian și bolile care duc la sindromul de malabsorbție.

Tratamentul medical are în vedere combaterea durerii cu antispastice și protecția mucoasei cu soluții coloidale de aluminiu în alternanță cu cele de bismut. Se asigură astfel un scaun normal evitând constipația sau diareea.

Complicații

Complicațiile D. digestive sunt diverticulita, sângerarea, perforația, abcesul diverticular și fistulele piostercorale.

Diverticulita (DITA) este o inflamație acută al cărei tablou depinde de localizare.

Scanned with OKEN Scanner

Diverticuloza digestivă: aspecte de etiopatogenie, anatomie patologică, tablou clinic, tratament

DIVERTICULOZA DIGESTIVĂ

ETIOPATOGENIE ANATOMIE PATOLOGICĂ

- Dilatații în fund de sac situate pe tubul digestiv de la esofag la colon
- D. de pulsiune: herniera mucoasei și submucoasei printre fibrele musculare dehiscente
  - deficiențe de natură congenitală în structura țesutului conjunctiv lax și elastic ce leagă fibrele musculare care permit prin pulsiune internă sau tracțiune externă herniera mucoasei
- D. de tracțiune produși prin bride care aderă de peretele extern al esofagului și produc tracțiune

TABLOU CLINIC

- Asimptomatici — bine tolerați
- Simptomatici — când semnele diferă cu localizarea și complicațiile
  - D. esofagieni: disfagie, durere, regurgitare
  - D. duodenali: dispepsie gastroduodenală ± icter mecanic
  - D. jejunali: diaree, maldigestie
  - D. Meckel — diaree, apendicită acută
  - D. colonici — alternanță de diaree cu constipație
- Complicații
  - diverticulita — febră ± abdomen acut
  - hemoragia: anemie, melenă
  - perforația: abdomen acut sau la esofag, mediastinită

TRATAMENT

- Medical
  - regim igieno-dietetic
  - alcaline, β și H_2 blocante
  - antispastice
- Complicații
  - diverticulita — cu antibiotice, penicilină sau cefalosporine ± gentamicină
  - în diverticulita esofagiană neapărat asociere de antibiotice fiind pericol de mediastinită
- Sângerarea acută
  - sânge, masă eritrocitară
  - se combate șocul hipovolemic
  - la nevoie tratament chirurgical
- Sângerarea cronică
  - fier, vit. C, vit. B_6
- Chirurgical
  - perforație în diverticuli jejunali, Meckel și colonic

Scanned with OKEN Scanner

DITA esofagiană se manifestă prin durere vie la deglutiție, febră și poate duce la perforație și mediastinită acută.

DITA duodenală se manifestă prin *dureri epigastrice, grețuri, vărsături* și *semne de iritație peritoneală*. Mimează ulcerul perforat. Este o complicație foarte rară din cauza acidității sucului gastric care împiedică dezvoltarea florei microbiene.

DITA colonului îmbracă tabloul unei *sigmoidite acute* tradusă prin *febră, durere* și *contractură în fosa iliacă stângă* mimând tabloul unei apendicite stângi. Abcesul diverticular sigmoidian evoluează fără zgomot, cu vagi dureri în fosa iliacă stângă și la un moment dat se manifestă prin apariția unei *fistule piostercorale colovezicale, colouterine* și *colovaginale*. Alte posibilități de fistulizare sunt fistulele interne *coloenterice, colocolice*.

DITA colonică poate să ducă la o *perforație liberă* sau *blocată*. *Perforația liberă* realizează tabloul clinic *al unei peritonite stercorale hiperseptice*. *Perforația blocată* duce la apariția unui *plastron* descoperit în flancuri sau fosa iliacă stângă. Alteori dă naștere la un abces localizat în pelvis și accesibil tușeului rectal și vaginal. *Ecografia* depistează o formațiune tumorală hipoecoică cu pereți îngroșați.

Tratament

Tratamentul DITA esofagiană *reclamă repaus digestiv* în primele 48—72 ore și administrarea a *două antibiotice* tip *penicilină* sau *cefalosporină* asociate cu *Gentamicină*, în doze mari, având în vedere pericolul mediastinitei.

În DITA colonului cu *perforație* se intervine chirurgical și se dau antibiotice pentru a rezolva peritonita stercorală septică. Fistulele se rezolvă chirurgical.

Sângerarea este ocultă și acută manifestă. Sângerează D. esofagieni, D. jejunali, D. colonului. *Sângerarea ocultă* este cauza unei anemii feriprive refractare. Prin testul Hemocult se pune în evidență prezența sângelui în scaun. *Sângerarea acută* se manifestă prin melenă în cazul D. esofagieni, D. jejunali. În D. colonului se manifestă prin *rectoragii mari*.

Dacă sângerarea este mare în tabloul clinic apar semnele *anemiei acute* și ale șocului hipovolemic. Se tratează cu *repaus digestiv, transfuzii de sânge, hidratare corectă* și *reluarea treptată a alimentației*.

Rezultatele tratamentului chirurgical sunt benefice în cazul D. unici care pot fi ușor abordabili (D. Zenker, D. Meckel). Tratamentul medical poate să corecteze *anemia feriprivă* și *diverticulita*.

POLIPOZA GASTRO-INTESTINALĂ

Definiție

Polipoza gastrointestinală (PGI) este o suferință digestivă caracterizată prin prezența de tumorete unice sau multiple *situate pe sigmă, și rect și mai rar pe stomac, intestin subțire și restul cadrului colic*. Majoritatea polipilor au un *potențial malign*, de a degenera în *carcinoame polipoide*.

Scanned with OKEN Scanner

Incidență

PGI se dezvoltă treptat și devine simptomatică după 30—40 ani când polipii cresc în volum, depășind în diametru 2 cm. După datele statistice frecvența lor variază între 25—50% și este egală pe sexe. În 80% din cazuri localizarea este rectosigmoidiană și în 20% are localizare gastro-jejunocolică. Se cunosc astfel forme localizate la rect, sigmă, stomac și forme generalizate pe întreg cadrul colic sau pe tot tubul digestiv.

Anatomie patologică

În funcție de structura histologică experții O.M.S. descriu 4 tipuri de polipi. Cei mai frecvenți sunt P. adenomatoși cu variantele *tubulare, tubulo-viloase* și *viloase*. Sunt pediculați și sesili, unici și multipli.

P. epiteliali sau **adenomatoși** (adenotubulari) sunt tumori ovalare sau polilobate, cel mai adesea pediculate și mai rar sesile. Sunt formați dintr-un ax conjunctivo-vascular în jurul căruia sunt dispuse celule epiteliale sau glandulare. Este cea mai frecventă formă histologică de polipoză rectocolică. Au potențial malign.

P. tubulo-vilo și **viloși** sunt tumorile sesile cu bază largă de implantare, de consistență moale și cu aspectul unui grup compact de vilozități. Sunt alcătuiți dintr-un ax conjunctivo-vascular, acoperit de un strat de celule cilindrice care secretă mucus. Se întâlnesc în P. rectocolică, cu sindromul Gardner și Turcot. Au un potențial ridicat de malignitate.

— **P. hemartomatoși sau juvenili,** formați prin proliferarea anarhică a tuturor elementelor care intră în structura unei vilozități intestinale. Se întâlnesc în polipoza familială juvenilă, în sindromul Peutz-Jeghers și au potențial malign.

— **P. inflamatori** (pseudoinflamatori) întâlniți în RCH și sindromul Cronkite-Canada. În RCH apar ca mici tumorete sesile formate din celule epiteliale în care se pot găsi insule displazice care sugerează degenerarea malignă. În sindromul Cronkhite-Canada polipul este format prin hiperplazia celulelor epiteliale de la nivelul mucoasei gastrice sau colonice

Patogenie

În apariția PGI sunt implicați factori genetici. Astfel polipoza juvenilă familială, P. Gardner, P. Peutz Jeghers se transmit autosomal dominant iar P. Turcot autosomal recesiv. În RCH și polipoza Cronkhite-Canada, inflamația cronică constituie un factor iritativ care determină o hiperplazie pseudopolipoasă.

Tablou clinc

În raport cu numărul și localizarea se descriu forme *asimptomatice* și forme *simptomatice.*

Formele asimptomatice, cu polipi solitari sau reduși ca număr, pot fi descoperite întâmplător cu ocazia unui *examen baritat, endoscopic* sau *pe masa de operație.* De asemenea trebuie știut că până la vârsta de 30—

Scanned with OKEN Scanner

Polipoza digestivă: aspecte de etiopatogenie, anatomie patologică, diagnostic

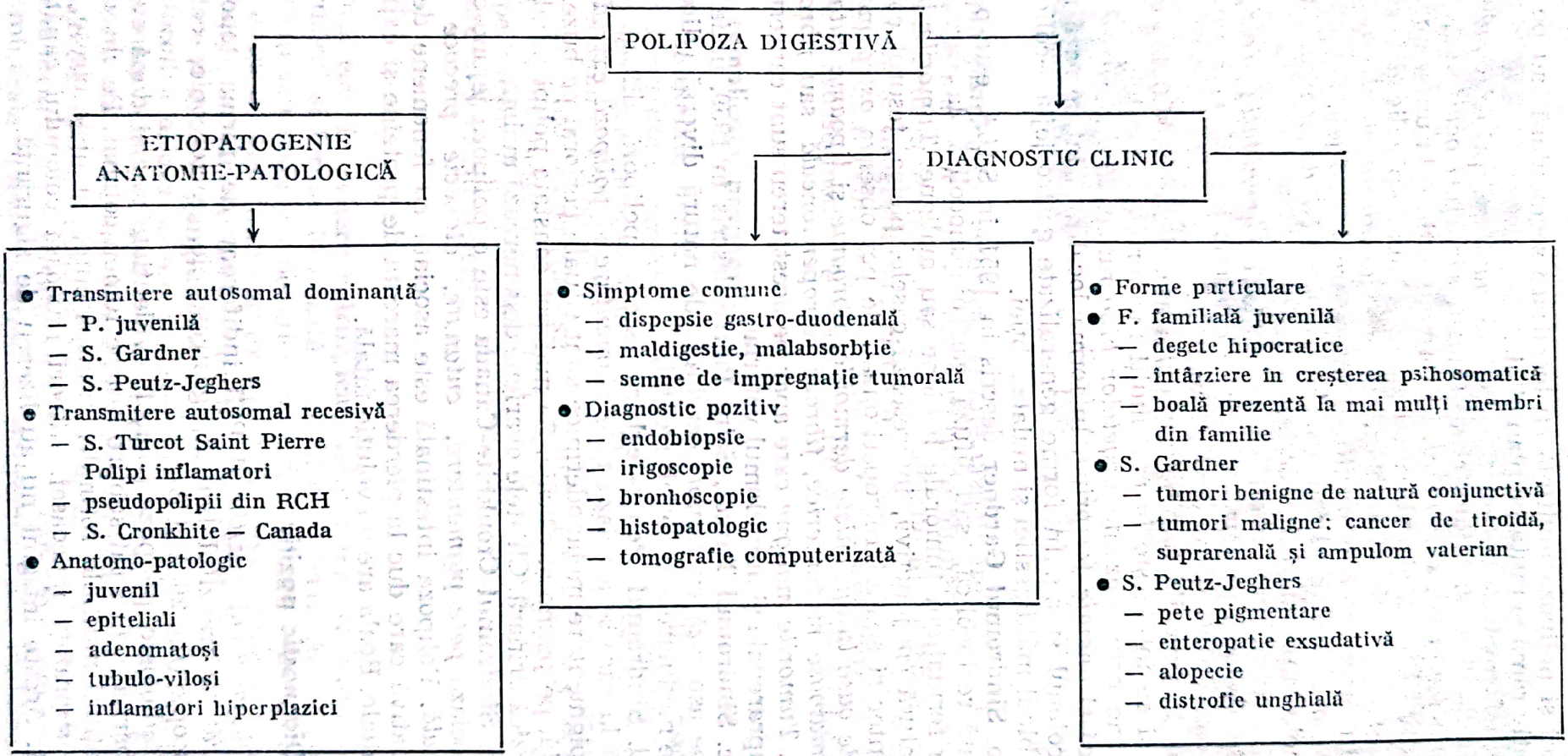

Scanned with OKEN Scanner

40 ani și polipoza multiplă cu localizare segmentară sau pe întreg tubul digestiv rămâne mută pe plan clinic.

În **formele simptomatice** PGI se manifestă prin *fenomene dispeptice gastro-duodenale, tulburări de tranzit, sângerări oculte* sau *manifeste*, și *anemie feriprivă, secundară*. În formele extinse la un segment al tubului digestiv — rect, sigmă, colon stâng — apar episodic *debacluri diareice*, însoțite de astenie și adinamie datorită *deshidratării și hipokaliemiei*.

În **formele generalizate** cu interesare gastro-jejuno-colică apar semne de *maldigestie și malabsorbție*. Dacă PGI *degenerează malign*, apar semnele impregnării tumorale.

La **simptomele digestive** se asociază *pigmentația pielii, tumori cutanate, osoase sau nervoase* care au permis identificarea unor forme sau sindroame particulare, descrise mai jos.

a. **P. juvenilă familială,** numită așa, deoarece simptomele apar precoce și se întâlnește la mai mulți membrii din familie. Se remarcă din copilărie prin prezența *degetelor hipocratice, întârziere în creșterea somatică* și *anemie feriprivă*. În forma localizată interesează rectul, sigma sau colonul stâng. În forme generalizate gastro-jejuno-colice, evoluează cu tabloul maldigestiei și malabsorbției.

b. **Sindromul Gardner** descris în 1951 în S.U.A. este o polipoză localizată rectocolică, sau difuză gastrojejunocolică la care asociază diverse formațiuni tumorale benigne sau maligne. *Tumorile benigne* sunt de natură conjunctivă, interesează oasele, pielea, țesutul conjunctiv din mezenter și spațiul retroperitoneal. Se pot observa *osteoame de maxilar* sau *de oase lungi, chiste dermoide, fibroame* și *lipoame cutanate, tumori fibromatoase mezenterice, fibroză retroperitoneală* sau *fibromatoză gastrică*. *Tumorile maligne* care apar pe acest teren sunt cancerul de tiroidă, de suprarenală și ampulomul vaterian.

c. **Sindromul Turcot, Saint Pierre** descris în 1959, unde polipoza colică se asociază cu *tumori cerebrale* de natură diversă (glioame și blastoame medulare sau de lob frontal).

d. **Sindromul Peutz-Jeghers** este o polipoză difuză gastrojejunocolică la care se asociază *pete pigmentare* și *polipoză extradigestivă*. Petele pigmentare melanodermice sunt situate perioral pe buze, pe mucoasa bucală, pe palme și călcâie. Se mai pot constata polipi nazali, bronșici și de vezică urinară. Chistele ovariene degenerează malign.

e. **Sindromul Cronkhite-Canada** este o polipoză jejuno-colică la care se asociază *pete pigmentare, cutanate, alopecie precoce* și *distrofie unghială*. Polipoza intestinală este asociată cu fenomene de enteropatie exsudativă care duc la pierderea marcată de proteine și explică edemele carențiale. Boala are o evoluție fatală.

Diagnostic pozitiv

Diagnosticul pozitiv al PGI indiferent de forma topografică este asigurat de tranzitul baritat, gastroscopie, rectoscopie, colonoscopie și irigoscopie (fig. 20 A și B).

Radiologic, polipoza poate fi evidențiată numai după evacuarea clismei baritate, în strat subțire sau pe lumen colabat. Pe clișeu se constată formațiuni multiple rotunde, transparente, ca niște cireșe, dispuse pe toată suprafața mucoasei. Alteori mucoasa colonului capătă un aspect pavat. Aceste imagini nu au lizereu de siguranță.

Scanned with OKEN Scanner

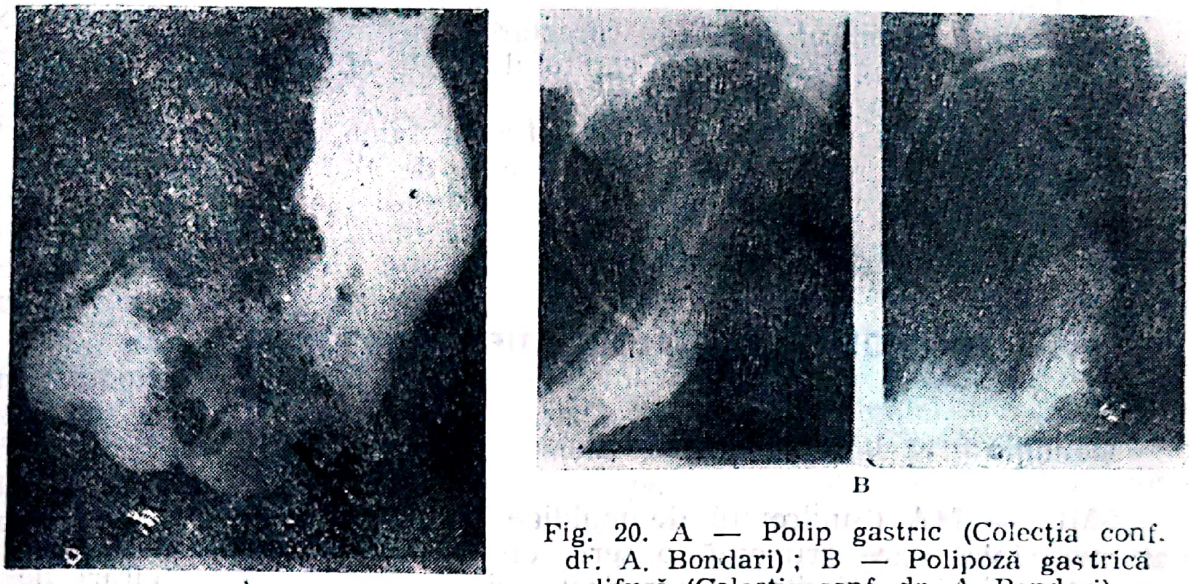

A B

Fig. 20. A — Polip gastric (Colecția conf. dr. A. Bondari); B — Polipoză gastrică difuză (Colecția conf. dr. A. Bondari).

Endoscopia gastrică sau **colonică** permite vizualizarea directă și totodată preluare de material bioptic care surprinde momentul malignizării. **Radiografia** evidențiază tumorile osoase benigne în sindromul Gardner. **Bronhoscopia** și **urografia** sau **cistoscopia** decelează polipi bronhici și vezicali în sindromul Peutz-Jeghers. **Tomografia computerizată** descoperă tumorile nervoase medulare și de lob frontal în cazul sindromului Turcot.

Evoluție, complicații, prognostic

Sunt boli redutabile având în vedere potențialul malign. **Formele difuze** duc *la denutriție* și carențe de vitamine, proteine, minerale. Pot *sângera ocult* sau *acut* manifestându-se astfel, fie prin *anemie*, fie prin *melenă* sau *rectoragii*. **Malignizarea** este *complicația* cea mai gravă și trebuie suspectată cînd hemoragia este constantă și importantă. Ocluzia prin invaginare se întâlnește în P. juvenilă sau în orice formă de polipoză cu localizare pe intestinul subțire. **Prognosticul** este rezervat în toate formele particulare cu substrat genetic.

Tratament

Tratamentul este în genere **chirurgical**, soluția tehnică fiind determinată de numărul și forma localizată sau difuză a PGI. Astfel *polipii solitari*, pediculați sau sesili pot beneficia de *rezecția endoscopică*. Polipii mari cu bază largă de implantare se extirpă prin laparatomie și rezecții segmentare. Polipii solitari cu degenerare malignă beneficiază tot de rezecții segmentare și evidare ganglionară.

În P. **rectocolică difuză** se impune colectomie totală cu anastomoză ileorectală și conservarea rectului, dacă polipii sunt benigni. Dacă există un polip degenerat malign se face rectocolectomie cu ileostomie definitivă.

În **polipoza difuză** cu fenomene de maldigestie și malabsorbție se aplică *tratament medical* care trebuie să corecteze carențele proteice, vitaminice și minerale (vezi capitolul: sindromul de maldigestie-malabsorbție).

Scanned with OKEN Scanner

Tratamentul medical constă în corectarea anemiei, a carențelor proteice, vitaminice și minerale. (vezi capitolul SMD—MA). Bolnavii trebuie dispensarizați și controlați endobioptic.

Rezultatele tratamentului chirurgical sunt bune, dar rezervate deoarece un polip extirpat poate recidiva iar pe de altă parte există posibilitatea de apariție a altor polipi care se pot maligniza.

SINDROMUL DE MALDIGESTIE-MALABSORBȚIE

Definiție

SMD — MA (Sindromul de maldigestie — malabsorbție), este o noțiune clinică care grupează o serie de boli cu etiologie și aspecte anatomopatologice diferite, caracterizat fiziopatologic prin tulburări de digestie și absorbție.

Maldigestia este generată de insuficiența secrețiilor gastrice, biliare și mai ales pancreatice și intestinale fapt care determină la digestia deficitară a alimentelor.

Malabsorbția este cauzată de *leziuni ale epiteliului intestinal* care împiedică absorbția proteinelor (P), glucidelor (G), lipidelor (L), apei, electroliților și vitaminelor.

Etiologia SMD-MA

În România, Europa de Vest și America de Nord, este cauzat, în ordinea incidenței maximale, de boli întâlnite fie mai des, fie mai rar.

Din prima categorie amintim ER, RCH difuze, pancreatita cronică, diverticuloza și polipoza difuză, sclerodermia, sprue nostras și ciroza biliară. Dintre bolile mai rar întâlnite amintim : *gastroenterita eozinofilică, mastocitoza sistemică, limfangiectazia intestinală* și *intoleranța* la hidrați de carbon, rezecțiile întinse de ileon, sindrom Zollinger-Ellison. În Asia, Extremul Orient, în America de Sud se întâlnesc frecvent *sprue tropical, maladia Wipple, carența de lactază* și *dizaharidaze* și *limfoamele maligne* cu localizare intestinală.

Aspecte anatomopatologice

Vom trata numai aspectele întâlnite în *sprue nostras, sprue tropical*, boala Wipple, gastroenterita eozinofilică, mastocitoza sistemică și limfangiectazia intestinală. La celelalte boli menționate la etiologie, aspectele anatomopatologice sunt tratate la capitolele respective.

Leziunile comune în aceste suferințe sunt atrofia epiteliului de absorbție, leziunile distrofice ale glandelor intestinale și infiltrația mucoasei și submucoasei cu limfocite, plasmocite și polinucleare. Aceste leziuni explică lipsa de peptidaze, dizaharidaze și lipaze care împiedică digestia și absorbția P, G și L.

SPRUE NOSTRAS. În *sprue nostras* (enteropatia glutemică) *microvilii* sunt *rari* sau *absenți*. Enterocitele și lamina propria sunt *infiltrate*

Scanned with OKEN Scanner

cu *limfocite, plasmocite* și rare *polinucleare.* La nivelul criptelor se constată o *hiperplazie* care se extinde către suprafața mucoasei. De notat că aceste leziuni nu sunt specifice și sunt întâlnite și în SZE (Sindromul Zollinger-Ellison), sprue tropical, gastroenterita eozinofilică.

La *nivelul mucoasei lezate se pierde,* în loc să se absoarbă, o mare cantitate de *apă* și *săruri minerale.* Scade secreția hormonilor duodenali (colecistokinină pancreozimină, secretină) care controlează atât secreția și evacuarea de bilă, cât și secreția glandelor Lieberkuhn, prin diminuarea secreției de enterocrinină.

Se pare că în etiopatogenia acestor boli *factorul genetic* joacă un rol important, deoarece la acești bolnavi antigenele HLA B_8 și DR_3 sunt de 4—5 ori mai frecvente decât la restul populației. Se crede că față de gluten, *limfocitele din plăcile Payer* răspund printr-o reacție *limfocitotoxică dependentă de anticorpi.* Limfokinele și limfotoxinele eliberate de LTc, NK, joacă rol în geneza leziunilor mucoasei.

SPRUE TROPICAL. Histologic, caracteristică este *infiltrația cu macrofage* ai căror lizozomi conțin *glicoproteine PAS pozitive. Chiliferele vilozităților* sunt *obstruate* și împiedică absorbția grăsimilor. În plus există așa cum s-a arătat mai sus o *infiltrație a mucoasei* și *laminei densa cu limfocite și plasmocite,* fapt devenit prin metode imunohistochimice. Ipoteza autoimună în geneza leziunilor este susținută de prezența antigenelor HLA B_{27}.

GASTROENTERITA EOZINOFILICĂ. Submucoasa și pătura musculară prezintă un *bogat infiltrat cu eozinofile. Edemul* și *hipertrofia păturii musculare* explică *crizele subocluzive* pentru care se face laparatomie de urgență care confirmă diagnosticul. În unele cazuri există o infiltrație cu *eozinofile a pleurei și seroasei peritoneale,* fapt ce ne explică *apariția ascitei și transsudatului pleural* bogate în *eozinofile.* În privința patogeniei se pare că boala rezidă într-o reacție de hipersensibilitate față de anumite alimente alergizante. *Diagnosticul* diferențial al bolii se face cu pleurezia eozinofiliei diagnosticată citologic din lichidul pleural — se mai întâlnește în sindromul Löffler, hidatidoza hepatică (cu exsudat de simpatie) boala Hodgkin, PAN, infarctul pulmonar și LED.

MASTOCITOZA SISTEMICĂ se caracterizează histologic printr-o *infiltrație a mucoasei și submucoasei cu mastocite* și *eozinofile,* o *hiperplazie a criptelor* și *atrofia* sau *lipsa microvililor. Infiltrația* cu *mastocite și eozinofile* are loc în *ficat, în splină* și ne explică *hepatosplenomegalia.*

Simptomele gastrointestinale, cutanate și *cardiovasculare* sunt atribuite eliberării de către mastocite, a unor cantități mari de *histamină și prostaglandine.* **Manifestările cutanate** sunt reprezentate de *urticarie pigmentară.* Pe piele se află erupții plate sau nodulare, de culoare brună roșietică care sunt pruriginoase. **Simptomele cardiovasculare** provocate de o vasodilatație sistemică se traduc prin cefalee, ameteli, tahicardie, hipotensiune și sincopă. Aceste atacuri de vasodilatație sistemică pot fi uneori fatale. **Manifestările digestive** (vezi tabloul clinic SMD-MA).

LIMFANGIECTAZIA INTESTINALĂ este *congenitală* și *câștigată.* În cea **congenitală** chiliferele intestinale sunt dilatate, obstruate. Cele de la suprafața mucoasei se pot rupe și explică pierderea de limfă, de proteine și lipide pe cale intestinală, Poate coexista cu malformația vaselor limfatice care drenează membrele, seroasa peritoneală și pleurală.

Scanned with OKEN Scanner

Așa se explică *edemul limfatic, chilotoraxul* și *ascita chiloasă*. **Limfangiectazia secundară,** câștigată, se întâlnește în boala Wipple și în fibroza retroperitoneală.

Consecințe fiziopatologice

Scăderea secreției pancreatice, intestinale și biliare ne explică digestia insuficientă a P, L, G și *fenomenele carențiale* care decurg din lipsa acestor substanțe nutritive.

În *lipsa tripsinei, a peptidazelor,* P nu pot fi transformate în *aminoacizi absorbabili. Lipsa bilei,* care emulsionează în micelii grăsimile, împiedică absorbția L și totodată a *vitaminelor liposolubile A, D, E, F, K.* Carența de *lactaze și dizaharidaze* explică *toleranța scăzută la lapte și dulciuri a acestor bolnavi.*

Din cauza *atrofiei enterocitelor* numite și celule cu platou, „în perie" este împiedicată *absorbția aminoacizilor, a glucozei, fructozei, galactozei, a mono- și trigliceridelor, a* Ca^{2+}, Fe^{2+} *și vitaminelor hidrosolubile* (C, complex B).

De asemenea, în *lipsa acidului clorhidric* este *favorizată populatea* stomacului și jejunului cu *floră orofaringiană.* La nivelul *ileonului terminal* și jejunului distal scade *secreția de IgA de mucoasă* care facilitează popularea intestinului cu floră colonică. Această floră determină *leziuni inflamatorii* de enterocolită care agravează MD și MA.

Tablou clinic

Pe plan clinic SMD — MA se distinge prin manifestări digestive și carențiale cu răsunet asupra stării generale a bolnavului.

A. **Manifestările digestive.** Simptomul cheie caracteristic este **diareea osmotică și/sau secretorie.** Este o diaree cronică cu 5—6—10 scaune pe zi. Scaunele sunt moi, păstoase de fermentație sau de putrefacție, în care se recunosc chiar alimente nedigerate. De cele mai multe ori diareea nu este însoțită de crampe, din care motiv a fost numită *diaree mută. Colicile intestinale* sunt mai rar întâlnite și se datoresc *inflamației* produsă de flora bacteriană care colonizează tubul digestiv.

Diareea este însoțită de *tulburări dispeptice necaracteristice :* balonare, flatulență, glosită la care se asociază stomatită și ragade la comisura buzelor.

B. **Manifestările carențiale** se justifică prin pierderea de proteine, vitamine, săruri minerale, grăsimi, hidrați de carbon și apă. Aceste *carențe* au *repercusiuni* asupra diferitelor organe și sisteme : *muscular, cutanat și osos, sistem endocrin, nervos și hematopoietic.*

a. *Carența de* Ca^{2+}, *vitamina* D_2, Mg^{2+}, *zinc și proteine* explică manifestările *cutanate, musculare și osoase. Pielea* este aspră, uscată, cu leziuni de keratoză, descuamare fină sau diverse eczeme din cauza lipsei de vitamina A, PP, D_2, zinc și acizi grași esențiali.

Tetania latentă sau manifestă se explică prin lipsa de Ca^{2+} Mg^{2+} și vitamina D_2. Cu timpul, *musculatura* devine flască hipotonă iar forța musculară scade.

Scanned with OKEN Scanner

Osteoporoza și fracturile spontane se datoresc lipsei de Ca^{2+} și proteine care formează matricea osoasă.

b. *Carența de fier,* vitamina B_{12}, B_6 și folați justifică *anemia hipocromă sau macrocitară* iar lipsa vitaminei K și C, explică purpura și sângerările la nivelul mucoasei nazale și gingivale.

c. *Carența de vitamina A* duce la apariția *xeroftalmiei* iar a vitaminelor B_1, B_{12} și B_6 determină *neuropatia senzitivo-motorie.*

d. *Pierderea de P* duce la *hipoproteinemie, edeme carențiale, scăderea puterii de apărare* și *apariția infecțiilor intercurente virale și bacteriene.* Pentru sinteza de globuline, cu funcție de anticorpi, este absolută nevoie de P de înaltă valoare biologică din lapte, brânză, carne și ouă.

e. *Manifestările endocrine* de tip *insuficiență hipofizară* (cu amenoree sau scăderea potenței la bărbat) și *insuficiența suprarenală* au drept cauze carențiale în P, vitamine și acizi grași esențiali, respectiv colesterol. La *hiperparatiroidia secundară* se ajunge prin lipsa de Ca^{2+} și vitamina D_2.

C. **Manifestările de ordin general** reprezintă răsunetul multiplelor carențe asupra organismului ca întreg. Bolnavii sunt apatici, astenici, slăbiți, denutriți, cu deficit ponderal marcat (de gradul I, II sau III). Au *musculatura* „topită", *abdomenul* excavat, *pomeții, coastele, crestele iliace* și *genunchii* ies în relief când ajung la caşexie.

Diagnostic paraclinic

Avem la dispoziție examenul coprologic, coprocultura, testele de absorbție, de excreție, biopsie și examenul baritat.

Examenul coprologic. După un regim controlat care să conțină carne, grăsimi, cartofi, paste făinoase și vegetale crude se recoltează scaunul și se examinează la microscop. În caz de MD — MA găsim fibre musculare nedigerate, grăsimi neutre, acizi grași, săpunuri, celuloză și amidon.

Pentru digestia grăsimilor autorii anglosaxoni fac *două* **teste. În primul** test, într-o eprubetă care conține materii fecale, *se adaugă 2 picături de alcool etilic 95°, două picături de apă și 2 picături de colorant Sudan III.* La microscop se constată multe globule mari, oranj, de grăsime, care sunt trigliceride, testul pledând pentru o *insuficiență pancreatică,* știind că 90% din grăsimi sunt digerate de *lipaza pancreatică.* **În al doilea** test se adaugă mai *multe picături de acid acetic 36°, de Sudan III* și se examinează la microscop. Dacă se găsesc multe globule mici oranj, care sunt globule de acizi grași liberi, testul pledează pentru leziuni la nivelul jejunului. În acest caz este vorba de o *insuficiență în secreția de lipază intestinală* care digeră numai 10% din grăsimi. Totodată testul justifică și un deficit de absorbție al grăsimilor digerate de lipsa lipazei pancreatice.

Coprocultura. În mod normal la nivelul jejunului există mai puțin de 10^3 microbi/ml în chimul jejunal. În caz de populare cu floră colonică se constată între 10^5—10^7 bacterii/ml. Flora microbiană este predominant anaerobă *(Bacteroides, Coli, Clostrydium* și *Klebsiella).* Lichidul jejunal se obține cu ajutorul sondei anexate la endoscop.

Scanned with OKEN Scanner

Sindrom de malabsorbţie-maldigestie: aspecte de etiopatogenie, fiziopatologie, tablou clinic

SINDROM MALABSORBŢIE-MALDIGESTIE

ETIOPATOGENIE

- Cuprinde mai multe boli cu aspecte diferite etiopatogenice şi anatomopatologice tradus prin MD — MA
  MD: insuficienţa secreţiilor gastrice, biliare, pancreatice sau intestinale
  MA: leziuni ale epiteliului intestinal care împiedică absorbţia P, G, L, aE, Na, Cl, K, Ca, Ig, vitamine hidro- şi liposolubile
- Boli frecvente: ER, RCH, pancreatita cronică, diverticuloza şi polipoza difuză, sclerodermia, *sprue nostras* şi ciroza biliară
- Boli rare: gastroenterita eozinofilică, mastocitoza sistemică, limfangiectazia, intoleranţa la hidraţi de carbon, sindrom ZE, rezecţie de ileon
- Patogenia — tratată la capitolele respective

FIZIOPATOLOGIE

- Histologic — leziuni ale peretelui intestinal, a glandelor intestinale, a pancreasului exocrin, a canalelor biliare intrahepatice
- Consecinţe — aceste leziuni explică lipsa de enzime care împiedică digestia şi absorbţia P, L, G, vitaminelor, sărurilor şi apei
  — lipsa secreţiei biliare explică deficienţa în digestia şi absorbţia grăsimilor şi vitaminelor liposolubile
  — se explică carenţele proteice, vitaminice, de Ca, Fe, grăsimi, cu repercusiuni asupra sistemului muscular, osos, cutanat, endocrin, nervos şi hematopoietic

TABLOU CLINIC

- Manifestări cutanate: piele aspră, hiperkeratoză, eczeme
  — lipsă vit. A, PP, D_2, Fe, zinc
- Manifestări mulsculare
  — tetanie latentă sau manifestă din lipsa de Ca^{2+}
- Manifestări osoase — osteoporoză, fracturi spontane din lipsa de Ca
- Manifestări hematologice: anemie feriprivă prin carenţa de Fe sau macrocitară prin carenţa de vit. B_6, B_{12} şi folaţi
- Denutriţia, edemele carenţiale, scăderea rezistenţei la infecţie prin lipsa de proteine
- Neuropatie senzitivomotorie prin carenţe de vit. B_{12} B_6, B_{12}
- Manifestări endocrine — insuficienţa hipofizară prin carenţe de P, vitamine, insuf. suprarenală prin carenţa de vit. F, colesterol, hiperparatiroidism, prin lipsa de Ca şi vit. D_2

Scanned with OKEN Scanner

Testul de excreție urinară a D-xilozei face distincția între *insuficiența exocrină pancreatică* de o *leziune a jejun-ileonului*. Se administrează 25 g D-xiloză și după 5 ore se determină cantitatea eliminată prin urină. În mod normal se elimină 5 g D-xiloză. În caz de MD — MA de *cauză intestinală, excreția de D-xiloză este mică sau nulă*, deoarece xiloza este catabolizată de enzimele secretate de glandele intestinale care sunt atrofiate. În caz de *poluare cu floră colonică a intestinului subțire, eliminarea este de asemenea mică*, deoarece *enzimele bacteriene digeră D-xiloza*. În caz de *insuficiență pancreatică eliminarea xilozei este normală* și deci, *lipsește și poluarea bacteriană*.

Excreția urinară a Bentiromidei (B). Este o *peptidă sintetică* atașată la *acidul paraaminobenzoic* (PAB). Acest complex este scindat de *chemotripsina* pancreatică *în PAB și peptidă*. Se administrează 500 mg de B, din care în condiții normale PAB este absorbit în jejun, parțial conjugat în ficat și eliminat urinar ca *arylamină*. În caz de *insuficiență pancreatică*, după 6 ore de la ingestia B, se *elimină urinar mai puțin de 50%* din arylamină. Este un test de *mare sensibilitate* pentru *diagnosticul insuficienței pancreatice* și *nu al MD — MA* de *origine intestinală*. Este un test cu mare specificitate și sensibilitate pentru deficitul pancreatic.

Testul Schilling constă în absorbția și eliminarea urinară a 1 microgram de *cobalamină marcată radioactiv la atomul de* ^{57}Co. După 24 de ore, se determină eliminarea urinară, care în caz de malabsorbție este sub 8%. *Malabsorbția vitaminei B 12* marcată are 5 cauze :

a. *În anemia Biermer*, testul se corectează o dată cu administrarea de factor intrinsec și nu se corectează cu administrarea de extracte de pancreas sau antibiotice ;

b. *În pancreatita cronică* testul se corectează numai la administrarea de Pancreozimin sau Digestal timp de 3 zile ;

c. *În caz de poluare cu floră colonică*, testul se corectează după administrarea, timp de 3 zile a câte 250 mg metronidazol pe zi.

d. *În ER, limfomul malign cu localizare intestinală, boala Imerslund*, testul rămâne anormal la administrarea de factor intrinsec, enzime pancreatice sau antibiotice ;

e. *În regimul vegetarian, în hipo- sau anaciditate* testul este normal în toate condițiile (cobalamina liberă plus factor intrinsec, extract de pancreas și antibiotice) dacă hipo- și anaciditatea nu se datoresc gastritei din anemia Biermer.

Teste respiratorii. Se folosesc două teste, unul pentru detectarea carenței de lactază și altul cu xiloză marcată pentru precizarea colonizării jejun-ileonului cu floră colonică.

a. *Testul respirator la lactoză*. Bolnavul primește *per os* 70—80 gr. lactoză (1 g/kg corp) și apoi se dozează după 30—60 minute, în aerul expirat și în condiții bazale concentrația ionilor de H_2. Scăderea lor indică o maldigestie, prin lipsă de lactază.

b. *Testul respirator la xiloză marcată radioactiv la* ^{14}C. După administrarea unui gram de xiloză marcată, se determină la 30 și 60 minute, concentrația CO_2 radioactiv, în aerul respirator. În caz de *poluare cu floră anaerobă* a intestinului subțire, cantitatea de CO_2 crește, deoarece *xiloza este digerată de enzimele florei colonice de poluare*. CO_2 rezultat este absorbit la nivelul jejunului și din sânge fiind eliminat pe

Scanned with OKEN Scanner

cale respiratorie. Este un test mai sensibil și mai specific decât testul de respirație la lactoză, care are o sensibilitate și specificitate satisfăcătoare sau bună.

Testul la secretină sau cerulină. Se recoltează sucul pancreatic prin *cateterizarea endoscopică a papilei Vater* după *prealabila stimulare cu cerulină*. Bolnavul se intubează cu un tub fluoroscopic care ajunge în D II prin care aspiră lichidul de secreție după administrarea i.v. a cerulinei. În lichidul aspirat, după 30 minute de la administrarea cerulinei, se *dozează bicarbonații*. Valori sub 70 mEq/l *pledează pentru o insuficiență pancreatică*.

Pentru dozarea tripsinei, amilazei și lipazei se practică, în aceleași condiții, *testul la colecistokinină, testul la secretină și pancreozimină*.

Biopsia jejunală înaltă se obține cu ajutorul *endoscopului* sau cu ajutorul *capsulelor* Crosby sau Carey. Se apreciază *atrofia vilozităților, infiltrația mucoasei și submucoasei, tipul celular care infiltrează mucoasa și hiperplazia criptelor*.

Examenul radiologic. În cazul pancreatitelor cronice, radiografia pe gol poate arăta *calcifieri pancreatice* în zona vertebrelor L_1, L_2. În bolile cu *leziuni ale jejunoileonului*, tranzitul baritat, arată un tranzit accelerat, cu anse dilatate sau spastice și ștergerea franjurilor și înlocuirea lor cu pete de aspectul fulgilor de zăpadă. De notat că rezultatele examenului radiologic nu sunt concludente și trebuiesc efectuate teste respiratorii, urinare și biopsia și endoscopia.

Ca **teste biologice** importante pentru diagnostic sunt *dozarea* în ser a *mineralelor, fierului, Ca^{2+}, Mg^{2+}, a proteinemiei, a carotenilor, a vitaminelor hidrosolubile, a folaților* și *a indicelui de protrombină*.

Pe linie imunologică se cercetează antigenele HLA B_8 și DR_3.

Evaluarea SMD și **MA** se poate face după datele oferite de tabloul sinoptic nr. 24.

Diagnostic

Diagnosticul pozitiv al MD și MA se susține pe datele clinice și paraclinice arătate în tabloul sinoptic.

Diagnosticul diferențial are în vedere *neoplasmul gastric*, colic și *limfoamele maligne intestinale*. Nu uităm *bolile colonului*: colonul iritabil, diverticuloza și polipoza colonică, sclerodermia (colita colagenică), caracterizată bioptic prin depunere în submucoasă și lamina densa, de colagen, precum și *ER și RCH*.

Evoluție, complicații, prognostic

Evoluția este *progresivă* cu apariția fenomenelor carențiale menționate mai sus. **Prognosticul** este *rezervat* în boala Wipple, gastroenterita eozinofilică, mastocitoza sistemică, limfangiectazia congenitală, limfoamele maligne jejunoileale, colita colagenică și polipoza difuză. *Complicațiile* sunt dictate de *boala de bază* la care se adaugă *infecțiile intercurente*.

Scanned with OKEN Scanner

Maldigestia și malabsorbția : evaluare paraclinică

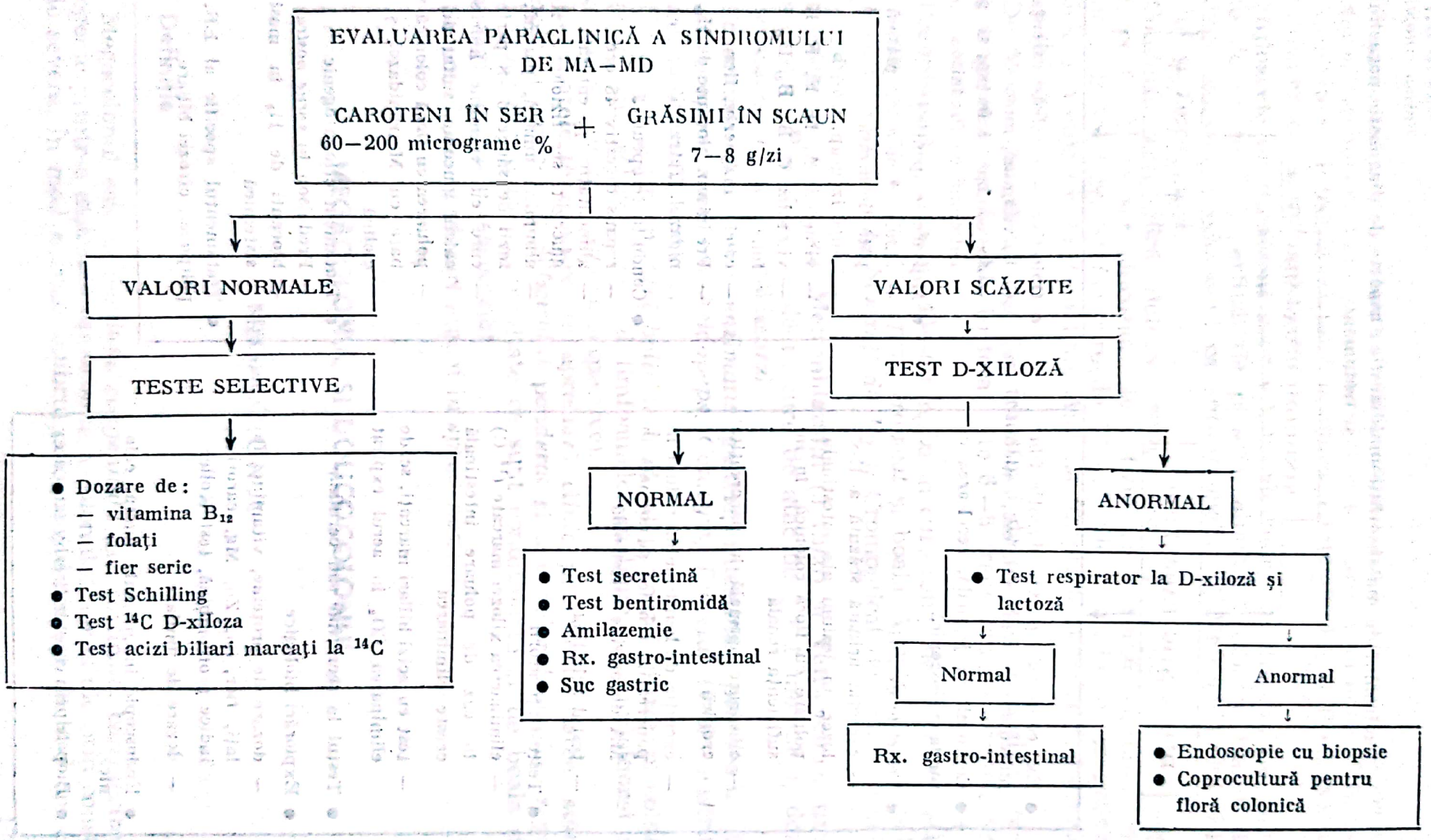

Sindromul de malabsorbție-maldigestie : aspecte de diagnostic paraclinic și tratament

SINDROMUL MA—MD

DIAGNOSTIC PARACLINIC

- Ex. coprologic pentru digestie fibre musculare, grăsimi, celuloză, amidon
- Coprocultură jejunală, recoltarea cu sonda endoscopică
- Teste de excreție
  - excreția urinară scăzută a D-xilozei, în leziuni ale intestinului, poluare cu floră colonică, în insuficiența renală
  - eliminare normală în pancreatita cronică
  - excreția de bentiromidă redusă în pancreatita cronică și normală în MA de origine intestinală
  - testul Schilling
- Teste respiratorii
  - eliminarrea xilozei marcate (^{14} C) în caz de poluare intestinală crește eliminarea
  - test cu acizi biliari marcați, scade eliminarea CO_2 în aerul expirat
- Testul la secretină sau cerulină
- Explorări biologice
  - dozare de proteine, vitamine, folați, fier, Ca, Zn, Mg, carotină, indice protrombină, test Koller
  - dozare de amilaze
- Endoscopie intenstinală înaltă, colonică
- Biopsie prin capsule Crosby sau Carey

TRATAMENT

- Obiective — combate carența de P, G, L, vitamine, minerale
  - se combat infecția și procesul autoimun cu Prednison
- Mijloace terapeutice
  - albumină umană, plasmă proaspătă liofilizată
  - sânge izogrup, izo-Rh
  - vitamina A, D, E, F, K
  - vitamina C, B_1, B_2, B_6, B_{12}, acid folic
  - calciu, magneziu, fier
  - Prednison, blocante de H_2, Metronidazol, Tetraciclină
- Conduita terapeutică
  - repaus digestiv 48 ore
  - alimentație parenterală cu ser glucozat, ser fiziologic, KCl
  - albumină umană, plasmă, transfuzii de sânge 6—8 perfuzii
  - cure cu vitamine hidrosolubile, calciu gluconic, sulfat de Mg
  - poluarea cu floră colonică se combate cu Metronidazol și Tetraciclină
- Tratament etiopatogenic
  - Prednison în *sprue nostras*
  - blocanți de H_2 în mastocitoza sistemică
- Tratamentul specific al ER, RCH, polipozei, cirozei biliare

Scanned with OKEN Scanner

Tratament

Tratamentul are ca **obiective** diagnosticul corect al bolii de bază, corectarea carenţelor alimentare, vitaminice, substituţia cu enzime digestive, combaterea infecţiei cu floră colonică a intestinului şi Prednisonul ca antiinflamator şi imunodepresor.

Mijloacele de tratament sunt vitaminele hidro- şi liposolubile, preparate de Ca şi Mg, perfuzii de plasmă, albumină umană, transfuzii de sânge izogrup, Prednisonul ca antiinflamator şi Metronidazolul, Biseptolul şi Tetraciclina.

Conduita terapeutică. Bolnavii sunt spitalizaţi la pat, 6—8 săptămâni, perfuzaţi cu ser glucozat, ser fiziologic, arginină-sorbitol, vitamine hidrosolubile. Se fac cure de 10—15 zile cu sulfat de magneziu şi calciu gluconic i.v. la 2—3 luni. Anemia feriprivă beneficiază de preparate de fier.

De 2—3 ori/săptămână se fac **transfuzii de plasmă, albumină umană şi sânge izogrup, izo-Rh,** în total câte 6—8 transfuzii de albumină şi sânge.

Prednisonul în doze de 40—60 mg/zi în cure lungi de 3—6 luni este bine venit în *sprue nostras, sprue tropical* şi boala Wipple. În mastocitoza sistemică apelăm la *blocanţi de* H_2 *şi* Cromoglicat de sodiu pe cale orală.

Folosim de asemenea **Metronidazolul** (3 tb/zi) şi **Tetraciclina,** timp de 3—6 luni. **Biseptolul** se dă în cure de atac de 3 × 1 tabletă/zi, doză care se scade treptat la 1 tabletă/zi.

Corectarea deficitului enzimatic gastric, intestinal, pancreatic se face cu preparate de tip *Acidopeps, Cotazym, Digestal* (vezi : gastrite cronice, pancreatite cronice).

Nu uităm şi *tratamentul bolii de bază,* al polipozei difuze, al colitei colagenice din sclerodermie, al limfoamelor maligne, al amiloidozei şi cirozei biliare (vezi capitolele respective).

Rezultatele terapeutice se apreciază *clinic* prin ameliorarea stării generale şi *corectarea deficitului ponderal* şi a *testelor biologice, reducerea scaunelor diareice,* rezultate ce sunt condiţionate şi de boala de bază (vezi capitolele respective).

Se pot obţine vindecări numai în *sprue nostras.*

MEGACOLONUL ŞI DOLICOCOLONUL

MEGACOLONUL

Definiţie

Megacolonul este o *afecţiune congenitală* sau *câştigată,* caracterizată patogenic printr-o distensie importantă a colonului, iar clinic prin constipaţie severă. În mod normal calibrul colonului descreşte de la 7 cm cât

Scanned with OKEN Scanner

are colonul ascendent până la 3 cm la nivelul sigmei. În megacolon diametrul depășește cu 2—4 cm limitele normale, mai ales pentru sigmă, segmentul descendent și transvers al colonului.

Etiopatogenie

Deosebim două forme : megacolonul congenital numit și maladia Hirschprung și megacolonul câștigat.

În **megacolonul congenital,** la nivelul unei zone limitate de la nivelul sigmei se constată o hipo- sau agenezie a ganglionilor motori și senzitivi din plexul Auerbach și Meissner. Acest segment, lipsit de ganglioni vegetativi, este incapabil să se destindă pentru a permite trecerea materiilor fecale. În consecință colonul normal din *amonte* se dilată foarte mult.

Boala se manifestă din copilărie prin *constipație severă.* Patogenic este vorba de o constipație *prin retenție de materii fecale* (vezi capitolul : Constipații). Boala are un caracter familial și se întâlnește mai ales la sexul masculin în perioada copilăriei și mai rar se manifestă la vârsta adultă.

La tușeul rectal spre deosebire de megacolonul câștigat ampula rectală este goală și sfincterul anal normal.

Clisma baritată pune în evidență o strâmtorare limitată la nivelul zonei rectosigmoidiene și o dilatație masivă în amonte.

Diagnosticul de certitudine se bazează pe biopsia chirurgicală făcută sub anestezie, care evidențiază absența ganglionilor vegetativi în segmentul strâmtorat. De menționat că în rare cazuri segmentul atins poate fi situat pe colonul descendent și rareori poate interesa colonul în totalitate.

Tratamentul medical este paleativ și reclamă regim bogat în fibre vegetale, laxative vegetale, (vezi tratament), lactuloză. La nevoie se fac clisme evacuatorii. Tratamentul radical este chirurgical și constă în rezecția segmentului atins și anastomoza colonului normal inervat cu porțiunea distală a rectului.

Megacolonul câștigat sau **secundar** apare într-o serie de boli parazitare, neuropsihice, boli de colagen sau hipotiroidie.

În boala Chagas, întâlnită în America de Sud, este vorba de o infestare cu parazitul *Trypanosoma cruzi* care distruge ganglionii din plexurile vegetative ale rectosigmoidului (vezi achalazia esofagiană).

În schizofrenie, în boala Parkinson, în neuropatia vegetativă din diabetul zaharat de tip I, apare megacolonul prin scăderea motilității colonului.

În **mixedem,** în afecțiuni infiltrative cum sunt **amiloidoza** și **sclerodermia** se poate diminua motilitatea colică, antrenându-se o distensie colică marcată.

Factorii de risc în asemenea situații sunt codeina, tranchilizantele și abuzul de laxative de tip Fenisan, Ciocolax

Diagnosticul clinic este dat de semnele bolii de bază și tușeul rectal care arată o ampulă rectală plină de materii fecale.

Scanned with OKEN Scanner

Tratamentul *bolii de bază* este pe primul plan. La acesta se adaugă un *regim bogat în fibre vegetale, laxative vegetale, uleiuri vegetale.* La nevoie apelăm la *lactuloză* și clisme evacuatorii.

Rezultatele tratamentului. În megacolonul congenital, intervenția chirurgicală este urmată de succes. În cel câștigat rezultatele sunt condiționate de boala de bază.

DOLICOCOLONUL

Este o *afecțiune congenitală* în care unele sau toate segmentele sunt mai lungi decât în mod obișnuit. În mod normal colonul are o lungime de 1,4 m, ascendentul având 15 cm, transversul 60 cm, descendentul 20 cm, iar sigma 35—45 cm.

Dolicocolonul poate fi *parțial* sau *total*. Mai frecvent se constată *alungirea sigmei* — denumită **dolico-sigma.** Clisma baritată stabilește *diagnosticul* și arată un segment alungit, linear sau în țeavă de pușcă, care urcă până la unghiul splenic al colonului. Alteori îmbracă un aspect circular, eliptic sau în omega.

Simptomul subiectiv supărător este *constipația prin retenție.* Din cauza constipației și hipotoniei vagale, pe lângă alungire, apare și dilatația sigmei sau a colonului în totalitate, când vorbim de **megadolicosigma** sau de **megadolicocolon.** În asemenea situații clisma baritată cu ser fiziologic arată segmente alungite, sinuoase, care se suprapun.

Colonoscopia arată cu precizie alungirea și distensia diferitelor segmente ale colonului.

Tratamentul constă în *regim alimentar bogat în fibre vegetale:* legume, zarzavaturi, cartofi sub formă de salată, pireuri. De asemenea fructele crude sau sub formă de compot, combat constipația. *Laxativele indicate* sunt coreina, uleiurile vegetale, sămânța de in. *Se evită* Fenisanul, Ciocolaxul, supozitoarele, care utilizate timp îndelungat, *accentuează constipația,* produc *hipokaliemie, hipocalcemie.*

TUMORA CARCINOIDĂ

Definiție

Este o tumoră cu punct de plecare din *celulele argentafine* și reprezintă aproape 1% din totalitatea cancerelor în general. Este mai frecvent la femei decât la bărbați.

Anatomie patologică și etiopatogenie

În 70% din cazuri tumora este localizată pe *ileonul terminal, în 20% din cazuri în stomac, apendice și rect și în 10% din cazuri se localizează în căile biliare, pancreas, bronhii, ovare și glanda tiroidă.*

Scanned with OKEN Scanner

Celulele acestor tumori conțin granule electronodense care *secretă serotonină, prostaglandine, calcitonină*. Aceste substanțe sunt responsabile de *crizele paroxistice vasomotorii*, de *manifestările cardiace*. *Metastazele hepatice* explică *hepatomegalia*.

Histopatologic este un **„apudom"** cu punct de plecare din *celulele argentafine* care fac parte din *sistemul APUD*. Tumora poate lua naștere și în alte organe derivate din tubul intestinal primitiv cum sunt bronhiile, stomacul, pancreasul, căile biliare și tiroida sau din alte organe cum este ovarul sau teratomul testicular, așa cum s-a arătat la aspectul anatomopatologic. *Macroscopic* este o *tumoră mică* de la 1 până la 3 cm, fapt ce explică *imposibilitatea diagnosticului prin endoscopie* sau *examen baritat*, diagnosticul fiind asigurat numai prin *dozarea în urină a 5 HIAA*.

Dă metastaze pe cale portă în ficat și explică hepatomegalia. Substanțele vasoactive secretate provoacă îngroșarea valvelor sigmoidiene pulmonare. *Endocardul inimii* drepte este *îngroșat, bogat infiltrat* cu *micropolizaharide, colagen* și *fibre de reticulină*.

Semne clinice

Simptomele caracteristice sunt *paroxismele vasomotorii* și *diareea explozivă* la care se asociază *telangiectaziile* și semne de *insuficiență tricuspidiană, stenoză pulmonară și hepatomegalia*.

Evoluție

Este lentă, mulți bolnavi supraviețuiesc 5—10 ani după recunoașterea bolii.

Tratament

Tratamentul de *elecție* este *chirurgical* prin îndepărtarea tumorii dovedită prin *arteriografie selectivă, tomografia computerizată, ecografie de tiroidă, ficat sau ovar*. *Tratamentul paleativ* se face cu *cistostatice* singure sau în asociație. Se apelează la *5-Fluorouracil, Ciclofosfamidă, Streptozotocină, Doxorubicină* și *Metotrexat* în diverse scheme terapeutice. *Crizele acute* de flash beneficiază de *blocante de* H_2 și *somatostatină*.

Scanned with OKEN Scanner

CLINICA BOLILOR HEPATICE

BOLNAVUL ICTERIC

Icterul ca *simptom dominant*, poate fi *expresia a numeroase boli*. În ordinea incidenței maximale acestea pot fi :

— *boli hepato-celulare infecțioase* și *imunoagresive :* hepatita virală, hepatita cronică, ciroza hepatică ;

— *boli ale căilor biliare intra- și extrahepatice :* angiocolita acută, ciroza biliară, litiaza coledociană ;

— un *neoplasm hepatic* sau *extrahepatic :* cancerul de cap de pancreas, cancerul de căi biliare principale, cancerul renal cu colestază hepatică ori o hemopatie malignă cu localizare primitivă hepatică ;

— *parazitare :* chist hidatic drenat în căile biliare, ascarizi inclavați în coledoc, amibiază hepatică ;

— o *anemie hemolitică corpusculară* sau *extracorpusculară ;*

— *icter congenital,* familial de tip Gilbert, Crigler-Najjar, Dubin Johnson, Rottor sau recidivant de sarcină ;

— *icter declanșat* de abuzul de medicamente care interferează conjugarea sau excreția bilirubinei cum sunt : contraceptive, anabolizante, Clorocid, Novobiocină, Tetraciclină ;

— *icterul din intoxicații* cu ciuperci, tetraclorură de carbon, alcool metilic, alcool etilic.

DEFINIREA ȘI CLASIFICAREA ICTERELOR

Definiție

Prin icter înțelegem *colorația în galben-verzui a sclerei, mucoaselor vizibile și a pielii.* Icterul apare când *bilirubina totală* (BT) din sânge depășește *nivelul critic de 1,5—2 mg%.* Valoarea normală a *bilirubinei libere neconjugate* (BI) este de **0,6—0,8 mg%** a celei *conjugate directe* (BD) este de **0,2—0,4 mg%.** În mod *normal BI* are o valoare *de 3—4 ori mai mare decât BD.*

În primul rând trebuie știut că BI și BD *au mare afinitate pentru țesuturile elastice și conjunctive.* De aceea, când bilirubina depășește *nivelul critic,* se colorează mai întâi sclera și pe urmă **pielea** și **mucoasa bucală și conjunctivală** care sunt vizibile. Aceste trăsături ne permit să diferențiem icterul de alte *colorații iatrogene, — în galben — ale tegumentelor și mucoaselor, unde culoarea galbenă a sclerei lipsește.* Este cazul icterului iatrogen produs de *atebrină* și *acidul picric.* Intră în discuție și *carotenodermia* localizată la față, dar și la palme și plante.

Scanned with OKEN Scanner

De aceea spunem că nu există **icter tegumentar fără icter scleral,** excepție făcând numai „proteza oculară".

În al doilea rând bilirubina are mare afinitate pentru *nucleii bazali* și ne explică *icterul nuclear grav* cu sau fără anasarcă fetoplacentară, al nou-născutului, din cauza hemolizei prin incompatibilitatea Rh-ului sau din alfa-talasemia homozigotă.

În al treilea rând bilirubina are mare afinitate pentru *sistemul excitoconductor al inimii,* când ne explică *bradicardia* din icterele cu durată lungă.

Culoarea provocată de icter, are diverse nuanțe, care depind atât de cantitatea de bilirubină din sânge cât și de procesul de fotooxidare al bilirubinei, produs de razele ultraviolete.

Icterul flavin, *galben deschis* ca lămâia, vizibil la scleră și față, cu BD de 3 mg%.

Icterul verdin, *galben-verzui,* generalizat la scleră, față, tegumentele trunchiului și membrelor. Prin fotooxidare, bilirubina este transformată în biliverdină care dă nuanțe verzui. BT este între 3—6 mg%.

Icterul rubin, *galben-roșcat* este generalizat, tenta rubinie apărând la părțile expuse la soare — față, membre. Bilirubina prin fotooxidare este transformată în izomer de culoare rubinie. BT variază între 6—8 mg%.

Icterul melas, verde-închis, este generalizat cu BT peste 9 mg%, când bilirubina prin razele ultraviolete este transformată în cantitate mare în biliverdină. Cazul icterului din neo de cap de pancreas.

Aprecierea subicterului scleral, a icterului verdin, mai ales la *blonzi* și *bruneți* se face *la lumina zilei.* La *bruneți* există depuneri de grăsimi — *liposcleră* — care la lumina artificială, datorită culorii gălbui, te pot înșela. La blonzi se apreciază mai greu icterul flavin.

METABOLISMUL BILIRUBINEI

Trebuie cunoscut în linii mari pentru a înțelege mecanismul patogenic al diferitelor ictere.

Se știe *că 80—85% din bilirubina serică* rezultă din *distrugerea fiziologică a hematiilor în splină și ficat, prin hemoliză efectuată de macrofage.* Zilnic se catabolizează 6,5 g de hemoglobină și din conversia hemului rezultă aproape *280 mg bilirubină* care ajunge în final în tubul digestiv sub formă de urobilinogen.

Restul de 15—20% din bilirubină are mai multe surse. O parte rezultă din *hemoliza intramedulară* a eritroblaștilor tineri și *hematiilor îmbătrânite.* Această hemoliză intramedulară este accentuată în anemia Biermer, sideroacrestică și aplastică. *O altă parte din bilirubina* rezultă din metabolizarea *enzimelor heminice : citocromoxidaze* și *catalaze, iar a treia parte,* din *catabolismul mioglobinei.* Aceste bilirubine nu produc ictere.

Metabolismul bilirubinei are loc în 4 etape : etapa *prehepatică, hepatică, intestinală* și *renală.*

În etapa prehepatică, hemul rezultat din sursele arătate mai sus este transformat în principal la nivelul sistemului reticuloendotelial din

splină (mai puțin în ficat și măduvă) în BI (neconjugată) cu ajutorul a 2 enzime. *Hemoxigenoza* face conversia hemului în biliverdină, iar *biliverdin-reductaza* o transformă în BI.

BI fiind insolubilă în apă, este legată de *albuminele* plasmei pentru a fi transportată către polul vascular al hepatocitului. În plasmă, un mol de albumină, leagă doi moli de bilirubină. Albuminele plasmei transportă 6—8 mg% BI care fiind legată de albuminele plasmei, se înțelege că *nu trece filtrul renal*. Transportul în sânge este interferat de *salicilați, sulfamide* dar sunt necesare doze foarte mari pentru a determina icter. De aceea medicamente nu sunt indicate la bolnavii cu icter.

Etapa hepatică. La nivelul hepatocitului bilirubina indirectă este supusă la 3 procese : *captare, conjugare* și *excreție* (secreție) care o dată stăpânite ne ajută să înțelegem icterele prin deficiențe la nivelul acestor trei etape metabolice.

Captarea BI la nivelul receptorilor din membrana hepatocitului se face cu ajutorul unei enzime numită *glutation-S-transferaza* așa-zisa *ligandină* sau *proteină X, Y*. Este un mecanism activ, prin care enzima desface BI de albumină și o transferă în citoplasma hepatocitului prin mecanism activ.

Conjugarea cu una sau mai ales două molecule de *acid glicuronic* se face cu ajutorul unei enzime microsomale numită *glicuronil transferaza*. Alți autori sugerează că legarea cu acidul glicuronic este făcută și cu ajutorul unei transferaze de membrană — *transglicuronidaza*. Prin conjugare cu acidul glicuronic rezultă BD deoarece cu reactivul Hymans v.d. Bergh dă *reacție directă* fără tratare prealabilă cu alcool. BI se evidențiază după tratare prealabilă cu alcool care precipită albumina de transport.

Dacă este *perturbată captarea sau conjugarea* apar ictere cu *predominența BI* numite și ictere cu hiperbilirubinemie indirectă. Inductorii negativi ai enzimelor de conjugare sunt *Clorocidul, Novobiocina, vitamina K* (vezi : ictere medicamentoase). De asemenea, activitatea enzimei scade în hipotiroidie (vezi subicterul hipotiroidianului).

Excreția sau secreția BD la *polul biliar al hepatocitului* se face prin *mecanism activ* încă insuficient cunoscut. De aici bila se scurge prin canaliculele intralobulare, canalele biliare intrahepatice, canalele hepatice (drept și stâng), canalul hepatic comun, cistic spre vezica biliară.

O dată cu BD ficatul excretă *săruri biliare, colesterol, fosfolipide, calciu (Ca^{2+}), bicarbonați de Na^+ și K^+* și o *serie de enzime de eliminare* și formează împreună bila care este depozitată în vezica biliară, în perioadele interdigestive.

Când *etapa de excreție este perturbată*, scade eliminarea de BD în bilă și are loc un proces de regurgitare a BD din hepatocit în capilarele sinusoidale, iar de aici în sânge și țesut (prin venele suprahepatice, circulația sangvină). De notat că bilirubina care a suferit un proces de *fotooxidație* la nivelul pielii și a fost transformată în *izomerul B și izomerul Z* este captată și excretată în celula hepatică, fără să fie conjugată cu acidul glucuronic. Așa se explică rolul ultravioletelor în ameliorarea sau dispariția icterului Gilbert, Dubin-Jolinson sau Rotor.

Etapa intestinală. Din colecist care este rezervorul biliar, bila este eliminată intermitent în duoden, la masa de dimineață, prânz și seara

Scanned with OKEN Scanner

prin mecanism neuroendocrin, controlat de vag și sistemul colecistokinină — pancreozimină (CK — PZ), hormoni secretați de celulele APUD din mucoasa duodenală.

În ileonul terminal și colon, BD este degradată sub acțiunea enzimelor elaborate de flora microbiană saprofită, *în produși necolorați — urobilinogen, stercobilinogen*, și apoi în produși *colorați: urobilină* și *stercobilină*, care colorează în maroniu materiile fecale.

Urobilinogenul este ușor absorbit în intestin și supus, pe cale portală *circuitului enterohepatic*. O mică parte din el, în jur de 4 mg/zi este eliminată prin urină. Cea mai mare parte este oxidată în ficat și excretată în bilă. În *anemiile hemolitice* când producția de bilirubină este considerabil mărită, *crește urobilinogenul fecal* și *urinar*. De asemenea, în *leziunile hepato-celulare* (hepatite acute virale) când urobilinogenul recirculat portal nu poate fi prelucrat de ficat, se elimină în cantitate mare prin urină.

Cantitatea de *urobilinogen fecal* variază între 50—280 mg pe zi. **Sărurile biliare** suferă un proces de recirculație enterohepatică. Se elimină pe cale biliară cam 4—6 g de săruri biliare care sunt recirculate sub formă de acizi biliari de 5—10 ori pe zi. Se absorb la nivelul ileonului terminal prin mecanism de transport pasiv. În condiții fiziologice, în ficat acizii biliari, colic, dezoxicolic sunt combinați cu taurina și glicina rezultând glicocolatul și taurocolații de Na și K. Pierderile de săruri biliare pe cale fecală sunt de 0,5 g/zi și corespund sintezei hepatice zilnice. Cea mai mare cantitate de săruri biliare este economisită pe circuitul hepatoenterohepatic. *Acest circuit este întrerupt* în colestaza intra- și extrahepatică când sărurile biliare ajung în urină în cantitate mare, deoarece nu se pot elimina (sau se elimină în cantitate mică) pe cale biliodigestivă.

Etapa renală. Prin urină se elimină în mod normal până la 4 mg urobilinogen rezultat din circuitul enterohepatic. Urobilinogenul *crește moderat în icterul hepatocelular și mult în icterul hemolitic datorită supraproducției* (icterul hemolitic).

BI nu se elimină prin urină, fiind legată de *albumine* și deci, în *icterele hemolitice, icterele prin deficit de captare și conjugare nu apare în urină. BD apare în urină în icterul hepatocelular* și în *icterele prin colestază intra-* și *extrahepatică*, fiind *solubilă în apă* și nelegată de albumină (fiind conjugată cu acidul glicuronic).

Diagnosticul etiologic al unui icter se întemeiază pe datele *clinice, etiologice, ecografice* și *radiologice*.

Pe plan clinic ne interesează antecedentele îndepărtate și mai ales manifestările care preced instalarea icterului :

— *în antecedente* găsim : hepatită acută virală, trecut biliar, predispoziție ereditară, directă sau colaterală, pentru litiaza biliară, icter congenital familial ori neoplasm digestiv sau anemie hemolitică corpusculară ;

— *în istoric descoperim* manifestări recente de tip pseudogripal, pseudoreumatic, dispeptice, colică biliară, criză de angiocolită, criză hemolitică sau simptome de tip impregnație tumorală (în litiaza biliară, icter hemolitice, neoplasm hepatic sau de cap de pancreas) ;

— *la examenul fizic* trebuie să căutăm cu atenție *hepato-* și/sau *splenomegalie*, palparea unui *colecist mare* (hidrops) și a *semnelor de insuficiență hepatică manifestă*.

Scanned with OKEN Scanner

Pe plan biologic și imagistic, investigațiile vor fi îndreptate în căutarea retenției de BD sau BI în *sânge, prezenței în urină a pigmenților și sărurilor biliare, retenției în sânge a fosfatazei alcaline* și *a altor enzime de eliminare,* în căutarea *semnelor de citoliză, de insuficiență hepatică manifestă* cât și a *semnelor de hemoliză.*

Ecografia ca metodă neinvazivă este foarte utilă și oferă relații privind staza biliară intrahepatică, volumul vezicii biliare, prezența calculilor (opaci și transparenți la radiografie pe gol și colecistografie), grosimea pereților, dilatația coledocului, chistul de coledoc.

Colecistografia și colangiografia nu pot fi făcute în perioada icterică. *Radiografia de hipocondru drept* pe gol dă relații certe în litiaza radioopacă. *Scintigrafia hepatică, tomografia computerizată* și *rezonanța nucleară magnetică* sunt costisitoare și aduc informații în procesele înlocuitoare de spațiu (neoplasme hepatice și de cap de pancreas), dar *informațiile sunt superpozabile ecografiei.*

Fiziopatologie. În producerea icterelor intervin 4 mecanisme principale :

1. *Hiperproducție* de bilirubină în cazul *icterelor hemolitice ;*
2. *Deficite congenitale* în *captarea, conjugarea* și *excreția bilirubinei* din icterul *Gilbert, Crigler-Najjar, Dubin-Johnson, Rottor* și din *colestazele benigne familiale,* de *sarcină* și *colestazele medicamentoase.*
3. *Leziunile hepatocelulare,* inflamatorii și citonecrotice produc *icterul din hepatitele acute virale, hepatitele cronice active, cirozele hepatice* și *neoplasmul hepatic ;*
4. *Colestaza intra- și extrahepatică* prin stază biliară, leziuni inflamatorii, obstacole pe coledoc explică icterul din *angiocolită, ciroză biliară, colangita lentă, litiază coledociană, neo de cap de pancreas, compresii pe coledoc prin chist de coledoc, diverticuli duodenali, compresie și invazie tumorală vecină* (neo antral), *obstrucție prin ascarizi, vezicule hidatice.*

Clasificarea *clasică în icterele hemolitice, hepatice și mecanice* nu mai corespunde întrucât fenomenele biochimice privind retenția de BD și BI, de pigmenți biliari, de săruri biliare se intrică.

Clasificarea pe criteriul prognostic se referă la *icterele benigne* (congenital, hepatic, mecanic) și *icterele maligne* din neoplasmul hepatic, de cap de pancreas, de căi biliare.

Clasificarea biochimică corespunde *realității clinice* și *fiziopatologice,* este cea mai utilizată și deosebește 2 grupe mari de ictere : *icter cu predominanța BI ; icter cu predominanța BD.*



Scanned with OKEN Scanner

ICTERE CU PREDOMINANȚA BILIRUBINEI INDIRECTE

Din această categorie fac parte icterele *hemolitice* și *icterele congenitale* sau *medicamentoase* cu *deficit de captare și/sau conjugare.*

ICTERUL HEMOLITIC

Icterul hemolitic, în care producția de BI este *rezultatul* unei *hemolize acute sau cronice,* intra- sau extravasculare.

Hemoliza intravasculară are loc în vasele renale, mezenterice, hepatice și ne explică atât *colica renală, colica biliară* sau *enteralgică, febrilă* și *însoțită de icter* și *urini colorate* ca „pepsi cola", cât și *crizele vasoocluzive* care însoțesc icterul hemolitic (vezi vol. II capitol Bolnavul anemic, pag. 131).

Hemoliza extravasculară are loc în splină, măduvă, plămâni și sistemul reticuloendotelial.

Hemoliza intrasplenică ne explică crizele dureroase de hipocondru stâng, însoțite de splenomegalie și subicter.

Hemoliza intramedulară are loc în *anemia Biermer, anemia acrestică, aplazia medulară* și explică subicterul cu creșterea BI din aceste boli. *În infarctul pulmonar* ori în *pneumoniile bacteriene lobare,* liza locală și masivă a hematiilor explică subicterul cu retenție prevalentă de BI.

În anemiile hemolitice corpusculare majore, constatăm la examenul obiectiv *splenomegalie, infantilism psihosomatic* și *sexual, ulcere gambiere, tumefieri articulare* și *litiază biliară.* Este cazul *talasemiei majore, hemoglobinozelor S, C, D, O* și *anemiilor cu deficit de glucozo-6-fosfatdehidrogenază* și *piruvatkinază.*

Semnele biologice sunt caracterizate prin BI crescută, reticulocitoză sangvină, sideremie crescută și eritroblastoză medulară. În urină, în *hemoliza cronică, urobilinogenul* este crescut. În *hemoliza acută intravasculară* apare *hemoglobinuria.*

ICTERUL GILBERT

Icterul Gilbert, icter prin *deficit de captare* și/sau *conjugare* se datorește unui deficit parțial de *glutation-S-transferază și/sau transglicuronidază.*

Clinic bolnavul prezintă un subicter *scleral, episodic,* provocat de infecții intercurente, abuz de alcool și medicamente care interferează negativ enzimele de captare — Clorocid, Novobiocină. BI crește dacă

Scanned with OKEN Scanner

bolnavul este supus la un post absolut sau regim de 300 calorii timp de 2 zile. Hipoglicemia deprimă funcțiile hepatocitului.

Biochimic BI este crescută la 1,5—2 mg%, testele hepatice sunt negative iar lipsa semnelor de hemoliză o diferențiază net de icterul hemolitic. Icterul se *ameliorează la Luminal* care este inductor enzimatic pozitiv și la fototerapie (ultraviolete), care prin fotooxidare produce izomeri de bilirubină ușor captați de hepatocit.

ICTERUL FIZIOLOGIC AL NOU-NĂSCUTULUI

Apare în primele două săptămâni de la naștere, dispare spontan, după administrare de Luminal sau expunere la soare. Este cauzat de un defect de maturare sau de o sinteză insuficientă a enzimelor de captare și conjugare.

ICTERUL STEROIDIC DE ALĂPTARE

Apare la copilul alăptat la sân și este imputat prezenței în laptele matern a pregnandiolului, hormon care inhibă glicuroniltransferaza.

ICTERUL CRIGLER-NAJJAR

Este o *boală genetică* care se prezintă sub 2 forme sau tipuri clinice :

În tipul I — forma severă — există un *deficit total* de *glicuroniltransferază* care se transmite *autozomal-recesiv*. Ficatul nu secretă BD, *bila fiind incoloră. Luminalul este ineficace iar fototerapia scade tranzitor nivelul BI*. Moartea survine prin icter nuclear în primul an de viață. Nivelul BI este de peste 10—15 mg% și se depune în nucleii bazali.

În tipul II — forma benignă — deficitul enzimatic este parțial și se *transmite autozomal-dominant. Bila este colorată* și conține bilirubină monoconjugată. *Icterul apare episodic* fiind declanșat *de efort, abuz de alcool și foame*. BI atinge nivele de 1—2 mg%. *Luminalul și fototerapia sunt eficace*. Icterul este *agravat de Clorocid, sulfamide*. În ambele forme clinice, aspectul histologic al ficatului, testele de citoliză și disproteinemie sunt normale și lipsesc semnele de hemoliză acută sau cronică.

ICTERUL PROVOCAT DE INDUCTORI ENZIMATICI NEGATIVI

Ca oricare altă enzimă și *glicuroniltransferaza* poate fi inhibată de o serie de agenți cu rol de inductori enzimatici negativi. Dintre aceștia amintim *Clorocidul, vitamina K, Novobiocina, progestativele. Tratamentele prelungite* cu aceste medicamente pot provoca un subicter cu BI ușor crescută. De asemenea, în *hipotiroidie* apare un subicter provocat de scăderea sintezei sau activității enzimelor de conjugare.

Scanned with OKEN Scanner

ICTERE CU PREDOMINENȚA BILIRUBINEI DIRECTE

Din această categorie fac parte *icterele prin deficite de excreție a bilirubinei, prin leziuni inflamatorii și de citonecroză hepatică și colestază biliară intra- ori extrahepatică.*

Biochimic **icterele prin deficit de excreție de BD** *sunt cu și fără colestază.* Prin colestază se înțelege retenția în plasmă de bilirubină, colesterol și a enzimelor de eliminare biliară. Dintre icterele familiale *fără colestază* fac parte *sindromul Dubin-Johnson și sindromul Rottor.*

Icterele la care se asociază și colestaza recurentă sunt : colestaza familială benignă recidivantă, colestaza recidivantă benignă de sarcină și colestaza medicamentoasă. Acestea din urmă au comun bilirubina (B), colesterolul (C) și fosfataza alcalină (F) crescute sau prescurtat prin **„BCF crescute".**

De menționat că în hepatita cronică ciroza hepatică și cancerul hepatic poate fi prezentă o colestază tradusă numai prin prezența enzimelor de eliminare sau colestaza totală când sunt prezente în sânge atât bilirubina, colesterolul, sărurile biliare cât și enzimele de eliminare.

ICTERUL DUBIN-JOHNSON

Icterul Dubin-Johnson se transmite *autozomal-dominant* și este un *icter episodic benign,* tradus prin *creșterea moderată a BD și prezența unui pigment brun* în zona centrolobulară. *Deficitul funcțional de excreție* interesează pigmenții biliari, B.S.P.-ul, compușii iodați și excreția urinară de coproporfirine.

Clinic subicterul este episodic și declanșat de efort, abuz de alcool și contraceptive.

Biochimic *se constată BD crescută la 1,5—3 mg%,* retenție tardivă a B.S.P. după 90 minute. *Nu se elimină substanțele iodate* și arborele biliar nu se opacifiază după administrarea de Razebil sau Pobilan. *Colesterolul, fosfataza alcalină* au valori normale de unde și denumirea de *icter recidivant fără colestază.* De altfel, nici biopsia nu arată stază biliară.

Prin *urină se elimină* cantități mari de *coproporfirină I,* care normal se elimină în cantități foarte mici.

Hepatocitele conțin un **pigment brun,** ca expresie a unei tulburări probabile în *metabolismul catecolaminelor* și nu al *melaninei.* Pigmentul se pune în evidență prin *biopsia hepatică.*

Scanned with OKEN Scanner

ICTERUL ROTTOR

Icterul Rottor se transmite *autozomal-recesiv*, fiind un icter episodic cu *retenție moderată de BD* și *eliminare urinară de coproporfirină III. Nu există deficit în excreția de B.S.P., produși iodați, iar pigmentul brun este absent. Vezica biliară* se *opacifiază* la Razebil și Pobilan. *Fosfataza alcalină* și *colesterolul* sunt *normale*. Icterul este episodic și declanșat de factorii arătați mai sus. În ambele forme *testele de citoliză*, de *disproteinemie* și *biopsia hepatică* sunt *normale* și *nu arată semne de citonecroză și infiltrat limfoplasmocitar.*

COLESTAZA FAMILIALĂ BENIGNĂ

Colestaza familială recidivantă benignă se caracterizează prin episoade icterice însoțite de prurit. Se numește familială deoarece *se întâlnește la mai mulți membri din familie* și probabil că deficitul de excreție a BD este congenital.

Biochimic se constată *valori ridicate ale BCF* și *retenție lejeră de B.S.P.* iar *biopsia hepatică* arată numai *stază biliară. Colecisto- și colangiografia arată un arbore biliar normal.*

COLESTAZA RECURENTĂ DE SARCINĂ

Este un icter însoțit de prurit care se repetă la fiecare sarcină. Apare în ultimul trimestru de sarcină, uneori din săptămâna a 7-a și a 8-a de gestație. Se întâlnește mai ales la femeile din Europa de Vest și Scandinavia, care probabil, genetic prezintă o sensibilitate particulară a enzimelor hepatocitare față de *estrogeni* și *progestative* care joacă rol de inductori negativi.

Biochimic constatăm *valori ale B-C-F* (bilirubină, colesterol, fosfataza alcalină) și *retenție lejeră de B.S.P.* în vreme ce *probele de citoliză* și *disproteinemie* sunt *normale. Biopsia* arată stază în canalele biliare. *Fosfatazele alcaline* sunt mai ales de *origine placentară* (Tip Regan) decât hepatică și reproductibile prin administrare de estrogeni și progestative.

Diagnosticul diferențial se face cu *hepatita acută virală, steatoza acută de sarcină* (icter grav) și *steatoza indusă de tetracicline.*

COLESTAZA MEDICAMENTOASĂ

Colestaza medicamentoasă apare după folosirea prelungită a *contraceptivelor, androgenilor de sinteză* (metiltestosteron, nortestosteron) *Tetraciclinei, Eritromicinei și tranchilizantelor de tip fenotiazinic* și *clorpromazinic.* Icterul se traduce prin retenție moderată a B-C-F și B.S.P. De aceea aceste medicamente sunt contraindicate la bolnavii cu hepatită cronică activă, ciroză și angiocolită.

Scanned with OKEN Scanner

ICTERUL HEPATO-CELULAR

Icterul hepato-celular se întâlnește foarte des în practica medicală, în comparație cu icterele benigne menționate anterior, a căror *incidență față de icterele hepato-celulare este de 1/500.*

Icterul hepatic este provocat prin *leziuni de necroză a hepatocitelor provocate de :*

— *infecții virale :* virusurile hepatitei epidemice, mononucleozei, febrei galbene ;

— *infecții cu rickettsii și chlamidii :* febră Q și ornitoză ;

— *infecții bacteriene :* septicemii cu *Cl. Perfringens,* colibacil, streptococ, leptospiroze, bruceloză, febră tifoidă ;

— *afecțiuni hepatice cronice :* hepatitele cronice active postvirale și etanolice, ciroza hepatică și cancerul hepatic ;

— *medicamente care induc citoliza și steatoza hepatică :* Paracetamol, sulfamide, Tetraciclină, Metildopa, Fenisan, Hidrazidă, Fenitoină ;

— *intoxicații accidentale sau profesionale cu :* alcool etilic, alcool metilic, ciuperci *(amanita phalloide),* fosfor alb, tetraclorură de carbon, antigel, când realizează tabloul insuficienței hepato-renale acute.

Patogenia. Mecanismul principal prin care BD trece în sânge este *necroza hepatocitelor* a căror membrană formează peretele canaliculelor biliare intralobulare. În zonele de *necroză celulară* se stabilesc *„fisuri microscopice"* care *facilitează trecerea bilei din canaliculele biliare spre capilarele sinusoidale* și de aici *prin venele centrolobulare și suprahepatice în circulația sistemică.* La refluxul sangvin al bilei mai contribuie atât *comprimarea canaliculelor biliare* prin celulele *hepatice edematiate* cât și *obstrucția canaliculelor intralobulare* prin procesul inflamator nespecific. Ca urmare se mărește *tensiunea intracanaliculară* forțând trecerea bilei prin zonele de necroză microscopică. De asemenea alterarea *permeabilității membranei plasmatice (vasculare)* a *hepatocitelor,* favorizează regurgitarea BD din citoplasma în capilarele sinusoidale.

După *Sheila Sherlock,* în icterul hepato-celular există *perturbări* de grade diferite și ale celor 3 etape metabolice ale bilirubinei : *captare, conjugare, excreție. Predomină tulburările* de *excreție* și *parțial cele de conjugare,* fapt care ne justifică creșterea ambelor fracțiuni ale bilirubinei, dar cu retenție prevalentă de BD. Aceste perturbări sunt induse de *necroza celulară, edemul celular, tulburările* de *permeabilitate ale membranelor hepatocitare, de ruptura canalelor biliare sau comprimarea lor.*

Tabloul clinic este definit și condiționat de boala de bază, deși pe plan biochimic trăsăturile sunt comune : *creșterea BT cu predominență BD, eliminarea mare de pigmenți* și *săruri biliare prin urină,* prezența *testelor de citoliză* și *anomaliilor imunologice* dovedite prin cercetarea *antigenelor virale* și a imunoglobulinelor serice.

HEPATITA VIRALĂ este cea mai frecventă *hepatită acută.* Debutul este lent, insidios, cu fenomene *pseudogripale, pseudoreumatice,* însoțite sau nu de *fenomene dispeptice gastro-doudeno-biliare :* inapetență, grețuri, dureri în hipocondrul drept (hepatalgii). *Triada Caroli* cu migrenă, artralgii, urticarie deși considerată patognomică este *rar întâlnită.* Perioada preicterică durează 1—2 săptămâni, după care apare *icterul franc, urina capătă culoarea berii brune* și scaunele devin decolorate. Ficatul este mărit și sensibil încă din perioada preicterică.

Scanned with OKEN Scanner

Biochimic BD este crescută în sânge și urină. ALAT și ASAT depășesc 500 U.I., testul Mac Legan depășește 5 U. Antigenul HBs este prezent la 60% din hepatitele de tip B.

În celelalte *hepatite acute de origine virală* sau *bacteriană* se va consulta manualul de boli contagioase și capitolul de patologie biliară.

ÎN **HEPATITA CRONICĂ activă,** icterul *citonecrotic* apare episodic și este însoțit pe plan clinic de semnele *insuficienței hepatice manifeste, hipersplenismului* și *hepatosplenomegaliei.* În **ciroză hepatică** se adaugă semnele *hipertensiunii portale* și se agravează semnele insuficienței hepatice. *Biologic* în afară de *creșterea BD* în *sânge* și *urină,* se mai *constată creșterea* ALAT și ASAT la *valori moderate, hipergamaglobulinemie, scăderea indicelui de protrombină sub 70%, retenție anormală de BSP, scăderea albuminelor serice sub 3,5 g%.* Scade atât sinteza de colesterol cât și procesul de esterificare a colesterolului din cauza insuficienței hepatocitare.

În crizele de encefalopatie portală care apar episodic sau în faza terminală a acestor boli, *biologic* asistăm la o prăbușire a funcțiilor hepatice : indicele de protrombină scade sub 50%, iar fibrinogenul sub 200 mg, sinteza de uree scade și crește amoniemia, scade glicemia și apare acidoza metabolică.

În cancerul hepatic leziunile de citonecroză induc un icter cu aceleași trăsături biochimice. Pe plan clinic bolnavul prezintă semne de *impregnare tumorală, hepatomegalie de grad mare, dură, neregulată, nodulară, dureroasă* și *rapid evolutivă* care „crește sub ochii noștri".

ICTERUL PRIN COLESTAZĂ INTRA- ȘI EXTRAHEPATICĂ

Sunt ictere la care *testele biologice* arată semne de colestază *reversibilă sau progresivă, intensă* și *ireversibilă.* Semnele colestazei sunt reprezentate de : *B-C-F crescute.* Alături de fosfataza alcalină mai sunt reținute și alte *enzime de eliminare biliară,* cum sunt *5 nucleotidaza,* (5 Nu), *gama-glutamiltransferaza* (gama G.T.) și *leucinaminopeptidaza* Q(LAP). *În urină* apar *BD* și *sărurile biliare. Scaunul* este *decolorat* sau albicios-chitos. Examenul fizic descoperă hepatomegalie de stază biliară și în unele cazuri *vezica biliară palpabilă destinsă* așa-numitul semn Courvoisier-Terier — colecist palpabil, numit impropriu hidrops vezicular).

Diversele teste care explorează funcțiile hepatice (sinteza, excreția, citoliza, anomaliile imunologice) se mențin mult timp în limitele normale.

Colecistografia nu se poate executa, dacă BD depășește 3 mg%, deoarece prin competiție, eliminarea produsului iodat este împiedicată.

Ecografia este un mijloc *eficient* și *inofensiv* de diagnostic deoarece decelează *hepatomegalia cu sau fără stază biliară,* o *vezică mare destinsă* (hidrops), prezența *calculilor biliari* în *vezica și/sau coledoc, chistul de coledoc,* precum și *dilatații de căi biliare principale* în *obstrucția biliară joasă* din neo de cap de pancreas, ampulom vaterian, neo de coledoc terminal și mai rar din *compresia prin diverticul duodenal.*

Ecografia hepatică. Apariția unui obstacol, indiferent de natura sa (calcul, tumoră) la nivelul căii biliare principale, determină dilatări su-

Scanned with OKEN Scanner

praiacente ale acesteia, *vizibile ecografic*. Inițial hepatocoledocul se dilată la dimensiuni peste 8—10 mm, pentru ca ulterior, în colestazele accentuate, căile biliare intrahepatice să se poată urmări în interiorul parenchimului hepatic.

Scanner-ul cu HIDA marcat cu ^{99}Tc arată *obstrucția* sau *permeabilitatea* coledocului și a canalului cistic.

Puncția hepatică este de interes teoretic și dovedește staza biliară, canalele biliare intrahepatice destinse și trombi biliari în angiocolită, litiaza coledociană, neo de cap de pancreas. În ciroza biliară și colangiosarcom pune în evidență leziuni caracteristice cirozei biliare și prezența celulelor atipice în caz de cancer.

Tabloul clinic variază în funcție de condiția etiologică, **colestaza intrahepatică** apare în criza de angiocolită acută cu febră hectică, neregulată, icter și hepatomegalie de stază, triada descrisă de Charcot, caracteristică angiocolitei.

În angiocolita lentă (colangita lentă a anglo-saxonilor întâlnită la femei tinere) debutul este lent, insidios cu fenomene de astenie, tulburări dispeptice banale și instalarea unui icter colestatic parțial remitent sau progresiv. Reprezintă oare această entitate posibilitatea de debut și probabil *cauza cirozei biliare primitive* sau secundare ? Este o întrebare la care anglo-saxonii încearcă un răspuns.

În chistul hidatic *rupt în căile biliare* tabloul este al unei colici biliare sau crize de angiocolită urmată de icter. Ficatul este mărit de volum iar ecografia aduce informații utile, scoțând în evidență cavitatea chistică și dilatarea canalelor biliare intra- și extrahepatice, unde se pot observa vezicule fiice.

Colestaza extrahepatică recunoaște o serie de cauze redate în ordinea incidenței maximale astfel : *calcul migrat în coledoc, neo de pancreas, ampulom vaterian, chist de coledoc, chist de cap de pancreas, neo de căi biliare extrahepatice joase sau înalte, diverticuli duodenali, obstrucție prin ascarizi.*

În litiaza biliară cu calcul migrat, debutul este acut, colicativ, urmat de icter, care după 3—5 zile scade în intensitate deoarece prin dilatația coledocului și relaxarea sfincterului Oddi, bila se poate scurge treptat în duoden. Vezica biliară nu este palpabilă.

În neoplasmul de cap de pancreas debutul este lent, insidios cu apariția unui icter verdin progresiv care devine melas. Triada descrisă de *Bard și Pick* este caracteristică : *icter mecanic* progresiv, ireversibil și nedureros, *vezică palpabilă și slăbire progresivă*. Pruritul și gratajul devin supărătoare ou trecerea timpului.

În compresia coledocului, prin chist de coledoc, neo de cap de pancreas sau diverticul duodenal (rar), icterul se instalează lent, insidios și progresiv. Se însoțește de *vezică palpabilă, ficat de stază* iar bolnavul are *deficit ponderal* și *semne de impregnație tumorală* în caz de *neoplasm. Ecografia* oferă informații care orientează sau impun diagnosticul.

În cancerul de coledoc terminal debutul este similar neoplasmului de cap de pancreas, dar însoțit de durere sâcâitoare și stare subfebrilă.

Scanned with OKEN Scanner

În *cancerul de cale biliară înaltă* și vezică biliară, icterul debutează insidios cu dureri care cresc treptat în intensitate, urmată de hepatomegalie de stază, icter colestatic și vezică biliară nepalpabilă. Este rar întâlnit în practică.

Sindromul Zieve este un icter hemolitic care apare la bolnavii cu hepatită cronică sau ciroză alcoolică și hiperlipemie (V.L.D.L. și triglicerride crescute). Debutul este acut cu dureri abdominale, febră, însoțite de hepatomegalie și icter. În tabloul clinic se asociază și semnele unei pancreatite alcoolice. Anemia hemolitică este de tip corpuscular câștigat cu acanthocite, având la bază perturbări în structura chimică a membranei induse de hiperlipemie.

Se pretează la diagnostic diferențial cu icterul colestatic tradus prin dureri abdominale difuze, icter și febră, întâlnit în bolile hepatice cronice cu etiologie etanolică. Este descris de autorii anglosaxoni în cadrul hepatitei acute etanolice.

Concluzii. Icterul ridică probleme deosebite de *patologie hepato-biliară, hematologică* și *deficite congenitale* care se impun atenției medicale, prin multiplele aspecte de *etiopatogenie, diagnostic* și *atitudine terapeutică*. În practica medicală, din teama față de *hepatita epidemică* care are și incidență sporită, cele mai multe ictere de alte etiologii ajung în secțiile sau clinicile de boli infecțioase. Pentru triere rapidă se indică ecografia hepato-biliară, dozarea transaminazelor și a B-C-F. Evităm astfel pericolul contagiunii și stabilim un diagnostic și tratament corect.

Scanned with OKEN Scanner

BOLNAVUL CU HEPATOMEGALIE

CLASIFICAREA HEPATOMEGALIILOR

Hepatomegalia este un semn obiectiv întâlnit în numeroase boli hepatice și extrahepatice.

Redăm o *clasificare didactică* a hepatomegaliilor, având drept criterii substratul fiziopatologic și anatomopatologic al bolilor care interesează ficatul în mod primar sau secundar.

1. **Hepatomegalii de stază :**

a. *Staza sangvină* din : insuficiența cardiacă congestivă, insuficiența cardiacă dreaptă din cordul pulmonar cronic, insuficiența cardiacă hipodiastolică din pericardita exsudativă și constrictivă ;

b. *Colestaza intrahepatică* din angiocolita acută, ciroza biliară, hepatita cronică colestatică, colangita lentă ;

c. *Colestaza extrahepatică* din litiaza de coledoc, neo de cap de pancreas, cancer de cale biliară înaltă sau joasă.

2. **Hepatomegalii infecțioase și parazitare :**

— *virale :* hepatite cu virus A, B, non A non B și delta, virusul mononucleozei, citomegalic, herpetic ;

— *bacteriene :* abces hepatic, chist hidatic supurat ;

— *spirochetozice* (leptospiroză, bruceloză) ;

— *parazitare :* chist hidatic, amoebioza.

3. **Hepatomegalii în boli autoimune :**

— hepatite cronice, ciroză hepatică ;

— hepatomegalie reactivă din bolile de colagen.

4. **Hepatomegalii tumorale :**

— *benigne :* hemangioame, boala polichistică (hepatică sau hepatorenală) ;

— *maligne :* cancer hepatic primitiv și secundar, limfoame maligne cu localizare primitivă sau secundară hepatică, leucemii acute și cronice, boli mieloproliferative.

5. **Hepatomegalia și/sau splenomegalia din anemiile hemolitice.**

6. **Hepatomegalii metabolice :**

— boala Gaucher, steatoza obezului și diabeticului, hemocromatoza, porfiria *cutanea tarda.*

Diagnosticul clinic și etiologic al unei hepatomegalii are la bază informații oferite *de anamneză, de examenul fizic* și *explorările paraclinice.*

ISTORICUL bolii trebuie să scoată în evidență vechimea suferinței, modul ei de debut, tabloul clinic și factorii de risc. Bolile hepatice cronice sunt boli cu evoluție lentă, progresivă, care datează de luni sau ani de zile. Intră aici hepatita cronică, cirozele hepatice, cancerul hepatic, chistul hidatic, ficatul polichistic. Debutează acut hepatita epide-

Scanned with OKEN Scanner

mică, angiocolita, abcesul hepatic și limfoamele maligne cu localizare primitiv hepatică. *Factorii de risc* cu rol patogen sunt : predispoziția ereditară, hepatita virală B și non A non B, alcoolul, medicamentele toxice hepatice, alcoolul metilic, tetraclorura de carbon și infecțiile virale.

INFORMAȚII OFERITE DE ANAMNEZĂ

Anamneza și examenul obiectiv trebuie să scoată în relief manifestările generale, tulburările dispeptice hepatobiliare, manifestările cutaneo-mucoase, articulare, endocrine și nervoase, semne și simptome care traduc insuficiența hepatică manifestă.

În cele de mai jos tratăm detaliat aceste manifestări deoarece la orice bolnav cu hepatomegalie se constată cel puțin una din aceste 4 grupe de manifestări care atestă un diagnostic clinic de boală hepatică :

— *modificările de volum hepato-splenic* decelat prin metode semiologice ;

— *manifestări de insuficiență hepatică manifestă,* dovedite clinic și paraclinic ;

— *semne de hipersplenism* puse în evidență de o simplă hemogramă ;

— *semne de hipertensiune portală,* evidențiate clinic, ecografic și radiologic.

INFORMAȚII OFERITE DE EXAMENUL OBIECTIV

EXAMENUL OBIECTIV descoperă modificări de volum, consistență și sensibilitate a ficatului și splinei. Majoritatea bolilor hepatice se însoțesc de hepatomegalie izolată, de hepatosplenomegalie sau de atrofie hepatică cu splenomegalie (ficat mare, ficat și splină mare sau ficat mic și splină mare).

Aprecierea **volumului hepato-splenic** se face prin percuție, palpare și auscultație, stabilind diametrul prehepatic. În mod normal prin percuție și auscultație diametrul prehepatic măsoară pe linia medio-claviculară 10,5—11 cm. **Marginea superioară** se află pe linia parasternală la nivelul marginei superioare a coastei a VI-a, pe linia mamelonară la marginea inferioară a coastei a VI-a, pe linia axilară anterioară la coasta a VII-a, pe linia axilară mijlocie la coasta a VIII-a, pe linia axilară posterioară la coasta a IX-a și pe linia scapulară la coasta a X-a. De reținut că marginea superioară a ficatului coboară de la coasta a VI-a la coasta a XI-a pe linia paravertebrală.

Marginea inferioară are următoarele repere : pe linia axilară medie la rebordul costal, pe linia mamelonară la nivelul coastei a X-a pe care o întretaie în unghi ascuțit. De aici marginea inferioară a lobului stâng urmează bisectoarea *triunghiului* descris de L a b b é (un triunghi isoscel a cărui bază orizontală este linia care unește locul unde coastele X întâlnesc dreptii abdominali iar laturile egale delimitate de rebordul

Scanned with OKEN Scanner

falselor coaste). În condiții normale marginea inferioară a lobului stâng nu se poate delimita bine dacă tonusul mușchilor drepți abdominali este crescut.

Din păcate există în practica medicală tendința de a supraevalua volumul ficatului și a subaprecia volumul splinei, când mărirea de volum a acestor organe este de gradul I sau II. Cauzele acestor erori de diagnostic în plus sau în minus sunt următoarele :

Hepatomegalia de gradul I sau II se apreciază numai prin palparea marginei inferioare fără determinarea diametrului prehepatic.

În aprecierea *volumului hepatic* nu se are în vedere deschiderea unghiului epigastric, variabil cu tipul constituțional. Astfel este dovedit de cercetătorii japonezi că la subiecții longilini și astenici cu unghiul epigastric ascuțit, ficatul are o formă triunghiulară și în inspir profund se palpează marginea inferioară a lobului drept. La hiperstenici, cu unghiul epigastric obtuz, ficatul are o formă ovalară globuloasă și se palpează în inspir marginea inferioară și fața anterioară a lobului stâng.

Ficatul poate fi coborât în emfizemul obstructiv și în stadiul compensat al *cordului pulmonar cronic,* fără să intre în discuție ficatul de stază. Ficatul poate fi ptozat și basculat la femei slabe, multipare, cu musculatura abdominală redusă sau cu diastaza drepților abdominali. În această situație ficatul se palpează fără să aibă o semnificație patologică.

În condiții normale *diametrul prehepatic este de 10,5—11 cm.* **Limita superioară a ficatului** se află pe liniile medioclaviculare, axilară anterioară, mijlocie, posterioară și scapulară în spațiile intercostale VI, VII, VIII, IX și respectiv X. Marginea inferioară a lobului drept începe de la rebordul costal până în dreptul unde coasta a X-a întretaie dreptul abdominal. De aici pornește marginea inferioară a lobului stâng, urmând bisectoarea triunghiului descris de Labbé (fig. 21 și 22).

Gradul hepatomegaliei se apreciază în raport *cu diametrul prehepatic și distanța dintre coasta a X-a și ombilic,* unde se poate afla marginea inferioară a ficatului. Semiologic s-au stabilit patru grade :

— *hepatomegalie de gradul I* — marginea inferioară palpabilă la rebord cu un lat de deget și diametrul 11,5—12 cm ;

— *hepatomegalie de gradul II* — ficat cu marginea inferioară la jumătatea distanței dintre coasta a X-a și ombilic cu diametrul de 13—15 cm ;

— *hepatomegalie de gradul III* — ficat cu marginea inferioară la ombilic, diametrul prehepatic 16—18 cm ;

— *hepatomegalie de gradul IV* — ficat gigant cu marginea inferioară sub ombilic, uneori ocupând jumătate din abdomen.

Semnificație. Hepatomegaliile de gradul I și II apar în *boli hepatice acute* sau *cu evoluție lentă* (ficatul de stază cardiacă, hepatita epidemică, hepatita cronică stabilizată sau activă, angiocolita acută, abcesul hepatic).

Hepatomegaliile de grad mare III și IV apar în bolile cu evoluție progresivă, lentă : *chist hidatic, hepatită cronică activă, ciroză hepatică* postvirală sau etanolică, *ciroză biliară, hemocromatoză, porfirie cutanată tarda.* Bolile cu evoluție rapidă în care ficatul crește văzând cu ochii sunt : cancerul hepatic primar, limfoamele maligne cu localizare primitiv hepatică sau hepato-splenică.

Scanned with OKEN Scanner

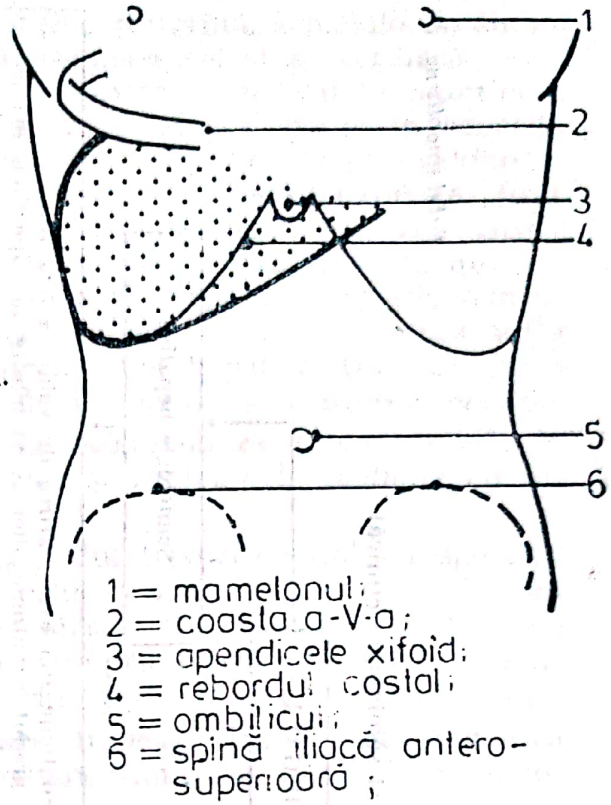

Fig. 21. Volumul normal al ficatului. Proiecție la peretele toracic (după Fleischer).

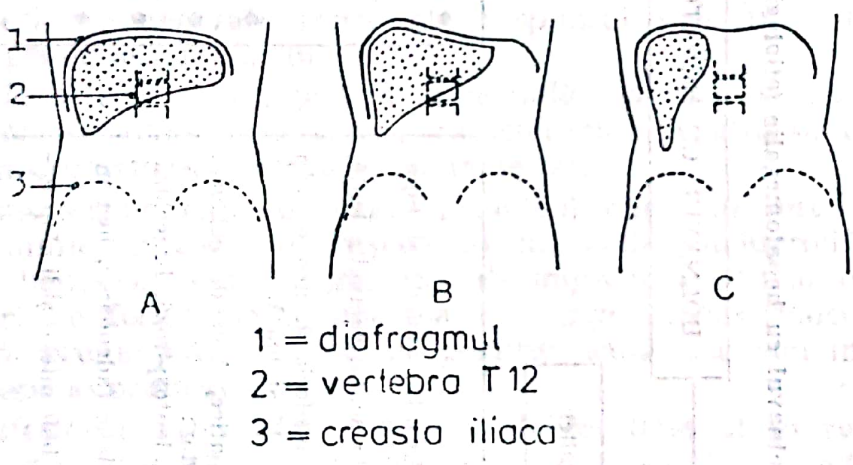

Fig. 22. Forma și volumul ficatului în raport cu tipul constituțional : A — hiperstenic ; B — normostenic ; C — longilin, astenic.

Hepatomegalia poate fi uniformă, globală sau *asimetrică* cu prepon-derență pe lobul drept sau stâng. Hepatomegalia prin lob drept, se pretează la diagnostic diferențial cu rinichiul ptozat, hidronefroză, cancer renal, cancer de unghi colic drept, tumori retroperitoneale lombare (limfom malign, chiste seroase).

Hepatomegalia prin lob stâng se diferențiază de o tumoră gastrică, de corp și coadă de pancreas, splină mare, rinichi stâng mare (hidronefrotic, tumoral, chistic) sau tumorile retroperitoneale menționate mai sus.

Consistența și sensibilitatea ficatului. Marginea inferioară poate fi rotunjită, ascuțită, fermă, dură și ușor sensibilă în hepatitele cronice

Tabel sinoptic nr. 26

Bolnavul cu hepatomegalie (etiologie și semiologie clinică)

BOLNAVUL CU HÉPATOMEGALIE

Etiologia hepatomegaliei

- Hepatomegalie de stază :
  - sangvină în insuficiența cardiacă dreaptă, globală și hipodiastolică ;
  - colestaza intrahepatică din angiocolita acută, colangita lentă, ciroza biliară ;
  - colestaza extrahepatică din litiaza coledociană, neo de cap pancreatic, cancer de cale biliară înaltă și joasă.
- Hepatomegalia din boli autoimune :
  - hepatita cronică activă, ciroze hepatice, boli de colagen.
- Hepatomegalii infecțioase și parazitare din :
  - hepatite acute virale, abces hepatic, leptospiroză, bruceloză, chist hidatic.
- Hepatomegalii tumorale din tumori benigne (adenoame, hemangioame, fibroză nodulară difuză) :
  - din tumori maligne : cancer hepatic, boli mielo- și limfoproliferative.

Semiologie hepatică

- Hepatomegalia este mărirea de volum a ficatului :
  - gradul hepatomegaliei se stabilește în raport cu diametrul prehepatic și distanța dintre punctul Murphy și orizontala care trece prin ombilic ;
  - Marginea superioară se află pe linia mamelonară sub coasta a VI-a ;
  - diametrul normal 10,5—11 cm.
- Hepatomegalia de gradul I — marginea inferioară se află în treimea superioară a distanței coasta a X-a — ombilic.
- Hepatomegalia de gr. II, când marginea inferioară se află la jumătatea distanței dintre limitele arătate mai sus.
- Hepatomegalia de gr. III — marginea inferioară se află la orizontala care trece prin ombilic.
- Hepatomegalia de gr. IV — marginea inferioară depășește ombilicul și realizează așa-numitul abdomen hepatic.

Scanned with OKEN Scanner

și cirozele hepatice. Ficat mare cu margine rotunjită, sensibilă, întâlnim în hepatita epidemică, angiocolită, abcese hepatice, stază cardiacă.

Hepatomegalia de grad moderat sau mare cu suprafața anterioară boselată, presărată cu noduli de forma unor castane, găsim în *hepatita cronică* și *ciroza macronodulară*, *neoplasmul hepatic primar*, *echinococoza* și *boala polichistică*. În cancerul hepatic este plastică expresia *„ficat mâncat de cârtițe"* (nodulii seamănă cu mușuroaiele de pământ săpate de cârtițe), fiindcă neoplasmul distruge organul în profunzimea lui.

Ficatul pulsatil la palpare se constată în *angiomul hepatic*, în *insuficiența tricuspidiană* și în insuficiența cardiacă. Perceperea unui suflu sistolic sau suflu continuu la auscultarea zonei hepatice, trădează fie o insuficiență tricuspidiană, fie un angiom hepatic sau cancer hepatic.

Splenomegalia și/sau adenomegalia acompaniază tabloul clinic în *hepatita cronică activă*, *cirozele hepatice* și *limfoamele maligne* cu localizare primitiv hepato-splenică.

Se subapreciază splenomegalia de gradul I (vezi capitolul respectiv). În hepatite și ciroze, splenomegalia este însoțită și de hipersplenism hematologic, adică anemie, leucopenie și/sau trombopenie. Distrugerea elementelor figurate ale sângelui se face fie prin hiperfagie splenică (activitatea sporită a macrofagelor), fie prin producție de autoanticorpi.

Simptomele clinice subiective care trădează insuficiența hepatică manifestă sunt multiple : generale, cutaneo-mucoase, articulare, endocrine și nervoase.

1. **Manifestările generale** reprezintă răspunsul suferinței hepatice asupra stării generale a bolnavului :

1.1. *Tripla astenie fizică, psihică și sexuală* la care asociază scăderea ponderală și subfebrilitatea sunt caracteristice hepatitelor cronice, cirozelor, hemocromatozei și porfiriei cutanate tarda.

1.2. Aceste semne caracterizează și tabloul clinic al *impregnației tumorale*, întâlnite în cancerul hepatic și în bolile mieloproliferative cu interesare hepatică. Semnele generale de impregnație tumorală sunt însoțite uneori de fenomene paraneoplazice : crize hipoglicemice, poliglobulie, febră prelungită sau crize de porfirie acută așa cum întâlnim în cancerul hepatic primitiv.

1.3. *Manifestările infecțioase* cum sunt febra, frisonul în repetiție, transpirațiile, alterarea stării generale aparțin angiocolitei acute, abcesului hepatic sau bolilor infecțioase cu lezare hepatică ca leptospiroza sau bruceloza. În aceste situații ficatul este mărit și sensibil.

1.4. În abcesul hepatic, în chistul hidatic supurat ne întâlnim cu tabloul unei *supurații acute :* febră, frison repetitiv, transpirații, stare generală alterată, grețuri și vărsături. Hepatomegalia cu sensibilitate exagerată sugerează în acest context o supurație intrahepatică sau subfrenică.

2. **Tulburările dispeptice** sunt colicative și necolicative. Dispepsia necolicativă se traduce prin jenă, tensiune sau greutate în hipocondrul drept, însoțite de balonare, greață și vărsături biliare. Aceste simptome fac parte din apanajul clinic al hepatitei cronice și cirozei hepatice. Cu timpul, în ciroza hepatică, apare *dispepsia gazoasă* tradusă prin balonări postprandiale, scaune moi, flatulență, semne care anunță instalarea ascitei : *„les vents precedent la pluie"*. Examenul fizic descoperă hepatosplenomegalie sau un ficat mic atrofic însoțit de splenomegalie.

Scanned with OKEN Scanner

2.1. *Dispepsia biliară colicativă* în care durerile sunt însoțite de febră, frison, icter și alterarea stării generale, caracterizează angiocolita. Ficatul este mărit, sensibil datorită stazei biliare.

3. **Manifestările cutaneo-mucoase** și **articulare** se caută cu atenție la examenul fizic al unui bolnav cu modificări de volum hepato-splenic. Acestea sunt :

3.1. *Subicterul sau icterul franc* de diferite nuanțe, însoțit de prurit, grețuri, vărsături biliare, scaune normale sau hipocrome, se întâlnește în icterul hepatocelular, prin colestază intra- sau extrahepatică. Bolile însoțite de icter sunt : hepatita epidemică, hepatitele cronice, cirozele hepatice, ciroza biliară, angiocolita, cancerul hepatic și cancerul de cap de pancreas. În icterul hemolitic scaunul este hipercom, iar bolnavul prezintă semnele unei anemii cronice însoțită de colici biliare, renale sau enterale și febrile.

3.2. *Stelușele vasculare,* palmele și mucoasele carminate, *relevă o insuficiență hepatică manifestă generată* de hepatita cronică sau ciroza hepatică postvirală și etanolică. Stelușele vasculare apar pe față, pe membrele superioare și în partea superioară a toracelui, în așa numitul *teritoriu Hanot,* drenat de cava superioară (descrise de acest clinician francez). În privința patogeniei se crede că sunt provocate de acțiunea vasodilatatoare a estrogenilor care nu pot fi inactivați de ficat. Teoria nu explică de ce apar numai pe tegumentele din teritoriu Hanot. Considerăm că acest fapt poate fi explicat prin sărăcia în alfa 1 receptori a vaselor din acest teritoriu, unde circulația se face în sensul forței gravitaționale. Prezența lor nu denotă întotdeauna o suferință hepatică putând să apară în *sarcină, tireotoxicoză, ori abuz de contraceptive.*

3.3. Alcoolicii cu ficat mare sau mic, au un *facies pletoric,* cu venectazii, despre care Shakespeare a spus plastic : *„roșu la față și galben la ficat"* (făcea legătura între alcool și ciroză).

3.4. *Degetele hipocratice* se observă numai la o parte din bolnavii cu hepatită cronică și ciroză hepatică.

3.5. În cirozele biliare apare uneori *CREST sindromul* caracterizat prin calcificări cutanate, fenomene Raynaud, sclerodermie și teleangiectazie. Este descris și *sindromul SICA* de uscăciune a mucoaselor nazo-oculo-salivare. Bolnavii nu au lacrimi, salivă și secreție nazală.

3.6. *În hemocromatoză și porfiria cutanată tarda* apare pigmentarea bronzată a pielii.

4. **Manifestările hemoragipare.** În hepatita cronică și ciroza hepatică bolnavul are gingivoragii, epistaxis, echimoze cutanate și purpură la nivelul membrelor inferioare. Aceste simptome subliniază deficiența ficatului în sinteza factorilor de coagulare cât și intervenția hipersplenismului care explică prezența purpurei trombopenice.

5. **Manifestările endocrine.** La bărbați, ginecomastia, *rărirea pilozității axilare și pubiene, pierderea libidoului* și *atrofia testiculară,* subliniază deficiența ficatului în metabolizarea hormonilor steroizi. La femeie, atrofia sânilor, oligoamenoreea și pierderea libidoului sunt semne cu același substrat fiziopatologic, întâlnite tot în hepatita cronică și ciroza hepatică.

Hirsutismul exagerat sau înnegrirea părului încărunțit este descris ca fenomen paraneoplazic în cancerul hepatic.

Scanned with OKEN Scanner

6. **Manifestări nervoase.** Oboseala și fobia cirozei cât și simptomele de tip nevrotic (astenie, insomnie, cefalee) sunt simptome care chinuiesc bolnavii care au avut hepatită epidemică sau sunt purtătorii unei hepatite cronice.

În hepatita cronică activă și în cirozele hepatice apar *crizele episodice de encefalopatie portală*. Semnele clinice sunt tulburările de comportament și cunoștință. În forma silențioasă bolnavul este apatic-adinamic, incoerent și treptat devine obnubilat și intră în comă. În forma zgomotoasă bolnavul este logoreic, furios, neliniștit, agitat și intră în comă cu sau fără convulsii.

În *ciroza Wilson*, care apare la tineri, bolnavul prezintă *fenomene extrapiramidale*: tremurături, mișcări incoerente, reflexe vii. Simptomele se datoresc depunerii de cupru în nucleii bazali tulburând activitatea modulatorie a acestora.

Substratul fiziopatologic *al semnelor și simptomelor de insuficiență hepatică cronică.*

Datorită alterării în grade diferite ale hepatocitelor apar tulburări în *funcția de sinteză, excreție biliară* și *de substanțe colorate, în funcția de detoxifiere* și *metabolizare a amoniacului, aminelor aromate, octapaminelor* și *acizilor grași cu lanț scurt.*

Ficatul este un mare biochimist cu rol în sinteza de *albumine, de factori de coagulare, în sinteza de uree, în sinteza* și *esterificarea colesterolului, în sinteza serinelor, glicoproteinelor, betalipoproteinelor* și *în procesul de glicogeneză* și *neoglicogeneză.* În **hepatita cronică**, în **ciroza hepatică** leziunile biochimice și histologice ale hepatocitului duc la *scăderea albuminelor, a indicelui de protrombină, scăderea colesterolului esterificat* și *creșterea trigliceridelor. Colesterolul total* și *trigliceridele* cresc în colestaza intra- și extrahepatică. *Coproporfirinele* cresc în intoxicația etanolo-plumbică și în icterul Dubin-Johnson și Rotor.

În icterul hepatocelular se tulbură *excreția pigmenților biliari* și *sărurilor biliare.* Bilirubina directă și sărurile biliare cresc în sânge și se elimină pe cale urinară în cantitate mare.

Leziunile de citoliză ale hepatocitului explică creșterea *transaminazelor serice* GPT (ALAT) și GOT (ASAT) și uneori a sideremiei.

Incapacitatea de **metabolizare a hormonilor steroizi** explică apariția ginecomastiei, pierderea pilozității, scăderea libidoului la bărbați, iar la femei apariția tulburărilor de ciclu menstrual. Steluțele vasculare au la bază incapacitatea ficatului de a metaboliza hormonii estrogeni care cresc în sânge și produc o dilatație arteriolară.

În bolile *mieloproliferative cu interesare hepatică*, **hemoleucograma** arată leucocitoză cu poliglobulie și prezența în sângele periferic a elementelor tinere din seria mielomonocitară. În limfoamele maligne leucograma descoperă limfopenie relativă sau absolută iar în abcesul hepatic leucocitoză cu neutrofilie.

HIPERTENSIUNEA PORTALA

Hipertensiunea portală (HTP) se trădează clinic prin apariția *circulației colaterale, hemoroizilor, edemului, ascitei* și *splenomegaliei.* Circulația colaterală este externă și internă. Cea externă vizibilă pe peretele abdominal, este de tip cavo-cav și porto-cav.

Scanned with OKEN Scanner

Circulația externă cavo-cavă se desemnează pe flancuri și este dată de turgescența venelor epigastrice inferioare care fac anastomoză cu venele toracice laterale și epigastrice inferioare. Circulația externă porto-cavă apare la *bazele toracelui*, venele turgescente pornesc de la ombilic spre unghiul epigastric și rebordul falselor coaste. Venele de derivație sunt venele ligamentului rotund, venele ombilicale, epigastrice inferioare, mamare interne, azygos.

Circulația colaterală internă, raportată la anastomozele portei este de trei feluri :

— *Circulația portoesofagiană* prin deschiderea anastomozelor dintre vena portă, gastroduodenală, esofagiană și azygos. Dă naștere la varice esofagiene și ale marii tuberozități gastrice și expune bolnavul la hemoragie digestivă superioară ;

— *Circulația între vena portă, venele mezenterice și rectale* generează hemoroizi interni și externi care sângerează sau duc la tromboflebită hemoroidală ;

— *Circulația colaterală retroperitoneală* între venele Retzius și venele lombare superioare *provoacă un transsudat retroperitoneal* care la bolnavii cu ascită impietează filtrarea renală și *contribuie la apariția insuficienței hepatorenale funcționale* (vezi capitolul ciroza hepatică).

Ascita este consecința hipertensiunii portale și a scăderii sintezei de albumine de către ficat. *HTP determină creșterea presiunii hidrostatice* în teritoriul capilarelor mezentero-peritoneale, împiedicând reabsorbția filtratului capilar. *Hipoalbuminemia* determină scăderea presiunii coloid-osmotice și retenția apei în țesutul interstițial. *Hiperaldosteronismul* și *secreția crescută de* ADH antrenează o reabsorbție mare de apă și sare la nivelul tubului distal și determină creșterea volemiei și a presiunii hidrostatice în capilare, împiedicând reabsorbția lichidelor din interstițiu. Mai contribuie și o *insuficiență dinamică a limfaticelor hepatice* și *intestinale* care nu pot drena din interstițiile tisulare o cantitate mare de apă filtrată. Prin aceste mecanisme în cavitatea abdominală se acumulează o mare cantitate de plasmă (care antrenează până la 15 litri) și determină apariția ascitei.

Edemul periferic, la început decliv ajunge cu timpul în stadiul de anasarcă și interesează jumătatea inferioară a corpului. Fiziopatologic, *hipoalbuminemia* joacă rol principal, alături de ceilalți factori menționați mai sus.

Mecanismul fiziopatologic *de instalare a HTP* este reprezentat de *obstacolul pe traiectul circulației porto-cave* care poate fi localizat *intrahepatic, subhepatic* și *suprahepatic* (concepție criticată de unii autori).

Obstacolul intrahepatic provocat de procesul de fibroză care distruge circulația sinusoidală este cea mai frecventă cauză de HTP în ciroza hepatică. Se reduce anatomic atât circulația sinusoidală intralobulară cât și o parte din venele hepatice intra- și perilobulare. Unii autori susțin că nodulii de regenerare pot comprima venele intra- și suprahepatice, contribuind la instalarea HTP.

Obstacolul subhepatic este produs prin comprimarea trunchiului port în zona hilului de un *neoplasm hepatic* cu localizarea și invadarea lobului pătrat sau caudat. Compresia poate fi dată de adenopatia malignă a hilului hepatic (limfom malign) sau de un chist hidatic cu localizare pe fața postero-inferioară a ficatului.

Scanned with OKEN Scanner

Bolnavul cu hepatomegalie (informaţii clinice)

INFORMAŢII CLINICE

- La un bolnav cu hepatomegalie se pot descoperi patru grupe de manifestări :
  - modificarea de volum hepatosplenic în sensul hepatosplenomegaliei sau un ficat mic atrofic însoţit de splenomegalie ;
  - manifestări subiective şi obiective de insuficienţă hepatică manifestă ;
  - semne de hipertensiune portală ;
  - semne de hipersplenism hematologic.
- Manifestările de insuficienţă hepatică sunt numeroase.
- Manifestări generale de tip triplu : astenie, deficit ponderal, subfebrilităţi :
  - semne de impregnaţie tumorală în cancerul hepatic şi boli limfoproliferative ;
  - semne de infecţie acută sau stare toxicoseptică — angiocolita, abces hepatic, chist hidatic, boli mielo- şi limfoproliferative cu localizări primitiv hepatice.
- Manifestări digestive de tip dispepsie hepato-biliară colicativă sau necolicativă — în hepatite cronice, ciroze hepatice, angiocolite, chist hidatic rupt în căile biliare :
  - subicterul şi icterul franc hepatocelular, colestatic sau de tip hemolitic (acantocitoza).

- Manifestări cutaneo-mucoase :
  - subicter sau icter franc ;
  - steluţe vasculare în teritoriul Hanot ;
  - facies pletoric-vascular în hepatita şi ciroza alcoolică ;
  - degete hipocratice în ciroze hepatică şi CRET sindrom în ciroza biliară.
- Manifestări hemoragipare :
  - gingivoragii, epistaxis, echimoze, purpure.
- Manifestări endocrine la bărbaţi — ginecomastie, rărirea pilozităţii, de tip muscular şi atrofie testiculară :
  - la femeie oligomenoree, atrofia sânilor ;
  - la ambele sexe pierderea libidoului ;
  - hirsutism exogen şi înnegrirea părului încărunţit în cancerul hepatic primar.
- Manifestări nervoase :
  - de tip nevrotic — cefalee, astenie psihică, astenie fizică, fobia cirozei ;
  - fenomene de encefalopatie portală care apar episodic sau în stadiul terminal a insuficienţei hepatice.
- Manifestările hipertensiunii portale :
  - ascită, hidrotorax, edeme ;
  - circulaţie colaterală de tip :
    - cavo-cav vizibilă pe flancuri ;
    - porto-cav vizibilă pe baza roracelui ;
    - porto-esofagian care provoacă varice esofagiene şi HDS ;
    - porto-mezenteric provoacă hemoroizi ;
    - porto-retroperitoneal — vene Retius — venele lombare.
- Manifestările hipersplenismului :
  - splenomegalie gr. II sau III ;
  - citopenie sangvină ;
  - măduvă regenerativă.

Scanned with OKEN Scanner

Obstacolul suprahepatic provocat de *tromboze* și mai rar de compresia sau *gâtuirea venelor suprahepatice* (cancer hepatic, diafragm fibros). Poliglobulia și hemoglobinuria paroxistică nocturnă au drept complicație tromboza venelor suprahepatice urmate de instalarea rapidă a HTP și ascitei.

Manifestările obiective extrahepatice sunt : *adenomegalia periferică* și *semne de suferință cardiacă* sau *cardio-pulmonară*. În bolile mielo- și limfoproliferative, hepatomegalia este însoțită de adenomegalie periferică și/sau mediastinală care trebuie căutată prin palparea ganglionilor periferici și dovedită de radiografie în localizarea mediastinală.

În mononucleoza infecțioasă febra Q și *ornitoza, hepatomegalia, subicterul* și *micropoliadenopatia* conturează tabloul acestor boli virale cu tropism hepatic și ganglionar.

În CPC compensat ficatul poate fi coborât iar în CPC decompensat și în *insuficiența cardiacă globală*, apare *hepatomegalia de stază*. În *pericardita exsudativă* sau *pericardita constrictivă*, hepatomegalia și ascita pot reprezenta capcane de diagnostic.

În endocardita lentă, hepatomegalia, febra prelungită, degetele hipocratice și auscultarea atentă a focarului aortic și mitral stabilesc diagnosticul. *Suflul diastolic în focarul Erb și uruitura diastolică apexiană*, sufluri care-și pot modifica durata, tonalitatea, intensitatea, plus semnele eventualei insuficiențe cardiace, sunt elemente caracteristice de diagnostic.

INFORMAȚIILE PARACLINICE

Informațiile paraclinice au rol de a confirma și verifica diagnosticul clinic și mai rar de a-l impune. Pe lângă analizele curente recurgem la analize țintite care explorează funcțiile de sinteză și excreție a ficatului, anomaliile imunologice, enzimele de citoliză, antigene tumorale. În raport cu datele clinice apelăm la mijloacele de explorare morfologică cum sunt : *puncția biopsie, ecografia, scintigrafia, angiografia selectivă*.

Funcțiile de sinteză ale ficatului se explorează prin *dozarea proteinemiei, indicelui de protrombină, fibrinogenului, amoniemiei, colesterolului esterificat, trigliceridelor*. Electroforeza reflectă disproteinemia și permite calcularea raportului albumine-globuline. Aceste teste sunt în mod variabil perturbate în hepatite și ciroze când există și neconcordanțe, testele amintite având valori normale iar datele clinice și cele oferite de biopsie pledează pentru o hepatită cronică activă sau ciroză hepatică. Testele de disproteinemie nu au valoare semnificativă.

Funcția de excreție și eliminare a ficatului, cercetează *excreția bilirubinei*, a *coloranților, produșilor iodați* și *enzimelor de eliminare*.

Bilirubina directă (BD) și *cea indirectă* (BI) pot fi ușor crescute în unele forme de hepatită cronică. Se vorbește în asemenea situații rare, de hiperbilirubinemii funcționale sau restante. Valoarea normală este de 0,8 mg% pentru BI și respectiv 0,2 mg% pentru BD. Sărurile biliare și BD cresc mult în hepatita epidemică, cresc episodic în hepatita cronică și cancerul hepatic. *În colestaza intrahepatică* BD, sărurile biliare, colesterolul și FAL serică sunt crescute. Acronimul nemotehnic este *BCF crescut* (bilirubină, colesterol, fosfataza alcalină).

Scanned with OKEN Scanner

Enzimele de eliminare sunt *FAL serică, gama GT, LAP* și *5 NU,* care sunt crescute și în icterul prin colestaza intra- și extrahepatică.

FA serică este crescută de 5—6 ori peste normal și are valoare mare în *diagnosticul cancerului hepatic primar* și a metastazelor hepatice din cadrul altor cancere viscerale.

Antigenele tumorale : *alfa-1-fetoproteină, antigenul oncogen pancreatic* și *carcinoembrionar* sunt prezente în cancerul hepatic primar și secundar.

Anomalii imunologice. *Testele de disproteinemie* (Thymol, Takata Ara, sulfat de Zn, sulfat de Cd) reflectă în mod indirect dezechilibrul între fracțiunile globulinelor plasmatice și nu se știe dacă aceste teste reprezintă cauza sau efectul unor perturbări imunologice umorale sau celulare întâlnite în bolile hepatice cronice. Aceste probe sunt nespecifice întrucât se întâlnesc în numeroase boli : sindrom nefrotic, boli de colagen, neoplasme și au valoare diagnostică numai în contextul unor semne clinice de insuficiență hepatică manifestă, numai dacă au coloratură hepatică.

Adepții teoriei patogenice a *complexelor imune* acordă mare valoare creșterii IgA, IgG, IgM și a complexelor imune. Imunoglobulinele ating valori moderate în hepatitele cronice și cirozele hepatice, tocmai datorită intervenției limfocitului citotoxic care continuă reacția antigen-anticorp inițiată de plasmocit. Valorile normale sunt : IgA 70—150 U.I., IgG 100—200 UI, IgM 100—200 U.I.

Se cercetează prin metode speciale și *imunitatea celulară. Procentele de limfocite T totale, limfocite supresoare* (Ts), *limfocitele helper* (Th,) *raportul LT 4/LT 8, limfocitul NK și testul de inhibare a migrării leucocitare* (I.M.L.), explorează mult mai sensibil procesul autoagresiv hepatic. Limfocitele și subpopulațiile limfocitare se determină prin tehnici speciale și se exprimă procentual. Valorile normale ale limfocitelor T totale periferice sunt de 60—70% ale LTh (T 4) de 40%, ale LTs (T 8) 15% iar raportul T 4/T 8 este de 2 celule T 4 și 1 celulă T 8. Rozetele E 45 sunt de 9% și reprezintă limfocitele T supresoare. Sunt mai precise datele oferite de fenotipare, căci descoperă anomalii procentuale în participarea subpopulațiilor limfocitare.

Semnificație. În hepatitele cronice și ciroze crește procentul LT 4 și scade procentul LT 8. Rozetele E 45 determină probabil activitatea LT 8. Ele scad, fiind mobilizate la locul țintă, unde inițiază procesul imunologic. Adepții reacțiilor de tip III vorbesc de o deficiență congenitală a acestor celule în procesul de apărare imunologică.

Raportul T 4/T 8 crește sau scade în raport cu stadiul procesului autoimun. Într-o primă fază plasmocitele produc anticorpi antimembrană bazală hepatocitară, incapabili de a induce leziuni. În al doilea timp limfocitele T 8 sau NK produc leziuni prin limfotoxicitate. *Scăderea I.M.L. denotă o hiperreactivitate a limfocitelor* iar creșterea lui o slabă reactivitate limfocitară. De menționat că prin aceste teste se apreciază imunitatea celulară în sângele periferic și nu la nivelul organului țintă unde limfocitele sunt mobilizate. Este explorarea indirectă a procesului autoagresiv.

Scanned with OKEN Scanner

1. **Explorări radiologice.** *Radiografia simplă* de hipocondru drept, poate aduce unele informații. Astfel, o tumoră malignă sau benignă poate determina o boselare sau deformare a cupolei diafragmatice. Clișeul de hipocondru drept pe gol mai poate arăta un *calcul radioopac în vezica biliară*, calcifieri ale veziculei biliare, cât și ale pancreasului sau ficatului. *Calcifierea pancreasului* se poate observa în pancreatita cronică care însoțește o ciroză alcoolică. Calcifierile în zona hepatică se întâlnesc în *chistul calcificat*, în *hemangioame hepatice* și *cancerul hepatic*. Clișeul de hipocondru stâng sau drept pe gol ne oferă informații privind mărirea de volum a splinei și ficatului și mai ales evidențiază calcifierile în aceste organe.

2. **Tranzitul baritat și grafiile seriate esogastrice** sunt obligatorii când se bănuiește *hipertensiunea portală întrucât decelează varicele esofagiene*. Tumorile capului de pancreas produc lărgirea cadrului duodenal. Duodenografia hipotonă, după injectare de anticolinergice sau glucagon, pare să aducă unele detalii în tumorile de cap de pancreas sau în ampulomul vaterian.

3. **Colecisto- și colangiografia** nu aduc informații dacă bilirubina totală depășește 3 mg sau în cazul unor deficite hepatocelulare. În asemenea situații celulele hepatice nu pot capta și elimina substanța iodată (icter hepatocelular, icter colestatic, sindrom Dubin-Johnson). Colecistografia și colangiografia sunt negative când nu se opacifiază nici vezica biliară, nici căile biliare. În schimb se opacifiază slab rinichiul și destul de bine vezica urinară. Rar se întâmplă ca Razebilul să nu se absoarbă, situație în care tabletele pot fi observate în intestinul subțire sau în unghiul colic drept.

Colecistografia orală oferă date cu privire la volumul, motilitatea, prezența calculilor, a malformațiilor ori a unui proces de colecistoză hiperplazică. Vezica biliară este exclusă radiologic în caz de calcul inclavat în cistic. Colecistul apare slab opacifiat în colecistitele cronice.

Colangiografia intravenoasă permite vizualizarea căilor biliare intra- și extrahepatice și localizarea unei obstrucții la nivelul coledocului sau canalelor biliare intrahepatice.

Colangiografia transhepatică, efectuată pe cale percutană cu ajutorul unui ac fin este practicată pentru a face distincție între staza biliară intra- și extrahepatică. Este o metodă invazivă cu indicații restrânse.

Colangiopancreatografia retrogradă este folosită pentru a vizualiza căile biliare și canalele pancreatice în caz de neo de cap de pancreas sau ampulom vaterian.

4. **Ecografia** folosește în scop diagnostic ultrasunetul, obținut prin convertirea unui curent electric în ultrasunet, cu ajutorul unui cristal piezoelectric. Un ecograf se compune din mai multe piese :

— un generator de curent electric de înaltă frecvență ;

— o sondă (un transductor) prevăzut cu un cristal piezoelectric care transformă oscilațiile electrice în ultrasunete cu o frecvență de 1—15 Mhz ;

— un receptor acustic (cuplat cu sonda) care detectează undele reflectate și le convertește în semnale electrice ;

— un computer electronic care le prelucrează, le întărește, le segmentează, pentru a fi măsurate și vizualizate cu ajutorul unui osciloграf catodic.

Scanned with OKEN Scanner

Undele sonore reflectate dau imagini în diverse nuanțe de alb, gri și negru, bazate pe diferențe de impedanță acustică (rezistență opusă la pătrunderea undelor) date de țesuturile solide, organele și țesuturile moi care conțin lichide sau ser. Lichidele dau imagini negre (sunt anecoice), țesuturile solide, diverse nuanțe de alb-gri (hiper- sau hipoecogene), iar gazele opresc propagarea undelor sonore și împiedică vizualizarea organelor profunde.

Este o metodă rapidă, neinvazivă și economică care dă rezultate comparabile cu cele oferite de tomografia computerizată și rezonanța magnetică care sunt foarte costisitoare și invazive. Un alt avantaj este faptul că scutește bolnavul de examene agresive cum sunt explorarea radiologică, angiografia selectivă și colangiopancreatografia retrogradă.

Ecografia reprezintă o metodă modernă de diagnostic rapid și esențial în patologia actuală.

Examenul ecografic al regiunii hepatice trebuie să precizeze :

— dimensiunile și conturul ficatului ;
— ecostructura parenchimului ;
— prezența și localizarea diverselor leziuni difuze sau circumscrise ;
— aspectul sistemului venos port și cav ;
— existența revărsatelor lichidiene abdominale sau pleurale ;
— diametrul antero-posterior al ficatului pe linia mediană este de 9—12 cm, iar diametrul maxim al lobului stâng este de 5 cm.

Se știe însă că *dimensiunile* ficatului variază cu morfologia organului și tipul constituțional al bolnavului. De aceea și măsurarea lor este relativă. Ecografia își păstrează însă interesul în special în cazul pacienților obezi sau cu ascită, la care examenul clinic adesea nu este concludent.

Conturul ficatului este net, hiperecogen, bine delimitat față de structurile învecinate, orice schimbare prin apariția unor boseluri pe suprafața convexă având semnificație patologică.

Structura este omogenă, cu ecogenitate ușor crescută față de cea a rinichiului drept în funcție de care se apreciază comparativ. În steatoza hepatică, prin depunerea de grăsimi în parenchim, ecogenitatea ficatului crește, structura devine hiperecogenă, dar își păstrează caracterul omogen. În hepatita cronică, deși nu ecografia este aceea care pune diagnosticul de certitudine, se pot constata totuși unele modificări, adesea sugestive : depistarea unei hepatomegalii simetrice sau asimetrice (în special pe lobul stâng) cu ecostructură difuz neomogenă, contur neregulat al ficatului cu dilatare moderată a arborelui port și eventual asocierea splenomegaliei.

Mult mai semnificative sunt modificările întâlnite în *cirozele hepatice*, în special în *stadiul ascitic*. Astfel, pe lângă modificările de structură și contur descrise la hepatitele cronice, *dilatarea venei porte peste 15 mm*, a *venei splenice peste 10 mm*, dilatarea venelor cistice, repermeabilizarea venei ombilicale, splenomegalia și vizualizarea lichidului de ascită permit stabilirea cu certitudine a diagnosticului.

În condițiile în care în urma examenului ecografic se depistează *formațiuni localizate* în structura parenchimului hepatic, trebuie să se precizeze : *numărul lor, dimensiunile, localizarea, ecogenitatea, raporturile cu structurile învecinate*. În general aceste formațiuni reprezintă abcese hepatice, chiste, tumori benigne sau maligne.

Scanned with OKEN Scanner

Detaliem în continuare câteva aspecte mai frecvent întâlnite în practica zilnică :

— *abcesul hepatic* — apare ca o tumoră bine delimitată, hipoecogenă, neomogenă prin prezența în interior de sediment, membrane, aer etc., uneori cu calcifieri parietale ;

— *chistul hidatic hepatic* — tumoră de obicei rotundă, bine delimitată, anecoică cu pereți proprii și prezența în interior de sediment și vezicule fiice ;

— *tumorile benigne* — formațiuni bine delimitate, de obicei hiperecogene, solitare, ce nu modifică raporturile cu structurile învecinate.

— *tumorile maligne* — formațiuni slab delimitate, hipo- sau hiperecogene, unice sau multiple ce comprimă vasele sau căile biliare intrahepatice. Sugestivă pentru *metastazele hepatice* este imaginea *„în cocardă"*, deși nu este singura reprezentare ecografică.

Studiul ecografic al sistemului venos port și cav este util în stabilirea diagnosticului de *hipertensiune portală sau hepatomegalie de stază. HTP este sugerată* de dilatarea *VP peste 15 mm, VS peste 10 mm,* venei mezenterice superioare (VMS) *peste 11 mm,* dilatații ale venelor cistice, repermeabilizarea venei ombilicale, la care se adaugă *prezența splenomegaliei cu dilatații venoase în hil și a ascitei.*

Ficatul de stază se caracterizează prin următoarele semne ecografice : hepatomegalie sensibilă, modificarea difuză a ecogenității parenchimului, dilatarea venei cave inferioare peste 24 mm și a venelor suprahepatice, evidențierea HVD la examenul cordului.

Existența unui revărsat lichidian trebuie analizată în raport cu diafragmul ; dacă e situat înaintea acestuia este vorba de ascită, dacă e plasat în spatele diafragmului, este colecție pleurală.

În afecțiunile hepatice ecografia oferă relații privitoare la comportarea splinei.

Splina, organ parenchimatos intraperitoneal, are o structură ecografică omogenă, cu ecogenitate ușor mai redusă decât cea a ficatului, contur bine definit cu ecou liniar dat de capsulă.

Dimensiunile normale sunt : 11—13 cm în axul lung, 3—5 cm diametrul transvers în hil și 7—8 cm diametrul anteroposterior. Poate fi ușor examinată cu pacientul în decubit dorsal sau decubit lateral drept.

Splenomegaliile difuze : se traduc ecografic prin mărirea splinei în cel puțin două diametre (transvers și longitudinal) cu păstrarea însă a omogenității structurii.

Se întâlnesc în *leucemii, limfoame, boli hepatice însoțite de hipertensiune portală, colagenoze, septicemii,* etc.

Splenomegalii focale : reprezintă măriri de volum ale splinei prin prezența în parenchim a uneia sau mai multor formațiuni localizate. Acestea pot avea structură chistică transonică (este cazul *chistului hidatic splenic*), sau tisulară hipo sau hiperecogenă bine delimitate *(tumori benigne, limfoame* cu localizare splenică, *infarcte splenice,* etc.).

5. *Angiografia selectivă,* obținută prin injectarea unei substanțe de contrast în trunchiul celiac, facilitează vizualizarea circulației hepatice arteriale și portale în trei timpi. În *timpul arterial* arată modificări ale circulației arteriale, în *timpul parenchimatos* dă relații cu referire la volumul și gradul de opacifiere a țesutului hepatic, iar în *timpul venos* date privind calibrul venei porte și al venelor tributare. În hiperten-

Scanned with OKEN Scanner

Bolnavul cu hepatomegalie (informații paraclinice)

INFORMAȚII PARACLINICE

- Explorare biologică.
  - — Funcția de sinteză a hepatocitelor → proteinemie , indice de protrombină, fibrinogen, colesterol esterificat, trigliceride, uree, amoniemie.
  - — Funcția de excreție → bilirubină liberă și conjugată, BSP, produși iodați, enzime de eliminare.
  - — Citoliza hepatocitelor → transaminaze ALAT și ASAT, sideremie, bilirubină directă.
- Anomalii imunologice :
  - — Teste de disproteinemie, Thymol, Takata-Ara, sulfat de zinc, sulfat de cadmiu ;
  - — Imunoglobuline : IgA, IgG, IgE, IgM;
  - — Anticorpi antimitocondriali, anticorpi antifibră musculară netedă, anticorpi antinucleari.
  - — Fenotipare limfocitare : CD_4, CD_8, Tc, NK.
- Antigene tumorale.
  - — Alfa-1-fetoproteina, antigen oncogen pancreatic, antigen carcinoembrionar.

- Explorare imagistică.
- Ecografie hepato-splenică → volum, contur, omogenitate structurală, formațiuni localizate, diametrul venelor suprahepatice, venei cave inferioare, venei porte, venei splenice, calcifieri hepatice, ale veziculei biliare, calculi biliari.
- Scintigramă hepato-splenică → volum, hipocaptare hepatică difuză sau localizată, hipercaprare splenică.
  - — În formele grave, agresive de hepatită cronică → hipercaptare vertebrală și sternală.
- Tomografia compurerizată → oferă imagini superpozabile cu cele ecografice și scintigrafice. Utilă mai ales în caz de necroze hepatice localizate sau formațiuni tumorale iodofile.
- R.M.N. → explorare modernă, completează datele oferite de investigațiile precedente.
- Tranzit baritat eso-gastro-duodenal + endoscopie :
  - — varice esofagiene ;
  - — ulcer gastro-duodenal.
- Biopsie hepatică : infiltrate limfoplasmocitare, degenerescență și necroze hepatocitare fibroză mutilantă, celule atipice, stază biliară noduli peribiliari :
  - — în raport cu etiologia bolii hepatice.

Scanned with OKEN Scanner

siunea portală arată dilatarea arterei splenice, a venelor tributare, splenice, mezenterice și coronare gastrice. În cancerul hepatic scoate în evidență zone hiper- sau hipovascularizate.

6. **Scintigrafia hepatică** este o cartografie hepatică obținută prin *injectarea intravenoasă a unui izotop marcat,* care se fixează în mod selectiv în ficat. Izotopul emite radiații gama care sunt captate de un computer de radiații care realizează o hartă hepatică. Substanțele coloidale ^{198}Au, ^{99}Tc sunt fixate selectiv de celulele Kupffer, roz bengalul marcat este captat și extras de celulele hepatice, iar ^{60}Ga este fixat la nivelul leziunilor inflamatorii și neoplazice.

În hepatita cronică și ciroză scintigrama cu ^{198}Au și ^{99}Tc oferă o serie de informații necesare diagnosticului ;

— volumul ficatului, normal, mare sau micșorat ; la controlul ficatului care poate fi neregulat, boselat ;

— gradul de fixare a izotopului, arătând o hipofixare limitată la un lob sau difuză din cauza leziunilor inflamatorii nespecifice sau fibrozei mutilante, întâlnite în hepatita cronică și cirozele hepatice ;

— captarea splenică, limitată, difuză, conturând și volumul ei în funcție de gradul imunoagresivității splenice ;

— captarea extrahepatică, în stern, în vertebre este un semn de gravitate în HCA.

În chistul hidatic, abcesul hepatic, cancerul hepatic și ficatul polichistic, obiectivează zone reci de cel puțin 2—3 cm în diametru. Scintigrafia cu ^{60}Ga este utilă în diagnosticul cancerului hepatic, deoarece spre deosebire de scintigrama cu ^{198}Au sau ^{60}Tc, descoperă zone calde, hipercaptante de diferite mărimi.

Scintigrama cu roz bengal este utilizată pentru a *diferenția colestaza intrahepatică* de *colestază extrahepatică. În colestaza intrahepatică izotopul ajunge în duoden,* în timp ce în colestaza extrahepatică izotopul nu trece în duoden.

7. **Scannerul** (tomografie computerizată). Avantajul acestei metode constă în obținerea unor imagini concludente și evită examene agresive cum sunt colangiopancreatografia retrogradă sau angiografia selectivă.

Se pot diagnostica *chiste, abcese, hemangioame, cancere localizate în ficat, chiste, hematoame* și *infarcte splenice, necroze chistice* și *tumori pancreatice.* Evidențiază și dilatația veziculei biliare, coledocului și venei porte.

8. **Esofagoscopia** este o metodă sensibilă și neinvazivă care poate să pună în evidență precoce *varicele esofagiene.*

Scanned with OKEN Scanner

HEPATITE CRONICE

GENERALITĂȚI

Sunt *boli hepatice cronice, cu patogenie autoimună, identificate prin trăsături anatomo-patologice, clinice și evolutive.*

Anatomo-patologic, elementele caracteristice sunt : în formele stabilizate, infiltratul limfoplasmocitar din spațiul port, iar în formele active se adaugă leziunile degenerativ-necrotice ale hepatocitului.

Clinic, hepatitele cronice au ca trăsături caracteristice modificările de volum hepato-splenic, semnele de insuficiență hepatică latentă sau manifestă și uneori hepersplenismul.

Evoluția lor este cronică, cu posibilități de stabilizare, de agravare, activare, sau evoluție progresivă către ciroză. Uneori se pot maligniza.

Incidența maximală este apreciată diferit în Europa de Est, de Vest și U.S.A. După datele statistice se cronicizează 5—15% din hepatitele virale acute (HVA) cu virus B, C și delta. Timpul de cronicizare a unei hepatite acute este de peste 6—8 luni de persistență a simptomelor clinice.

Factorii de risc ai cronicizării care trebuie să fie cunoscuți sunt multipli :

— persistența în organismul bolnav a antigenelor HBs, HBc, HBe și anticorpilor respectivi ;

— formele anicterice de HVA (cu posibilă transmitere genitală), formele prelungite și recurente ;

— nerespectarea regimului igieno-dietetic timp de 3 ani după un episod acut, prin consum de alcool, grăsimi ori folosirea prelungită de medicamente cu potențial hepatotoxic, cum sunt : Paracetamolul, salicilații, sulfamidele, tetraciclinele, estrogenii, contraceptivele, anabolizantele și Fenisanul ;

— predispoziția ereditară este un alt factor de risc, deoarece numai o mică parte (15%) din hepatitele virale se cronicizează. O serie de cercetări arată că purtătorii de antigene HLA B_1, B_5 și B_8 sunt în peste 30—40% proveniți din bolnavii cronicizați. De asemenea la aceștia a fost semnalată și deficiența de alfa-1-antitripsină. Purtătorii de asemenea antigene HLA moștenesc deficiențe în apărarea antivirală și dezvoltă la contactul cu antigenele virale reacții autoimune hiperergice (tablou sinoptic nr. 29) ;

— transmiterea virusului se face pe cale sangvină (prin transfuzii, hemodializă) prin instrumentar de spital nesterilizat (de folosință multiplă), pe cale sexuală, prin contact intrafamilial sau pe cale perinatală (de la mamă infectată la făt).

Scanned with OKEN Scanner

Tablou sinoptic nr. 29

Hepatita virală acută și cronică; parametrii etiologici, biologici și clinici

Agent viral	Genom viral	Markeri serici	Cale de transmitere	Potențial evolutiv	Tratament
Virus A V.H.A. identificat 1960	ARN picornavirus	IgM anti HBA	digestiv	vindecare	Spitalizare și dispensarizare 3 ani
Virus B V.H.B. identificat 1964	ADN hepadnavirus	Ag HBs IgM anti HBc markeri de replicare — Anti HBc — ADN polimerază	• Parenteral — injecții — transfuzii • Sexual	• Vindecare • Cronicizare (10—15%) — HCA — Ciroză — Carcinom hepatic	Idem
Virus D V.H.D. identificat 1977	ARN Agent delta patogen numai în prezența VHB cu rol de helper	Ag HD Anti HD IgM anti HD	Idem	Idem	Idem
Virus C V.H.C. identificat 1989	ARN flavivirus	Ag HC anti HC	Idem	Idem	Idem
Virus E V.H.E. identificat 1990	ARN calicivirus	Nu s-au descoperit teste de identificare	Oral	Vindecare	Idem

Scanned with OKEN Scanner

Etiopatogenic, hepatitele cronice (HC) sunt considerate boli autoimune, indiferent de etiologia lor virală ori etanolică, potențată sau nu de medicamente toxice sau alți factori de risc. Procesul inflamator nespecific dovedit prin puncție biopsie, este expresia unui răspuns imun de hipersensibilizare umorală și/sau celulară. În acest sens trei ipoteze își dezbat prioritatea.

Imunopatologia leziunilor hepatice. În hepatita acută virală, în timpul **fazei de replicare** a virusului B, pe membrana hepatocitului apar antigenele Atg HBc și HBs, iar în ser apar Atg HBs, Atg HBe, ADN HB, ADN polimeraza. În **faza nereplicativă** a virusului B în ser apare Atg HBs și anti HBc. Trecerea de la infecția predominent replicativă la infecția nereplicativă se asociază cu ameliorarea semnificativă stării generale și a simptomelor clinice, scăderea transaminazelor și a procesului inflamator nespecific de la nivelul ficatului. Puncția bioptică nu este indicată.

Analiza imunohistochimică a infiltratului arată prezența celulelor LTc, NK și T_8. Există o corelație pozitivă între activitatea IL_2 și citotoxicitatea NK. Citonecroza hepatocitelor este indusă de LTc și NK și este condiționată de prezența pe membrana hepatocitelor a Atg HBc, HBs și de densitatea Atg HLA din clasa I.

În HCA se constată prezența unui infiltrat limfoplasmocitar și a leziunilor de necroză parcelară sau sub formă de benzi care leagă spațiile porte cu venele centrolobulare.

Imunohistochimic în infiltratul inflamator sunt prezente LTc, LT_8, NK. *Prin imunofluorescență* se demonstrează prezența Atg HBs și HBc la nivelul membranei hepatocitare, în citoplasmă HBc iar intranuclear ADN al virusului B.

Mecanismele patogenice implicate în leziunile hepatocitare sunt *limfotoxicitatea dependentă de anticorpi,* hepatocitele îmbrăcate cu un complex de Atg HBc, Atg HBs, și Atc de tip IgG anti HBc și anti HBs, cât și anticorpi anti LPS (lipoproteina specifică de membrană) sunt atacate de LTc și NK.

În reacția *limfocitotoxică directă,* hepatocitele îmbrăcate cu Atg HBs, Atg HBe, sunt lezate de LTc numai în prezența Atg HLA de tip AI, B_8 sau DRT_3.

Ipoteza care susține producerea leziunilor prin *anticorpi citotoxici* (prin acțiunea directă a IgG anti HBc și a IgG anti HBs) este puțin probabilă, deoarece pot face hepatită acută sau cronică și subiecții cu hipogamaglobulinemie.

Indiferent de tipul *reacției autoagresive* la care participă limfocitele T și NK induc leziunile de citonecroză. Trebuie să menționăm că aceste celule acționează prin limfokine și limfotoxine.

Limfokinele eliberează mediatori chimici care mobilizează macrofagele și neutrofilele, celule care pun în libertate enzime lizozomale cu rol citotoxic, cât și peptide și lipide proinflamatorii (leucotriene, prostaglandine, prostacicline). Deci la reacția inflamatorie nespecifică întâlnită în HCA participă și factori nespecifici ai inflamației.

Limfotoxinele acționează direct asupra hepatocitului producând leziuni toxice și necrotice, potențate ulterior de factorii nespecifici ai inflamației arătați mai sus.

Scanned with OKEN Scanner

Tablou sinoptic nr. 30

Hepatite cronice: factori de risc, clasificare, etiopatogenie

HEPATITELE CRONICE HC

FACTORI DE RISC

- Persistenţa Atg HBs, HBc, HBe şi a Atc. respectivi
- Forme anicterice (transmitere genitală)
- Forme prelungite sau recurente de HVA
- Nerespectarea regimului timp de 3 ani după episodul acut
- Predispoziţia ereditară dovedită de:
  - prezenţa HLA B1, B5, B8

CLASIFICARE

- Hepatită cronică stabilizată
  - inactivă
- Hepatită cronică activă
  - moderată
  - severă
  - lupoidă
  - colestatică

ETIOPATOGENIE

- Ipoteze autoimune
  - reacţie de tip III prin complexe imune
  - reacţie limfocitotoxică dependentă de Atc (reacţii de tip III+IV) dovedită la animal prin transfuzie de masă limfocitară sau macrofagică

Scanned with OKEN Scanner

Pentru mecanismul imunocelular autoagresiv pledează și asocierea la semnele caracteristice ale HCA, a unor manifestări autoimune cum sunt poliartrita, glomerulonefrita, tiroidita și sindromul SICA.

Clasificare. Din punct de vedere clinic, histologic și evolutiv se disting două forme : HC stabilizată și HC activă. Termenul de HC persistentă preluat din literatura germană și anglo-saxonă nu este corect din două motive. Primul motiv este simplu și logic deoarece bolile umane se pot vindeca sau croniciza, iar cele cronice se pot stabiliza sau evolua. Ne interesează în cazul unei boli cronice să știm dacă procesul este stabilizat sau se află în evoluție, în activitate. Al doilea motiv este de logică semantică, deoarece termenii cronic și persistent sunt pleonasme (sinonime) cuvinte care repetă în mod inutil aceeași idee. În limbajul anglo-saxon există cele mai supărătoare sinonime și nu știm dacă împerecherea celor doi termeni „cronic și persistent", este folosită în sens diferit ori ca sinonim.

HEPATITA CRONICĂ STABILIZATĂ

HC stabilizată sau inactivă este cea mai frecventă formă și reprezintă peste 70% din totalul HC. Se caracterizează clinic prin simptome astenovegetative, dispeptice și hepatomegalie.

Fenomenele astenovegetative de tip nevrotic domină scena clinică. Bolnavii acuză astenie fizică, adinamie, insomnie și mulți dintre ei trăiesc cu *fobia cirozei* deși au stare generală bună.

Fenomenele dispeptice sunt de tip hepato-biliar și se caracterizează prin jenă în hipocondrul drept, greață, amar și balonare care apar spontan sau după indiscreții alimentare (grăsimi, prăjeli, sosuri, ouă, maioneze, frișcă, prăjituri de cofetărie).

Hepatomegalia de gradul I este adesea singurul semn al bolii. Ficatul se palpează în inspir, are marginea rotunjită, mai fermă și poate fi ușor sensibil.

Paraclinic

Testele de disproteinemie sunt slab pozitive, alteori gamaglobulinele sunt moderat crescute între 20, 25%, transaminazele sunt la limita superioară a normalului, iar antigenul Hbs este prezent la 10% din bolnavi. Modificările de laborator se mențin ca atare timp îndelungat și nu sunt rare cazurile când bolnavii sunt dependenți psihic de ele.

Biopsia hepatică arată un infiltrat limfoplasmocitar în spațiul port și eventual leziuni degenerative ale hepatocitelor.

Scintigrama hepatică nu este necesară deoarece arată o hepatomegalie ușoară cu mici zone de hipocaptare, splina fiind necaptantă.

Ecografia este mai indicată decât scintigrama, arătând mărirea de volum a ficatului (diametrul antero-posterior al lobului stâng peste 5,5 cm) cu o ecostructură omogenă fără dilatații ale venei porte sau splenice. Splina este în limite normale.

Scanned with OKEN Scanner

Evoluție

Boala este staționară mulți ani sau pentru tot restul vieții, dacă nu intervin factorii de risc menționați, care pot facilita evoluția spre HC activă ori ciroză. *Prognosticul* este favorabil.

Tratament

În principiu, bolnavul trebuie încurajat că nu are o boală gravă, sfătuit să păstreze un *regim igieno-dietetic adecvat*. Se interzic *alcoolul, medicamentele hepatotoxice* și se recomandă să evite *infecțiile intercurente*. Bolnavii sunt *dispensarizați* și *controlați la 6—8 luni timp de 2—3 ani*. Ca *medicamente* se recomandă hepatotrope : Mecopar forte, Aspatofort, polivitamine și pentru drenajul biliar Colebil sau Fiobilin. Rezultatele sunt bune și foarte bune și apreciate pe baza unor *criterii clinice* și *paraclinice*.

HEPATITA CRONICĂ ACTIVĂ

HC activă este forma clinică cu potențial cirogen și reprezintă ca incidență maximală circa 30% din totalul HC.

Anatomopatologie

Alături de infiltratul limfoplasmocitar din spațiul port și de leziunile degenerative (glucidică, lipidică și protidică), apar *necroze parcelare* la periferia lobului sau sub formă de *benzi* sau *punți* care leagă periferia lobului de vena centrolobulară. Celulele distruse prin necroză sunt înlocuite prin infiltrat limfoplasmocitar urmat de apariția benzilor de fibroză alcătuite din fibre de colagen și reticulină. Fibroza septală însemnă deseori preludiul cirozei.

Tablou clinic

HC activă poate fi recunoscută prin trei grupe de semne caracteristice : *hepatosplenomegalie, semne de insuficiență hepatică cronică manifestă* și *hipersplenism*.

Hepatosplenomegalia. Hepatomegalia este de gradul I sau II, cu diametrul între 11—14 cm, cu marginea ascuțită, dură, sensibilă pe a cărei față anterioară se pot palpa macronodulii, dacă grosimea peretelui abdominal permite.

Splenomegalia variază între gradul I și III. Splenomegalia de gradul I se poate decela prin percuție sau palparea polului inferior în inspir profund sau în decubit lateral drept. Nu trebuie uitat că în practică se supraestimează hepatomegalia de gradul I și se subapreciază splenomegalia de gradul I (vezi cap. „Bolnavul cu hepatomegalie").

Scanned with OKEN Scanner

Tablou sinoptic nr. 31

Hepatita cronică activă : anatomopatologie și tablou clinic

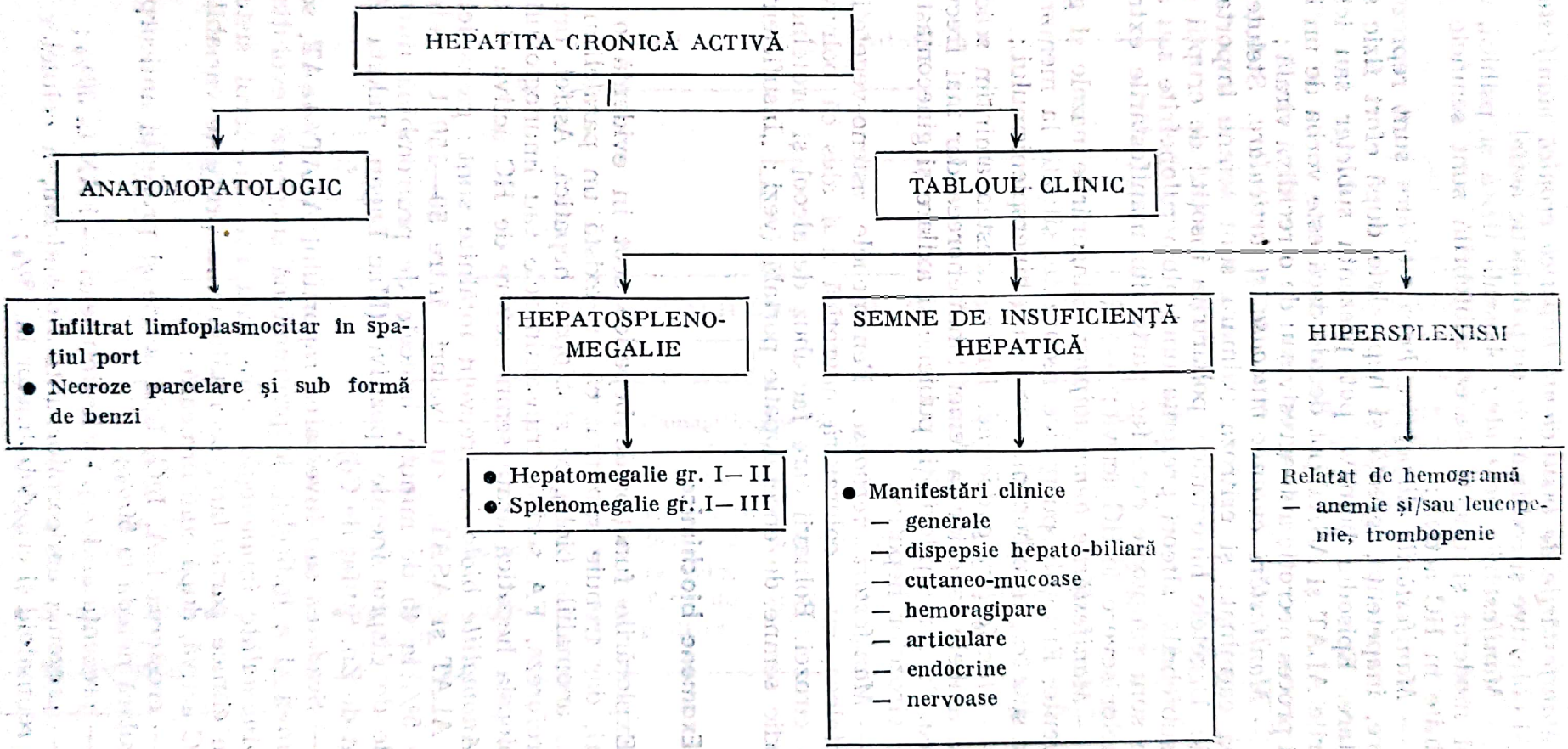

Scanned with OKEN Scanner

Manifestările de insuficiență hepatică cronică manifestă sunt subiective și obiective și codificate în scop didactic astfel :

— *Manifestările generale :* oboseala fizică și psihică, deficitul ponderal moderat și uneori starea subfebrilă sunt semnele cele mai des întâlnite în HC activă ;

— *Manifestările dispeptice hepato-biliare* sunt reprezentate de balonare, inapetență, greață și hepatalgie după efort fizic și greșeli alimentare. Episodic bolnavii pot prezenta subicter sau icter și numai valorile ALAT și ASAT pot decide dacă este vorba de un icter secundar unui proces necrotic autoagresiv sau de o recidivă virală ;

— *Manifestări cutaneo-mucoase și urticulare.* Steluțele vasculare, limba carminată și eritroza palmară sunt semne importante de diagnostic. Degetele hipocratice, poliartrita însoțită de erupții cutanate, starea subfebrilă, alteori prezența unei glomerulonefrite sau anemii hemolitice sunt simptome care fac parte din manifestările extrahepatice ale formelor severe de HC activă ;

— *Manifestările hemoragipare.* Sângerările nazale și gingivale sunt frecvente. Erupțiile purpurice recurente, situate la membrele inferioare au ca substrat trombopenia secundară hipersplenismului ;

— *Manifestări endocrine.* Dintre acestea amintim scăderea libidoului la ambele sexe iar la femei tahimenoreea dar mai frecvent oligomenoreea. Scăderea pilozității pubiene și axilare și ginecomastiile sunt apanajul cirozelor hepatice.

— *Manifestări nervoase.* Fenomenele asteno-vegetative, insomnia și cefaleea, au o coloratură nevrotică mai ales că bolnavii trăiesc cu fobia cirozei. Bolnavii care fac abuz de alcool și proteine pot prezenta episodic semne de encefalopatie portală (vezi : „Insuficiența hepatică").

Examene biochimice

Explorările funcționale hepatice scot în evidență o serie de tulburări, dar trebuie subliniat că nu există un paralelism între tabloul clinic, anomaliile biologice și biopsia hepatică. Astfel, unii bolnavi au electroforeza, FA serică, transaminazele sau imunoglobulinele normale iar biopsia hepatică arată semne severe de HC activă și invers.

Anomaliile biologice frecvent întâlnite sunt : gamaglobulinele peste 25% ALAT și ASAT, cu valori între 50—150 UI, retenție de BSP peste 5% la 45 de minute, indicele de protrombină între 70—80% și testele de disproteinemie pozitive (Mac Lagan, Takata Ara, Thymol, Sulfat de Zn, Sulfat de Cd).

— Scăderea sau inversarea raportului ALAT/ASAT, scăderea albuminemiei și a indicelui de protrombină sugerează evoluția spre ciroză.

Anomaliile imunologice care trădează caracterul sistemic al unor forme clinice particulare, se întâlnesc în procente variabile la bolnavii cu HC activă, după cum urmează :

— creșterea IgA, IgG, IgM serice și prezența anticorpilor antifibră musculară netedă la 50% ;

— prezența anticorpilor antinucleari — FAN la 30% ;

— prezența anticorpilor antimitocondriali, a celulelor LE, a factorului reumatoid și crioglobulinelor la 15% ;

Scanned with OKEN Scanner

Tablou sinoptic nr. 32

Hepatita cronică activă : diagnostic clinic şi paraclinic

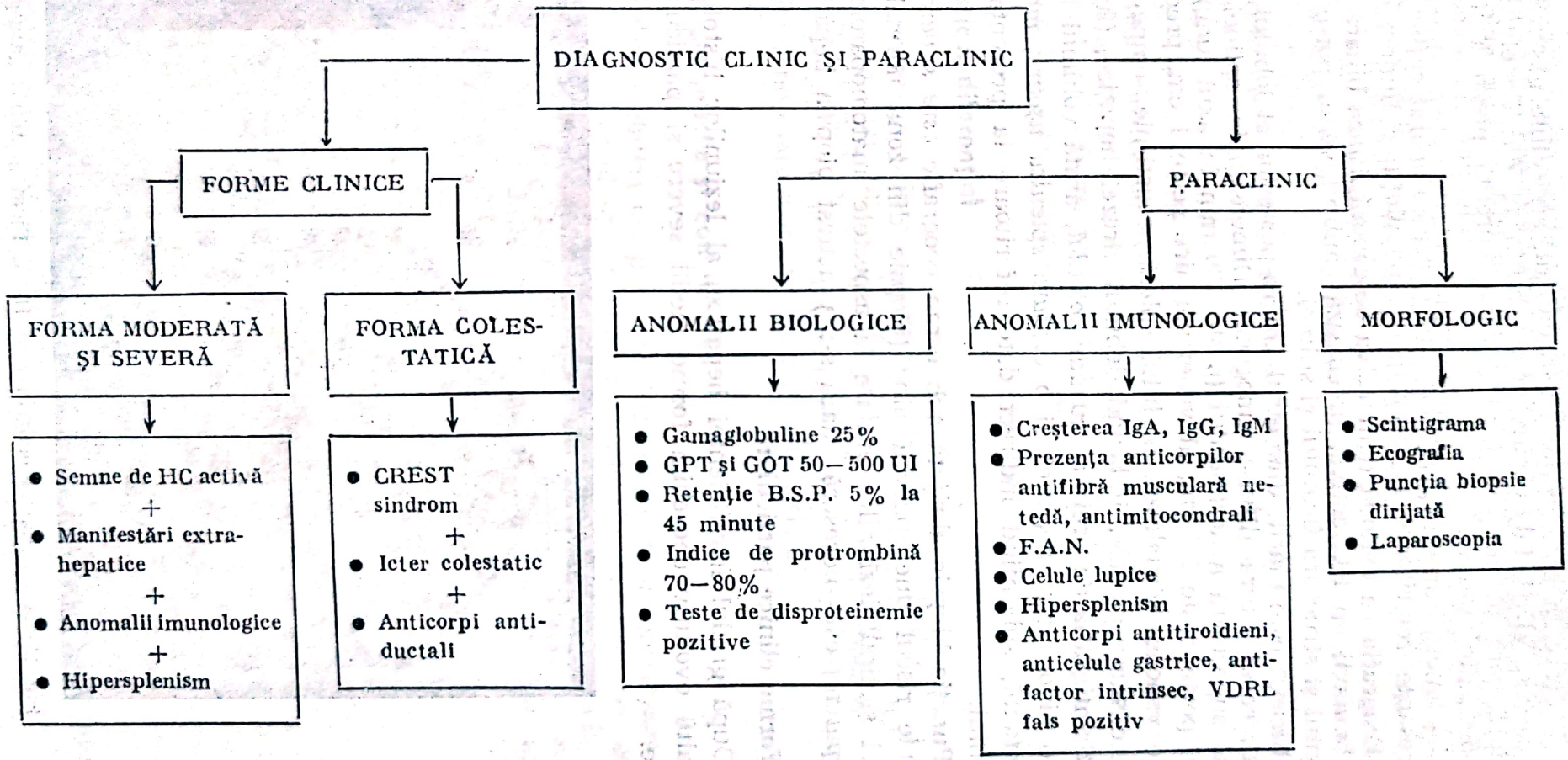

Scanned with OKEN Scanner

— prezența anticorpilor antitiroidieni, anticelule gastrice, antifactor intrinsec și VDRL fals pozitiv la mai puțin de 5%. Testele de *imunitate celulară* care nu au intrat în practica curentă prezintă modificări la 50—60% din bolnavi.

— fenotipizarea populațiilor limfocitare cu aparat culter oferă relații interesante referitoare la participarea populațiilor limfocitare.

Ecografia ca metodă neinvazivă descoperă litiaza biliară la 15—20% din bolnavii cu HC activă, precizează calibrul venei porte și splenice, volumul și structura ficatului și splinei.

Ficatul este mărit, diametrul antero-posterior al lobului stâng peste 6 cm, ecostructura difuz-neomogenă. Dimensiunile splinei sunt peste limita superioară a normalului (peste 130 mm în axul lung). Diametrul venei porte peste 1,5 cm, al venei splenice peste 1 cm, precum și dilatațiile venoase vizualizate în hilul splenic constituie semne precoce de hipertensiune portală, indicând debutul cirozei hepatice, (figura 23 A).

Scintigrafia de preferat cu *aur coloidal*, arată volumul hepato-splenic, o hipocaptare hepatică și o *captare splenică ușoară, moderată* sau *accentuată*, subliniind indirect date referitoare la prezența hipersplenismului.

Puncția biopsie dirijată sub ecran ecografic *este suverană* dacă se exclude riscul unei puncții albe (biopsie din zona normală) și arată gradul și tipul leziunilor arătate la aspectele anatomopatologice. *Laparoscopia* nu este necesară dacă s-a practicat biopsia hepatică dirijată.

Forme clinice particulare

După gradul insuficienței hepatice, al leziunilor histologice și potențialul evolutiv deosebim forme medii severe și particulare de HC active.

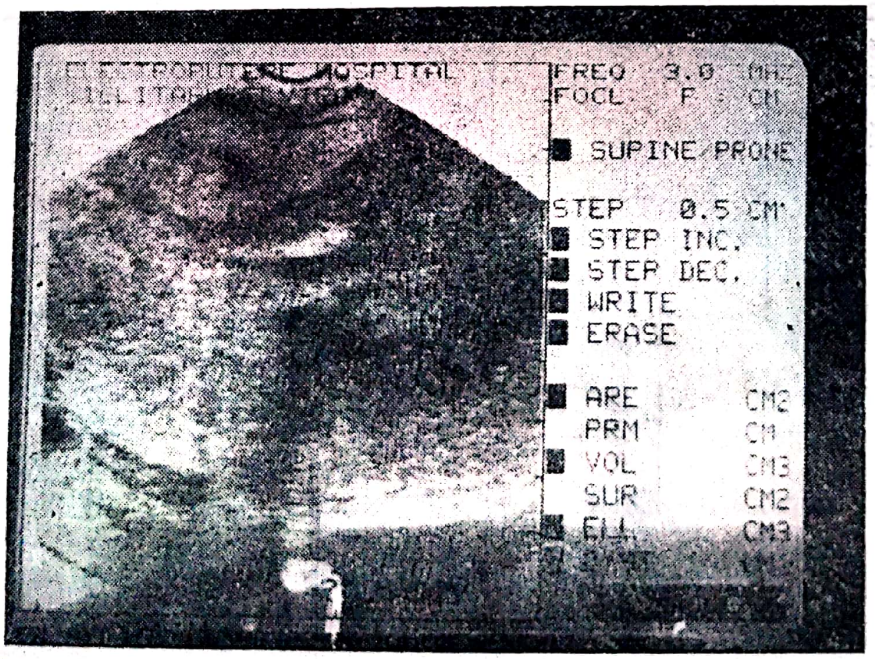

Fig. 23. A — Aspect ecografic în HCA. Ficat grizonat „alb-gri" ;

Scanned with OKEN Scanner

Forma severă numită și hepatită lupoidă, hepatită plasmocitară, hepatită autoimună sau hepatită subacută (terminologie medicală franceză), prezintă pe plan clinic alături de semnele HC active, manifestări extrahepatice și anomalii imunologice care amintesc de o boală autoimună sistemică. Manifestările extrahepatice întâlnite sunt : erupții urticariene, eritem nodos, artrite de tip reumatic sau reumatoid, crize Raynaud, anemie hemolitică autoimună, tiroidită, glomerulonefrită, colită ulceroasă, sindrom Sica. Paraclinic sunt prezente complexele imune în ser, creșterea IgG, IgM, factorul lupic, factorul reumatoid, crioglobulinele și testul Coombs pozitiv.

Forma colestatică cu icter colestatic, anticorpi antiductali, *sindrom CREST*, contestată de unii și aceptată de alții, evoluează către ciroză biliară. Ne întrebăm dacă poate fi identificată cu *colangita lentă* descrisă și acceptată de autorii anglo-saxoni.

Diagnosticul pozitiv de HCA este sugerat de prezența hepatosplenomegaliei, a semnelor de insuficiență hepatică cronică manifestă și a hipersplenismului. Confirmarea este făcută de anomaliile biologice (biochimice), imunologice și în special de biopsia hepatică.

Diagnosticul diferențial

Trebuie eliminate prin raționament deductiv alte boli cu manifestâri asemănătoare cum sunt : HC stabilizată, HC etanolică, cirozele hepatice, neoplasm hepatic și bolile de colagen în cazul hepatitei cronice active forma lupoidă. Se aduc argumente pro și contra, rămânând la cele plauzibile și necesare diagnosticului de HC activă.

Evoluție, prognostic și complicații

HC se poate *stabiliza* ori poate evolua *recurent sau progresiv* către *ciroză hepatică*. În *cursul episoadelor evolutive*, de agravare, pot apărea crize reversibile de *encefalopatie portală*. Forma agresivă lupoidă, evoluează rapid spre ciroză. **Prognosticul** este *rezervat* în formele *severe, evolutive* și *favorabil* în formele care se pot stabiliza cu regim igieno-dietetic și tratament imunodepresor.

Tratament

Tratamentul HC active este *preventiv* și *curativ*. *Tratamentul preventiv* implică tratarea corectă și dispensarizarea timp de 3 ani a bolnavilor cu hepatită acută virală. Regimul igieno-dietetic constă în repaus fizic, fără munci grele, de noapte sau în atmosferă poluată. Dieta alimentară va aduce un aport echilibrat de proteine, glucide, grăsimi vegetale și vitamine. Cruțarea dietetică înseamnă evitarea grăsimilor animale, prăjelilor, sosurilor, alimentelor conservate, fermentate, sărate și condimentate. Se interzic alcoolul și medicamentele cu acțiune toxică hepatică. Se evită infecțiile virale intercurente. Sunt contraindicate vaccinările și tratamentele hiposensibilizante.

Scanned with OKEN Scanner

Vaccinarea realizează *imunizarea activă* a subiecților prin producerea de anticorpi protectori. Este o metodă care poate duce la *eradicarea virusurilor* prin aplicarea unor programe de vaccinare în perioada copilăriei. În prezent este posibilă vaccinarea împotriva virusului B, cu vaccinuri din prima și a doua generație.

Vaccinul din **generația întâia** se obține cu Atg HBs purificat, obținut din plasma purtătorilor cronici de Atg HBs. Vaccinarea se face prin administrarea a trei doze în mușchiul deltoid.

Vaccinurile din **generația a doua** sunt realizate prin tehnici de *recombinare a ADN-ului* viral sau prin *metode de inginerie genetică pe microbi sau pe levuri*. Vaccinul obținut este bine tolerat și se fac trei injecții în regiunea deltoidă și revaccinări tot la 5 ani.

Grupurile de risc la care se recomandă vaccinarea în SUA sunt redate mai jos :

— *Personalul sanitar :* medici dentiști, chirurgi maxilofaciali (rata mare de infecție prin salivă), chirurgi generali, anatomo-patologi, gastroenterologi și personalul din unitățile de dializă ;

— *Bolnavii* care necesită transfuzii, hemodializați, transplantați, hemofilici, talasemici, personalul care lucrează în secțiile de recoltare a sângelui, autopsieri ;

— *Militarii activi* (soldați și gradați) ;

— *Toxicomanii, homosexualii și prostituatele.*

Dacă s-ar practica vaccinarea la aceste grupe de risc, ar scădea incidența hepatitei, a cancerului hepatic și s-ar reduce mult cheltuielile mari cu spitalizarea și tratarea bolnavilor. În SUA costul mediu global al tratamentului medical al unui bolnav cu suferință hepatică legată de virusul B se situează între 20 și 30 mii de dolari anual.

Tratamentul curativ are ca obiective stabilizarea bolii prin combaterea procesului autoimun, restabilirea funcțiilor hepatice deficitare și regenerarea hepatocitelor.

Mijloacele terapeutice sunt măsurile *igieno-dietetice, medicația imunodepresoare și hepatotropă.* Măsurile igieno-dietetice sunt cele arătate mai sus și trebuie repectate toată viața. Repausul fizic și psihic este prelungit la 8 ore noaptea și 4 ore pe zi. În formele cu potențial evolutiv marcat, programul de muncă este redus la 6 ore sau bolnavul este pensionat temporar 1—3 ani în vederea recuperării. În *perioadele de agravare dieta* va fi *hiposodată* iar *rația de proteine redusă temporar* pentru a evita encefalopatia portală.

Conduita terapeutică. Medicamente de *elecție* sunt *Prednisonul, Imuranul, Ciclofosfamida, Colchicina* și mai rar *Deltapenicilamina* și *Hidroxiclorochina.*

Prednisonul folosit pentru acțiunea sa moderat imunodepresoare și antiinflamatorie este socotit medicamentul de elecție în *formele cu antigen Hbs negativ.* Doza de atac este de 60—80 mg/zi și se scade treptat în palier (scădere progresivă la 2—3 zile), până la doza de întreținere de 10—20 mg. Se continuă cu această doză până la stabilizarea clinică și biologică, timp de 1—3 ani. Tratamentul se face sub controlul transaminazelor, gamaglobulinelor, FA serice, glicemiei și tensiunii arteriale. Rezultatele obținute prin *schema unică* de tratament (numai cu Prednison) sunt modeste deoarece la 2/3 din cazuri boala se stabilizează iar la 1/3 din bolnavi evoluează spre ciroză.

Scanned with OKEN Scanner

În formele Hbs pozitive se începe tot cu *Prednison* respectând același protocol și dacă după 3—4 luni de tratament nu se obține ameliorarea clinică și biologică se întrerupe medicația. Dacă tratamentul este bine tolerat și continuat 1—3 ani o treime din bolnavi se pot stabiliza iar 2/3 fac ciroză. La bolnavii cu Hbs pozitiv unii autorii se abțin sau contraindică tratamentul cu Prednison.

În caz de eșec la corticoterapie, atât în formele Hbs negative cât și în cele Hbs pozitive, se trece la *tratamentul cu Imuran sau Ciclofosfamidă*. Doza de atac este de 150—300 mg/zi; după 3—4 săptămâni se scade la doza de întreținere de 50 mg/zi, doză care se menține până la ameliorarea sau stabilizarea clinică și biologică a bolii.

Asocierea Prednison — citostatic sau *tratamentul în schemă dublă* oferă în ambele forme de hepatită cele mai bune rezultate. Avantajele se datoresc pe de o parte acțiunii sinergice, iar pe de altă parte, schema cu *două medicamente* permite prescrierea unor doze moderate care diminuă riscul efectelor nedorite. În schema dublă se începe cu *30 mg Prednison și 100 mg Imuran sau Ciclofosfamidă* și se continuă cu doza de întreținere 15 mg Prednison și 50 mg citostatic. Se preferă de unii autori și un tratament intermitent cu pauze de 5 zile/lună. Durata tratamentului citostatic în schema unică sau dublă este de 1—3 ani și se face sub controlul hemogramei și al celorlalți parametrii biologici amintiți.

În *formele ușoare și moderate* de HC activă se poate încerca o altă schemă dublă asociind Prednison cu Hidroxiclorochină sau Colchicină. Aceste medicamente au acțiune antiinflamatorie și moderat imunodepresoare. *Hidroxiclorochina* se prescrie în primele 2—3 săptămâni, câte 2 tablete/zi, apoi o tabletă/zi. Tratamentul se face sub controlul oculistului deoarece produce opacifieri corneene reversibile și retinopatie ireversibilă.

Alții preferă *asocierea Colchicinei* în doză de 2—3 comprimate/zi în prima săptămână, apoi cura de întreținere 1 pe zi, 5 zile/săptămână. Rar Colchicina produce diaree și foarte rar aplazie medulară.

Delta-penicilamina *(Cuprenil)* este utilizată în unele țări, dar nu există studii controlate pe serii mari de bolnavi, care să justifice că acest medicament este superior Prednisonului și citostaticelor.

Ca medicație hepatotropă amintim polivitaminele: Viplex, 9 Vita, Endonal sau Essențiale în cură de 3—6 luni/an. Se utilizează și preparate care conțin aminoacizi: Mecopar forte, Aspatofort, Arginină-Sorbitol, administrate primul oral și ultimele injectabil.

Medicamentele care stimulează activitatea și regenerarea hepatocitelor, *Catergenul* și *Legalonul* nu și-au dovedit pe deplin speranța investită în ele.

Rezultatele terapiei cu Prednison în scheme unice sau duble asociate cu alte imunodepresoare este apreciat pe date clinice, biologice și puncții iterative (greu acceptate de bolnavi). Rezultatele tratamentului sunt evaluate ca bune, satisfăcătoare și insuficiente. Considerăm că în primul rând sunt condiționate de limfocitoreactivitatea bolnavului, greu de influențat la ora actuală.

Tratamentul antivirusal se face numai când *există în ser markerii replicării virale:* Atg HBe, ADN-ul viral și ADN polimeraza. Dacă acești markeri sunt absenți, tratamentul antiviral nu este benefic, virusul B fiind integrat în genomul gazdei. De asemenea dacă virusul

Scanned with OKEN Scanner

este integrat intracelular apărarea antivirală indusă prin tratament cu interferon (IFN) nu este benefică, deoarece sistemul limfocitar nu mai poate produce suficiente enzime și proteine antivirale.

Tratamentul cu IFN simplu sau *combinat* cu *droguri antivirale* și *Prednison.*

Tratamentul cu IFN. IFN sunt o familie de *glicoproteine* cu proprietăți antivirale. IFN alfa este produs de neutrofile și celule limfoblastice cu markeri B. IFN beta este eliberat de fibroblaști iar IFN gama sinteza de LT ca răspuns la stimuli antigenici virali.

Mod de acțiune : IFN inhibă intrarea virusului în celulă și replicarea sa și activează ribonucleazele care distrug ARN-ul viral. În plus are o serie de acțiuni imunomodulatoare cum sunt : stimulează activitatea LTc, NK, activitatea macrofagelor (celule care prelucrează Atg), stimulează activitatea proteinelor și sistemul HLA clasa I care se exprimă pe membrana hepatocitelor.

Răspund benefic la tratamentul cu IFN bolnavii cu HCA de 2 ani, cu transaminaze ridicate, cu nivelul scăzut de ADN viral tip B, cu prezența de Atg HLA A_1, B_8 și DR_3. Nu răspund la tratament bolnavii tratați cu imunodepresoare, bolnavii cu imunodeficiențe, cu Atg HBe prezent, cu HCA delta, bolnavii cu hipogamaglobulinemie. Numai 30—40% din bolnavii cu HCA tip C răspund pozitiv, restul nu răspund, sau răspund parțial la tratamentul cu IFN. *Nu au efecte benefice* la bolnavii cu HCA tip D. Ca *efecte nedorite* dar reversibile se notează starea de curbatură de tip viral și căderea părului.

Tratamentul combinat antiviral ARA (adeninarabinoza), AMP (adeninarabinozid monofosfat). Ambele medicamente sunt farmacodinamic analogi ai purinei și inhibitori ai replicării ADN-ului viral B.

Tratamentul antiviral în schemă simplă nu a dat bune rezultate în comparație cu schema dublă.

Tratamentul combinat ARA-AMP, de 4 săptămâni în doză de 10 mg/kg corp de 2 ori pe zi timp de 5 zile pe săptămână, urmat de 5 mg/kg corp de 2 ori pe zi, tot 5 zile pe săptămână, timp de 3 săptămâni, aduce ameliorări clinice și histologice. Combinația ARA-AMP poate fi administrată i.m.

Tratamentul combinat ARA-AMP-IFN are efecte benefice în HCA inhibând replicarea, normalizând nivelul ALAT și ASAT și seroconversia către Atg HBe.

Tratamentul în schemă dublă, Prednison-ARA, sau ARA-IFN, ori în schemă triplă P-ARA-IFN este benefic în tratamentul HCA tip B cu Atg HBs+. În tratamentul din schemă combinată dublă sau triplă s-au obținut efecte benefice pe *plan biochimic* (normalizarea transaminazelor), *imunologic* (scăderea ADN-ului viral, stoparea replicării și seroconversiei) și *histologic* (dispariția leziunilor de citonecroză și degenerescența hepatocitară) iar pe *plan clinic* limitarea evoluției către ciroză și cancer.

Tratamentul chirurgical. Considerăm că **splenectomia** este rar luată în discuții de interniști. Deși avem puțină experiență în această direcție, considerăm că splenectomia trebuie indicată dacă :

— bolnavul are splină mare și hipersplenism rezistent la tratamentul actual ;

— terapia imunodepresoare unică sau asociată eșuează după 2—3 ani de tratament ;

Scanned with OKEN Scanner

HEPATITA CRONICĂ ACTIVĂ TRATAMENT MEDICAL

TRATAMENT PROFILACTIC

- Profilaxia hepatitei acute virale prin vaccinare antivirală la grupe de risc :
  - personal medico-sanitar
  - bolnavii care necesită transfuzii repetate sau hemodializă cronică
  - toxicomani
  - homosexuali
  - prostituate
- Profilaxia cronicizării hepatitei acute virale
  - diagnosticarea formelor anicterice și tratarea lor corectă
  - regim igieno-dietetic timp de 3 ani după episodul acut
  - identificarea și supravegherea pacienților cu HAV și predispoziție ereditară pentru cronicizare

TRATAMENT CURATIV

REGIM IGIENO-DIETETIC

- repaus relativ în perioada spitalizării
- după externare :
  - repaus 8 ore pe noapte și 4 ore pe zi
  - fără munci grele
  - fără ture de noapte
- regim dietetic :
  - se interzic alcoolul și medicamentele hepato-toxice
  - restricție proteică în Encefalopatia hepatică recurentă
  - permis : legume, fructe, grăsimi vegetale, hidrați de carbon nerafinați
- nu face vaccinări și tratamente hiposensibilizante
- evită infecțiile intercurente
- pensionare temporară sau definitivă

TRATAMENT MEDICAMENTOS

Etiologic

- tratament antiviral
  - schemă simplă, cu IFN sau ARA sau AMP
  - schemă dublă :
    - IFN-ARA
    - IFN-AMP
    - ARA-AMP
  - schemă triplă cu IFN-ARA-AMP

Patogenic

- Imunodepresoare :
  - Prednison
  - Imuran
  - Ciclofosfamidă
  - Colchicină
  - Delta-Penicilamină

Se dau scheme simple sau duble.

- Hepatoprotectoare :
  - Aspatofort
  - Multiglutin
  - Vitaminoterapie
- Tratamentul complicațiilor acute și cronice

Simptomatic

Cărbune medicinal în flatulență și meteorism abdominal

Scanned with OKEN Scanner

— pentru ameliorarea stării generale și morfofuncționale a ficatului sunt necesare doze mari de cortizon cu efecte iatrogene importante;
— dacă este vorba de o HC activă Hbs negativ, rezistența la tratament adecvat în schemă dublă după 2 ani de zile.

În această situație *splina mare* reprezintă un *izvor imunoagresiv important*, pentru care, internistii în colaborare cu chirurgii, trebuie să stabilească în viitor indicații pentru splenectomie.

HEPATITA CRONICĂ ETANOLICĂ

Definiție

Este considerată actualmente o *boală autoimună* cu evoluție lentă indusă de agresiunea alcoolică asupra hepatocitelor. Termenul de *ficat alcoolic* folosit de unii este necorespunzător din multe considerente clinice, biologice și semantice.

Studii epidemiologice experimentale și clinice au stabilit că alcoolul în funcție de doză, timp și toleranță individuală determină steatoză, leziuni de hepatită cronică și în final ciroză.

După *autorii francezi*, doza zilnică de alcool care determină leziuni hepatice este de 80 g alcool pur conținut în 0,5 l de vin sau bere, ori de un sfert de litru de băutură tare (țuică, vodcă, gin, whisky).

Anglo-saxonii sunt mai „culanți" și admit ca doză zilnică — 120 g alcool pur adusă de 1 litru vin sau bere și de 1/2 litru băutură tare. În medie, după 10 ani de alcoolism cronic apar semne clinice și histologice de alterare hepatică. Date statistice arată că incidența cirozei alcoolice este de 30‰ în Franța, USA, Germania și Canada iar la noi de 15‰.

Pe plan mondial alcoolismul este combătut cu hotărâre deoarece provoacă leziuni hepatice, pancreatice, accelerează procesul de ateroscleroză, produce polinevrite și psihoze de tip Korsakoff și Wernicke.

Tablou clinic

Alcoolul este o sursă rapidă de energie calorică. Pentru metabolizarea lui, ficatul posedă două sisteme enzimatice. În citoplasmă, *alcool-dehidrogenaza* îl transformă în acetaldehidă, iar aceasta prin intermediul *aldehid-dehidrogenazei* se transformă în acetat care pe calea acetil-coenzimei A este ars în CO_2, apă și energie. Când enzimele citoplasmatice nu mai fac față, intervin *enzimele microzomale*, *catalazele și peroxidazele*, care ard acetatul pe aceeași cale până la CO_2, apă și energie. *Arderea alcoolului* necesită însă un consum mare de *NADPH (redus)*. În lipsa acestei coenzime scade neoglicogeneza și se *stimulează sinteza de trigliceride*, din care o parte se depun în ficat, alta trece în sânge și facilitează formarea *plăcilor de aterom*.

Pe de altă parte *alcoolul inhibă absorbția* intestinală de *aminoacizi esențiali* și *vitamine din grupul B*, împiedicând procesele metabolice, hepatice și mai ales capacitatea de regenerare a hepatocitelor.

Scanned with OKEN Scanner

Cu timpul, în urma acțiunii toxice directe potențată și de carențele vitaminice, în hepatocitul încărcat gras, se produc leziuni de citonecroză și apar prin mecanisme necunoscute *corpi Mallory* sau corpii hialini etanolici. Din acest moment *hepatocitul devine străin* (non self) și se declanșează procesul *limfocitotoxic dependent de anticorpi*. Acest proces autoimun induce necroze celulare care predomină în zonele centrolobulare și antrenează cu timpul leziuni de scleroză hialină care semnează preludiul cirozei. Participă la acest proces LTe și NK.

Anatomie patologică

În agresiunea alcoolică se descriu clasic trei faze : **steatoza, steatonecroza** și **steatofibroza.** Astăzi se știe că pe lângă încărcarea grasă, hepatocitele prezintă leziuni degenerative, necrotice și un infiltrat limfoplasmocitar dispus în jurul hepatocitelor care conțin corpii Mallory. Aceștia sunt granule de *material eozinofilic* dispus în jurul nucleului în mod neregulat sau în „șirag de mărgele". Corpii Mallory sunt evocatorii agresiunii alcoolice, *dar sunt nespecifici,* deoarece se întâlnesc și în *ciroza biliară, ciroza Wilson, ciroza juvenilă din India și în cancerul hepatic.*

Tablou clinic

În faza I-a de steatoză hepatică simptomele subiective sunt minime sau absente. Singurul semn descoperit întâmplător la examenul fizic este *hepatomegalia de gradul I,* cu margine rotundă și nedureroasă. În asemenea situație trebuie precizate cantitatea și felul de alcool folosit. *Francezii* socotesc că *vinurile albe* sunt mai *cirogene decât cele roșii* iar *canadienii* spun că *băuturile tari* sunt mai agresive decât vinurile. Probabil că intervin și alți factori ecologici și gradul de toleranță individuală la alcool.

În stadiul de hepatită cronică etanolică semnele clinice sunt uneori asemănătoare cu cele întâlnite în HC activă sau HC inactivă postvirală.

Trebuie amintit că, aspectele clinice sunt *extrem de variate* și merg de la *forme asimptomatice până la formele grave* însoțite de *encefalopatie portală.* Cei mai mulți bolnavi se plâng de astenie, scădere în greutate sau de o dispepsie banală-bilioduodenală, pe fondul cărora apar episodic pusee de *icter colestatic* însoțit uneori de *febră* și confundat adesea cu *icterul din litiaza biliară sau din angiocolită.* Puncția hepatică dirijată și ecografia arată că este vorba de stază biliară intrahepatică și nu de un obstacol în coledoc iar datele biologice exclud angiocolita.

Alteori *singurul* semn este *hepatomegalia* însoțită la o treime din bolnavi de *splenomegalie,* ambele descoperite întâmplător.

O altă categorie de bolnavi prezintă *hepatomegalie* însoțită de semnele clinice ale *insuficienței hepatice manifeste.* Sunt prezente și semnele *polinevritei alcoolice :* furnicături, arsuri, înțepături în membrele inferioare și de sensibilitate la compresia manuală a maselor musculare ale gambelor. Trebuie căutată și retracția Dupuytren.

În stadiul de ciroză etanolică constatăm de asemenea aspecte variate. La 10% din bolnavi ciroza este descoperită accidental cu ocazia unei laparotomii făcută pentru litiaza biliară sau ulcerul duodenal.

Scanned with OKEN Scanner

Tablou sinoptic nr. 34

Hepatita cronică etanolică: aspecte de epidemiologie, patogenie și anatomie patologică

HEPATITA CRONICĂ ETANOLICĂ

EPIDEMIOLOGIE

- Incidența cirozei etanolice este de $30^0/_{00}$ în USA și $15^0/_{00}$ în România
- Doza zilnică de alcool care produce leziuni = 80 g alcool pur/zi; 500 g vin, bere; 250 g alcooluri tari (120 g alcool pur — teorie anglo-saxonă)

PATOGENIE

- Metabolizarea alcoolului asigurată de:
  - enzime citoplasmatice
  - alcooldehidrogenază
  - aldehiddehidrogenaze
  - enzime microzomiale, catalaze și peroxidaze
  - când sistemul nu asigură metabolizarea alcoolului scade neoglicogeneza și crește sinteza de trigliceride
- Alcoolul inhibă absorbția de aminoacizi esențiali, vitamine hidrosolubile
- Apare steatoza hepatică și corpii Mallory, moment în care se declanșează mecanismul autoimun

ANATOMIE PATOLOGICĂ

- Steatoză
- Steatonecroză
- Corpii Mallory
- Steatofibroză → ciroză

Scanned with OKEN Scanner

Debutul în *formele simptomatice* este după vârsta de 50 ani, dar în unele cazuri se poate situa și între 30—40 ani. În asemenea situații cei mai mulți bolnavi (peste 50%) prezintă la *debut astenie și anorexie progresivă, scădere treptată ponderală și mărirea de volum a abdomenului prin apariția ascitei.*

La aproximativ 30—40% din bolnavi sunt prezente modificările de volum *hepatosplenic* (hepatomegalie sau ficat mic și splină mare) care sunt însoțite de simptomele insuficienței hepatice manifeste, ale hipertensiunii portale și hipersplenismului.

Ca manifestări *cutaneo-musculo-articulare* amintim : atrofie musculară, steluțe vasculare, eritroză palmară, pigmentație cutanată difuză, purpură, degete hipocratice și *retracție Dupuytren.*

Ca semne de disfuncție endocrină constatăm *scăderea pilozității pubo-axilare, ginecomastie, atrofie testiculară* iar la femei *oligomenoree.*

Circulația colaterală, varicele esofagiene, hemoroizii, ascita și edemele relevă apariția hipertensiunii portale, semne care realizează decompensare portală.

Hipersplenismul vorbește hematologic și se manifestă prin citopenie pe linia roșie, pe linia albă și/sau trombocitară. Ne putem confrunta cu o citopenie bi- sau tricelulară, care pretează la diagnostic diferențial cu alte boli (vezi : Cirozele hepatice).

Scanned with OKEN Scanner

CIROZE HEPATICE

Cirozele hepatice sunt definite ca boli hepatice cronice, caracterizate printr-un proces de *fibroză mutilantă* care înlocuiește *hepatocitele și reduce patul capilar sinusoidal determinând insuficiența hepatică cronică și hipertensiunea portală*. La procesul de fibroză se asociază nodulii de regenerare.

Etiopatogenie

Fibroza mutilantă este secundară unui proces autoimun care se autoîntreține și provoacă necroze recurente ale hepatocitelor urmate de un proces de fibroză cu evoluție lentă. Se admite astăzi că procesul autoimun este expresia unei reacții limfocitotoxice dependente de anticorpi. Prin leziunile degenerative, distrofice și necrotice se pun în libertate antigene hepatice (non self) care angajează reacția autoagresivă limfocitotoxică. În urma acestui proces de autodistrugere, limfocitele autoagresive eliberează substanțe care stimulează fibroblaști și celule reticulare (FSF = factorul stimulator al fibroblaștilor). Se mărește astfel sinteza de fibre de colagen și reticulină care septează lobii hepatici, distrug circulația sinusoidală și mutilează ficatul. În paralel apar și nodulii de regenerare.

Anatomie patologică

Elementele caracteristice sunt fibroza difuză septală sau inelară care distruge structura normală. Al doilea element este reprezentat de *nodulii de regenerare* care după experții O.M.S. sunt clasificați după dimensiune în *micronoduli de 3—5 mm, caracteristici cirozei etanolice* și *macronoduli între 1—3 cm socotiți caracteristici cirozei postvirale*. Sunt formați din hepatocite și vase de neoformație. Sunt afuncționali căci nu au capilare sinusoidale, vena centrolobulară și canalicule biliare care realizează adevărate *scurtcircuite morfofuncționale intrahepatice*. Tendința *la regenerare* nu respectă structura normală a lobulului și reprezintă numai o *încercare de adaptare a parenchimului hepatic* la noile condiții anatomo-lezionale. *Nodulii de regenerare* nu pot fi comparați cu ficatul lui Prometeu din mitologia greacă, care era distrus ziua și se refăcea noaptea.

Factorii de risc implicați în patogenia cirozei sunt multipli și schițați mai jos :

1. *HC activă postvirală și etanolică*, boli cu potențial cirogen cunoscut.

Scanned with OKEN Scanner

Tablou sinoptic nr. 35

Ciroza hepatică : clasificare şi noţiuni de etiopatogenie

CLASIFICARE ETIOPATOGENICĂ

CIROZA POST-VIRALĂ

- HVA sau HC în antecedente
- Posibil Hbs

+

- Macronoduli la puncţie şi laparoscopie
- Atg. HLA B_8, B_5, B_1
- Deficit de $alfa_1$ — antitripsină la copii
- Creşterea IgG

CIROZA ETANOLICĂ

- Micronodular
- Corpi Mallory
- Creşterea IgA
- Retracţia Dupuytren

CIROZA BILIARĂ PRIMITIVĂ

- Infiltrat periductal
- Fibroză periductală
- Noduli de regenerare
- Colestază intrahepatică
- IgM crescute
- Anticorpi antiductali
- HBs absent
- Corpi Mallory

CIROZA BILIARĂ SECUNDARĂ

- Angiocolită recurentă
- Colangită scleroasă
- Proliferare de neocanalicule biliare
- Fibroză hepatică
- Noduli de regenerare

Scanned with OKEN Scanner

Tablou sinoptic nr. 35 (continuare)

Ciroza hepatică : clasificare și noțiuni de etiopatogenie

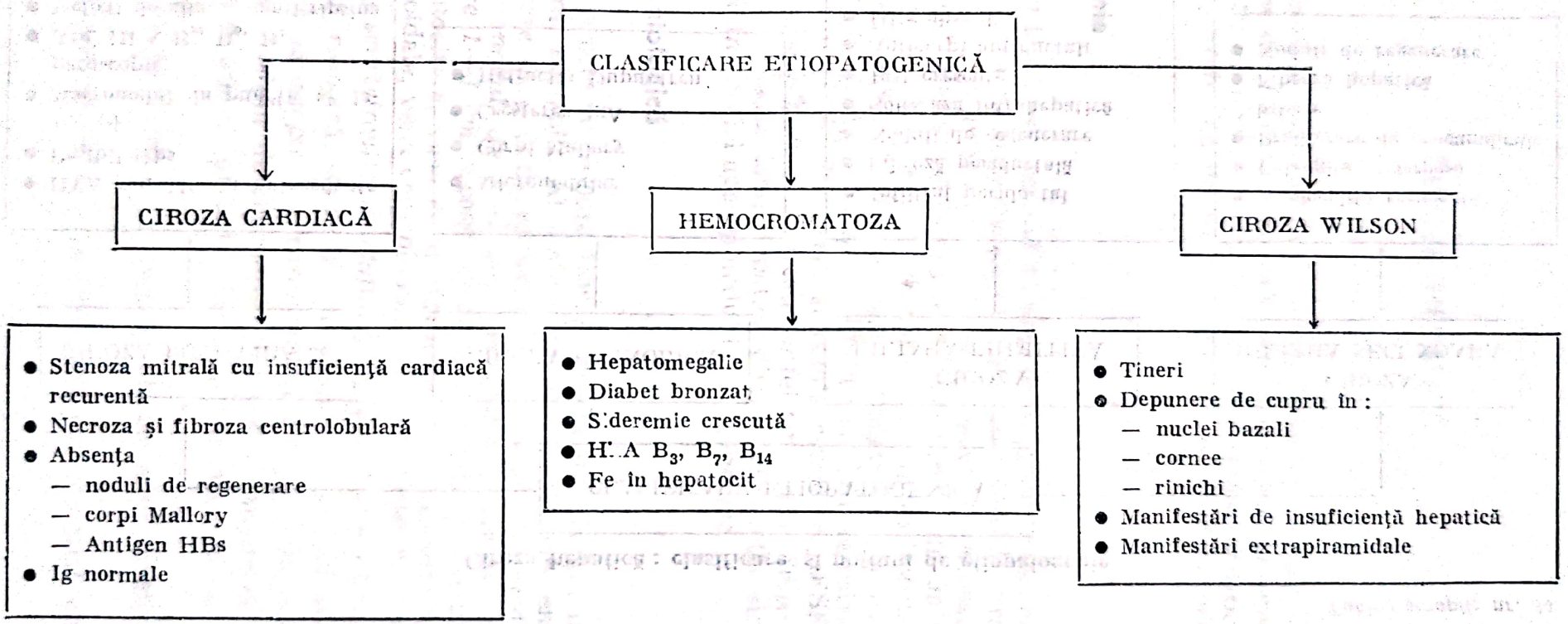

Scanned with OKEN Scanner

2. *Alcoolul, carențele în proteine și vitamine din grupul B,* produc în HC virală și în etilismul cronic, tulburări importante în metabolismul hepatic și induc steatoza, tulburări în sinteza de proteine, în neoglicogeneză și în procesul de diviziune și regenerare normală a hepatocitelor.

3. *Predispoziția ereditară.* S-a stabilit că bolnavii cu HC activă și Hbs negativ sunt purtători frecvenți de antigene HLA B_1, B_5, B_8, DR_3 și că 2/3 din aceștia fac ciroză chiar dacă sunt tratați corect cu imunodepresoare sau tratament combinat cu antivirale, IFN și Prednison. De asemenea, bolnavii suferinzi de *hemocromatoză* sunt purtători de antigene HLA B_3, B_7, B_{11} și o bună parte din aceștia dezvoltă ciroză. Se știe că antigenele din sistemul HLA sunt indicatori genetici ai unor deficite în mecanismele de apărare umorală și celulară. Față de agresiunea virală și alcoolică, sistemul imunocompetent reacționează hiperergic, pe linia apărării umorale și/sau celulare, la purtătorii de asemenea antigene HLA.

4. *În ciroza biliară primitivă* prezența anticorpilor antiductali și infiltratul limfoplasmocitar din jurul canalelor biliare sunt dovezi ale unei reacții imune de autoagresiune de tip limfocitotoxic.

5. *În stază cardiacă,* cronică, hemocromatoză, în boala Wilson, în *porfiria cutanea tarda,* procesul de citonecroză indus prin stază, prin depunere de cupru și fier este urmat de procesul de fibroză caracteristic cirozelor.

În concluzie se poate spune că în cirozele postvirale și/sau etanolice, ciroze cu cea mai mare incidență, fibroza mutilantă este consecința unui proces imunoreactiv limfocitotoxic dependent de anticorpi, care evoluează mocnit dar agresiv. Nu se cunosc încă mecanismele care duc la apariția nodulilor de regenerare.

Tablou clinic

Bolnavii cu ciroză prezintă indiferent de etiologie *4 grupe de manifestări:*

— modificări de volum hepatosplenic, manifestări variate de insuficiență hepatică manifestă, hipersplenism hematologic și hipertensiune portală.

În evoluția clinică a unei ciroze se disting 2 stadii (faze) — stadiul preascitic și stadiul ascitic.

În stadiul preascitic este prezentă **hepatosplenomegalia** de diferite grade. În hepatomegalia de gradul I—II, ficatul se prezintă cu marginea ascuțită, fermă, ușor sensibilă iar pe fața anterioară se pot palpa macronoduli. *Hepatomegalia* este uniformă, globală, *simetrică sau asimetrică* cu predominență pe unii dintre lobi. *Splenomegalia* este de gradul I fiind adesea subapreciată, de gradul II uneori III sau chiar IV când este ușor recunoscută deoarece marginea anterioară este crenelată la nivelul hilului splenic și este mobilă cu respirația (vezi fig. 23 A și fig. 23 B).

Manifestările de insuficiență hepatică sunt multiple, dar trebuie știut că unele sunt prezente, altele sunt absente și variază foarte mult, de la un bolnav la altul. Considerăm logică această împărțire (codificare) în *stadiul preascitic* și *ascitic,* deoarece *hipertensiunea portală* și *ascita ridică probleme deosebite de tratament.* Medicul este obligat să le cunoască pentru a le putea găsi în dialogul cu bolnavul și la examenul fizic.

Scanned with OKEN Scanner

Codificarea cirozei în stadiul compensat și decompensat vasculoparenchimatos este criticabilă fiziopatologic. Așa-zisa compensare prin nodulii de regenerare este insuficientă, realizând scurtcircuite intrahepatice. Decompensarea arterială nu intră în discuție deoarece nu apar leziuni hepatice generate de ischemia arterială ci numai vase de neoformație la nivelul nodulilor de regenerare care sunt afuncționali. Intră în discuție numai decompensarea portală, provocată de procesul de fibroză care distruge capilarele sinusoidale și dilată porta și ramificațiile sale.

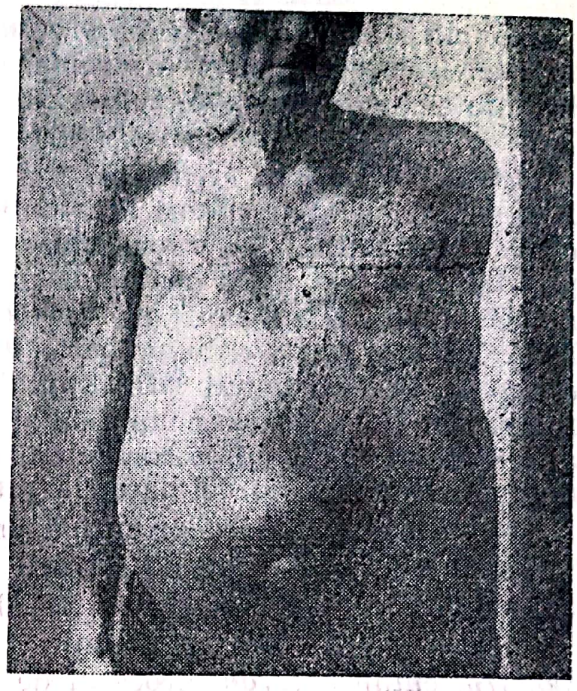

Fig. 23. B — Ciroză hepatică — stadiul ascitic (aspect clinic).

Ca simptome generale ciroticul acuză întotdeauna astenie fizică și deficitul ponderal de diferite grade.

Simptomele cutanate și musculare găsite sunt *steluțele vasculare* din **„teritoriul Hanot"** *limba carminată, eritroză palmară* și *apariția atrofiilor musculare* la *membrele superioare* și de la nivelul musculaturii toracice (vezi capitolul : Bolnavul cu hepatomegalie).

Sugestiv Shakespeare a făcut o legătură logică între venectaziile pometilor și nasului de la alcoolici — menționând : „roșu la față și galben la ficat". Într-adevăr ficatul cirotic are o culoare galbenă la examenul anatomo-patologic.

Simptome digestive : anorexie, grețuri, balonare, flatulență supărătoare realizând așa-numita dispepsie gazoasă despre care clinicienii francezi au spus sugestiv *„les vents precedent la pluie"*. Uneori prezintă icter trecătoare recurente care prevestesc encefalopatia portală, icter numit tot sugestiv, de școala franceză „icteres d'alarmes".

Simptome hemoragipare : gingivoragii, epistaxis, echimoze și purpură recidivantă. În patogenia lor participă sinteza scăzută a factorilor din complexul protrombinic și trombopenia secundară hipersplenismului.

Ca semne de **disfuncție endocrină** putem constata scăderea pilozității pubo-axilare și pierderea libidoului și potenței, ginecomastia și atrofia testiculară iar la femei oligomenoree și pierderea libidoului.

Simptomele nervoase sunt la început banale, de tip astenovegetativ și pot deveni alarmante când anunță encefalopatia portală. Bolnavul devine apatic, adinamic, somnolent, obnubilat, și intră în comă (vezi capitolul Insuficiența hepatică).

Hipersplensimul se traduce prin citopenie și este scos în evidență de o hemogramă uzuală.

În faza ascitică apar semnele *hipertensiunii portale*, traduse prin circulația colaterală internă sau externă (fig. 23 D), ascita, edemele și uneori hidrotoracele drept. În această etapă *ficatul* este de cele mai multe ori *micșorat de volum cu diametrul sub10 cm* iar *splina totdeauna mare* și *palpabilă prin balotare* când este prezentă ascita. Există mai rar și *forme hipertrofice-hepatosplenomegalice* — însoțite de ascită și edeme (fig. 23 C).

Scanned with OKEN Scanner

Fig. 23. C — Ciroză hepatică — stadiul ascitic.

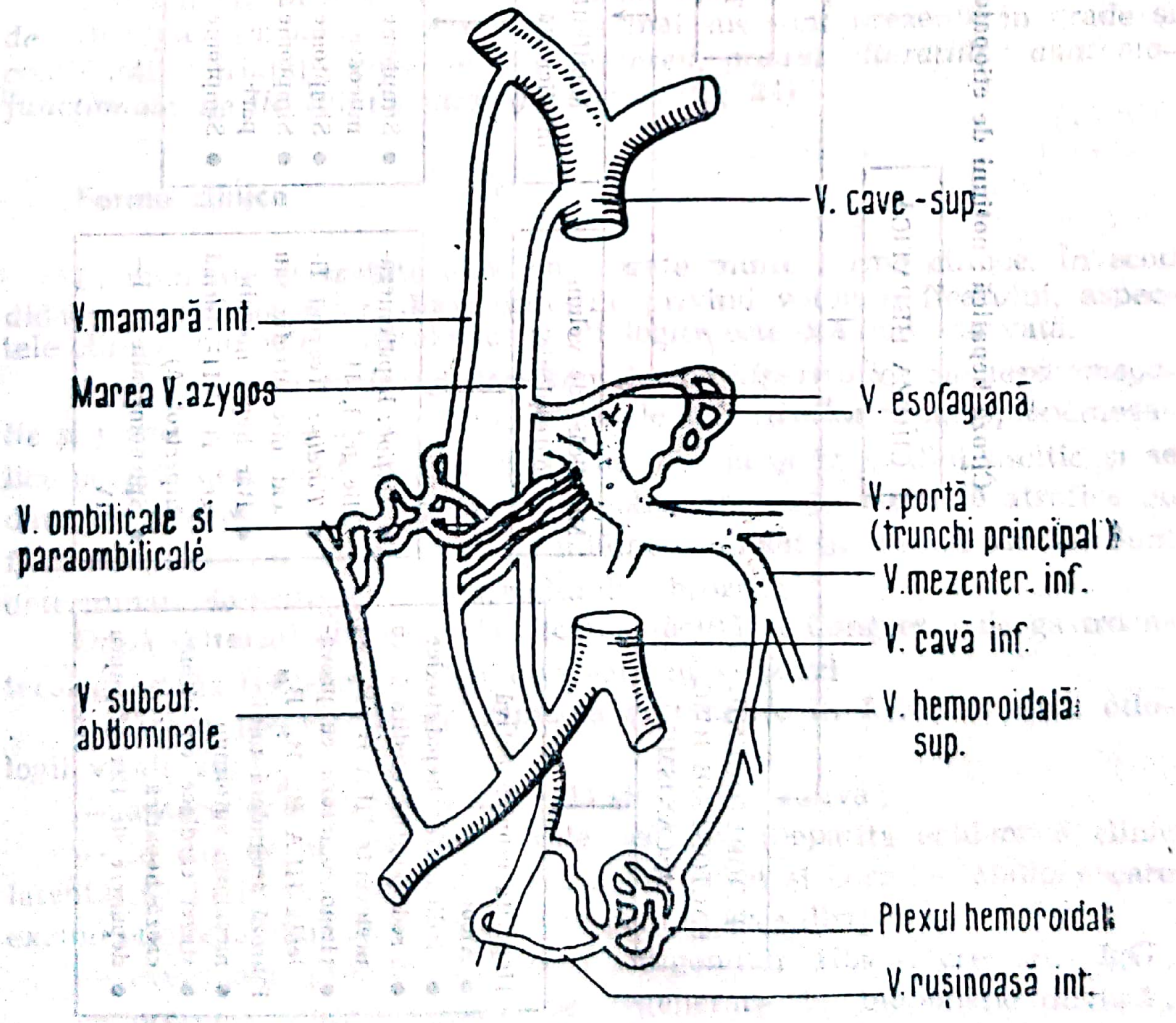

Fig. 23 D Circulație portală de tip cavoportoesofagian.

Tablou sinoptic nr. 36

Ciroza hepatică : noțiuni de etiopatogenie și tablou clinic

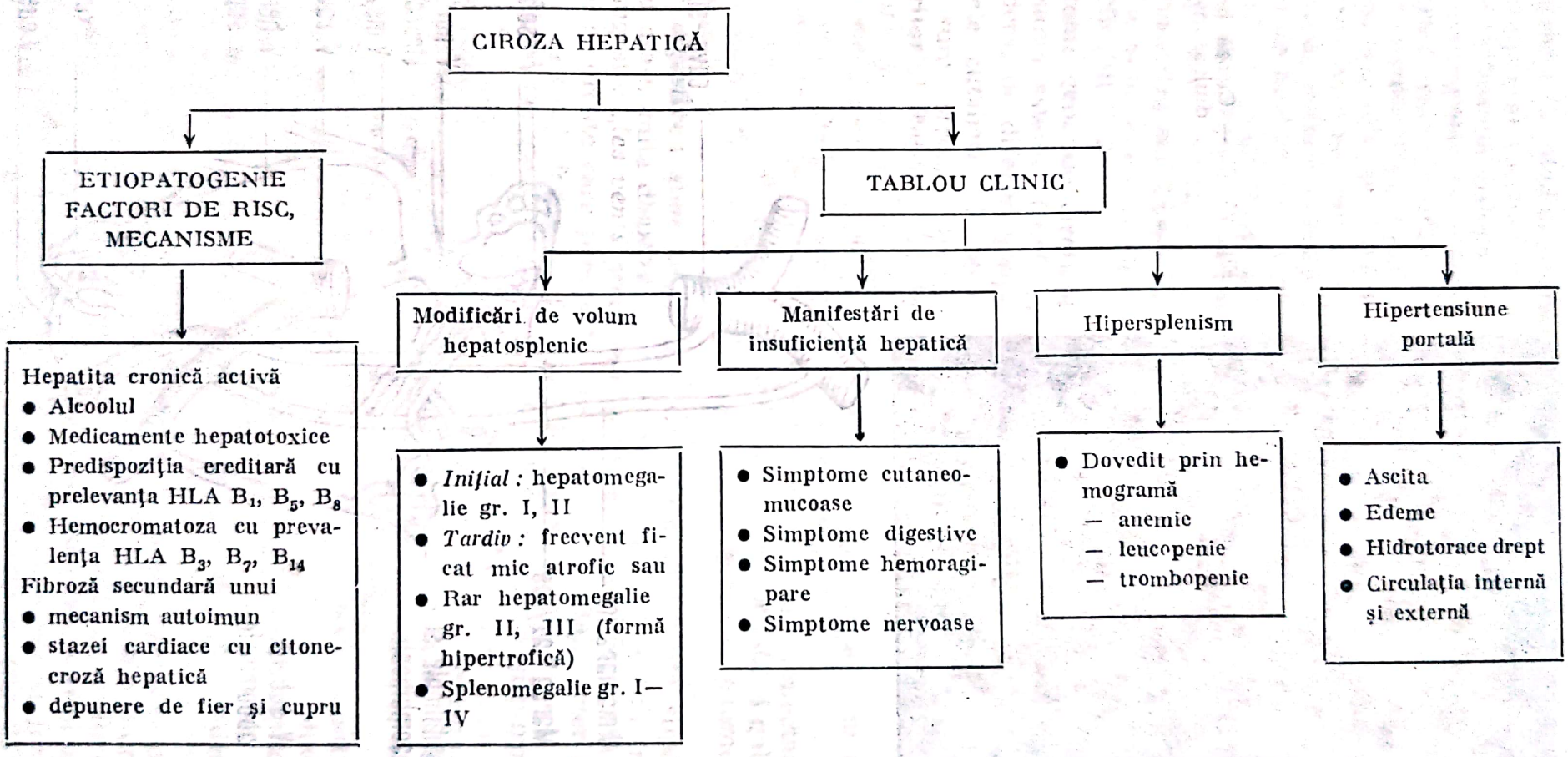

Scanned with OKEN Scanner

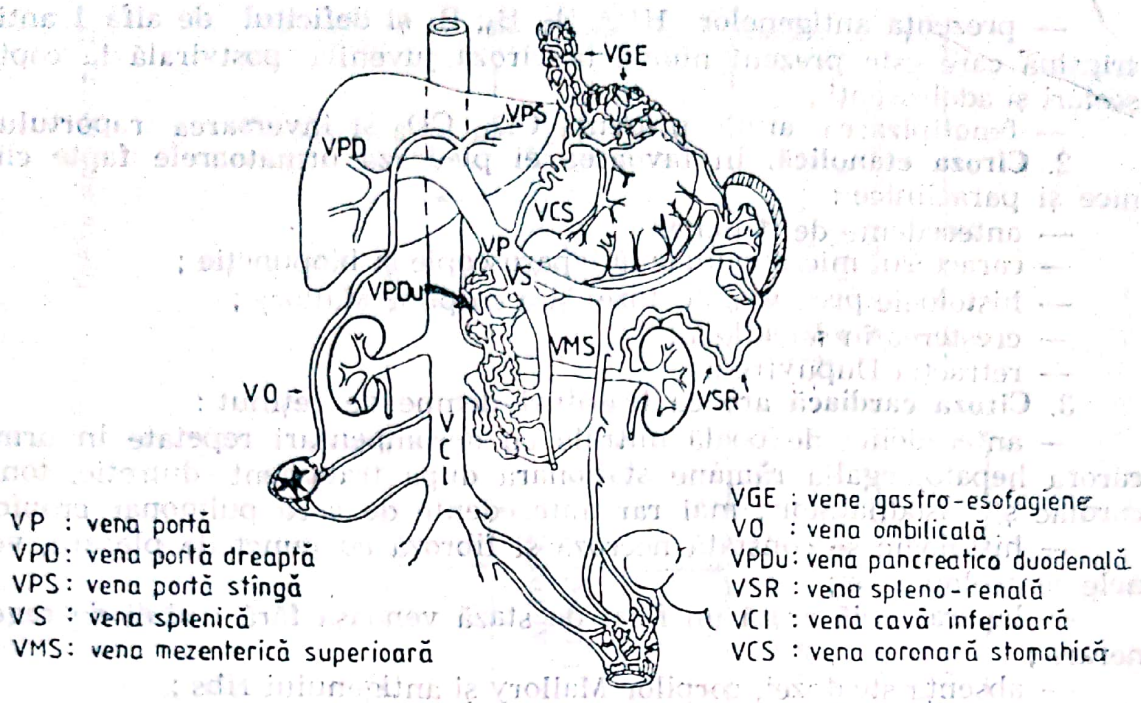

Fig. 24. Circulația portală și anastomozele ei.

Semnele de insuficiență hepatică manifestă, hipertensiune portală și de hipersplenism hematologic, arătate mai sus sunt prezente în grade și combinații variabile, *care depind de teren, gradul alterațiilor anatomo-funcționale ale ficatului și etiologia cirozei* (fig. 24).

Forme clinice

În manuale și tratate sunt enumerate multe forme clinice. În scop didactic codificarea lor, după criteriile privind volumul ficatului, aspectele clinice, biologice, histologice și etiologice este cea mai adecvată.

După volumul ficatului deosebim forme *hipertrofice cu hepatomegalie și forme atrofice cu ficat mic.* **Formele hipertrofice** hepatosplenomegalice se întâlnesc atât în stadiul preascitic cât și în stadiul ascitic și se datoresc procesului de regenerare neohepatocitară. **Formele atrofice** cu ficat mic, fibros și splină mare se întâlnesc numai în stadiul ascitic. Sunt determinate de prevalența procesului de fibroză.

După criteriul etiologic clasificarea făcută la Congresul de gastroenterologie de la Havana din 1956 este valabilă și astăzi.

1. **Ciroza postvirală.** Principalele argumente în favoarea unei etiologii virale sunt :

— antecedente de hepatită virală și/sau HC activă ;

— în caz de antecedente virale negative (hepatita epidemică clinic latentă) se ia în considerare absența steatozei și corpilor Mallory care exclud etiologia etanolică, evidențiate prin biopsie dirijată ;

— eventuala prezență în ser a antigenului Hbs și creșterea IgG ;

— prezența macronodulilor de regenerare la biopuncție dirijată ;

— prezența antigenelor HLA B_8, B_5, B_1 și deficitul de alfa 1 antitripsină care este prezent numai în ciroza juvenilă postvirală la copii, școlari și adolescenți ;

— fenotipizarea arată prezența CD_4, CD_8 și inversarea raportului.

2. **Ciroza etanolică.** În favoarea ei pledează următoarele fapte clinice și paraclinice :

— antecedente de potoman ;

— caracterul micronodular la laparoscopie și biopuncție ;

— histologic prezența steatozei și a corpilor Mallory ;

— creșterea în ser a IgA ;

— retracția Dupuytren.

3. **Ciroza cardiacă** are ca trăsături demne de reținut :

— antecedente de boală mitrală cu decompensări repetate în urma cărora hepatomegalia rămâne staționară după tratament diuretic, tonicardiac și vasodilatator ; mai rar antecedente de cord pulmonar cronic ;

— histologic se constată necroză și fibroză cu punct de plecare, venele centrolobulare ;

— laparascopia arată un ficat de stază venoasă fără noduli de regenerare ;

— absența steatozei, corpilor Mallory și antigenului Hbs ;

— imunoglobulinele serice au valori normale.

4. **Ciroza biliară** primară are drept argumente caracteristice :

— vârsta tânără, sexul feminin, absența etiologiei virale și a intoxicației cu alcool ;

— histologic : stază biliară, infiltrate limfoplasmocitare periductal, proliferare neocanaliculară cu fibroză periductală și prezența de corpi Mallory și noduli de regenerare ;

— icter de colestază intrahepatică ;

— imunologic absența antigenului Hbs și prezența anticorpilor antiductali, antimitocondriali și creșterea IgM ;

5. **Ciroza biliară secundară** care este foarte rară și se caracterizează prin :

— crize repetate de angiocolită cu febră și icter colestatic ;

— histologic : infiltrat cu polinucleare în spațiul port, proliferare neocanaliculară și fibroză pericanaliculară și rari noduli de regenerare ;

— absența antigenului Hbs și anticorpilor antiductali.

6. **Ciroza din hemocromatoză** se caracterizează prin depunerea de fier în ficat, pancreas, piele și cord și are ca trăsături :

— diabetul bronzat, hepatomegalia, sideremia crescută ;

— prezența antigenelor HLA B_3, B_7, B_{14} în hemocromatoza idiopatică iar în cea secundară antecedente etilice ;

— histologic se constată în hepatocite depozite cu fier, leziuni degenerativ-necrotice, pe alocuri noduli de regenerare și fibroză periportală.

7. **Ciroza Wilson** este o boală familială transmisă autosomal recesiv, întâlnită la adolescenți și adulții tineri, care se caracterizează prin :

— acumulare de cupru în nucleii bazali, ficat, cornee și rinichi ;

— clinic este prezentă hepatomegalia, inelul brun-roșcat la periferia corneei, simptome extrapiramidale (tremurături, mișcări dezordonate) și manifestări psihice (stări depresive, delirante și confuzionale) ;

— histologic în ficatul cirotic se constată noduli de regenerare cu fibroză periportală iar hepatocitele sunt bogate în cupru și au leziuni degenerative necrotice.

Scanned with OKEN Scanner

Ciroza hepatică : informații paraclinice

INFORMAȚII PARACLINICE

ALTERAREA FUNCȚIILOR DE SINTEZĂ

- Scăderea albuminelor sub 5 g
- Indicele de protrombină sub 75%
- PTT crescut

TESTE DE CITOLIZĂ HEPATICĂ

- GPT și GOT crescute
- Sideremie crescută

TULBURĂRI DE EXCREȚIE

- Crește bilirubina directă
- Retenție de B.S.P.

ANOMALII IMUNOLOGICE

- Creșterea gamaglobulinelor
- Creșterea IgA, IgG, IgM în funcție de etiologie
- Hipersplenism

MODIFICĂRI MORFOLOGICE

- Ecografie
- Eco Doppler
- Scintigramă
- Punctie bioptică dirijată

Scanned with OKEN Scanner

Informații paraclinice necesare diagnosticului

Testele care controlează funcția de sinteză, excreția, anomaliile imunologice și citoliza sunt perturbate.

1. **Scad albuminele** serice sub 3,5g% și cresc globulinele peste 25%, valori arătate de electroforeză și dozarea serinelor.

2. **Scade indicele de protrombină** sub 75% și se prelungește timpul parțial de tromboplastină activată (PTT) controlat prin testul cefalin-caolină, se prelungește timpul Quick. Aceste teste controlează activitatea complexului protrombinic sintetizat de ficat ;

3. **Testele de citoliză** ALAT și ASAT cresc în perioadele de activitate citonecrotică la valori moderate de 100—300 U.I.

4. **În cursul icterelor episodice cresc** BD în sânge, pigmenții biliari și sărurile biliare în urină. Concomitent cresc și transaminazele subliniind citonecroză în icterul hepatocelular. După abuz de alcool icterul are un caracter colestatic caracterizat prin creșterea valorilor BCF-ului.

5. **Ionograma serică, urinară** și din **lichidul ascitic** arată hiponatremie de diluție și hipopotasemie în caz de hiperaldosteronism. Dacă nu s-a instalat hiperaldosteronismul constatăm retenție de sodiu dovedită de scăderea sodiului urinar, fiindcă în ser și lichidul ascitic putem avea hiponatremie de diluție dar cu potasiul normal.

6. **Ca anomalie imunologică** se menționează creșterea inconstantă a IgG, a IgA sau IgM în raport de etiologia cirozei.

Hemograma relevă **hipersplenismul** caracterizat prin anemie, leucopenie și/sau trombopenie.

Hipertensiunea portală (HP) cu circulație colaterală internă este evidențiată de *tranzitul baritat* care evidențiază *varice esofagiene* sau *gastrice* situate pe marea tuberozitate. Varicele esofagiene se prezintă pe cliseul baritat ca niște benzi transparente sinuoase sau mici formațiuni rotunde ca un șirag de mărgele (fig. 25 A, B).

Ecografia arată un ficat mult mărit de volum cu structură intens neomogenă, vena portă dilatată peste 15 mm și vena splenică peste 10 mm, ca dovezi ale fluxului mare hepatofug. Splenomegalie cu axul lung peste 130 mm și cu dilatații venoase în hil. În cazurile cu ascită mare se pot vizualiza și ansele intestinale care plutesc în lichidul de ascită. Cu ajutorul sondei Doppler se evidențiază inversarea fluxului portal în vena splenică, ceea ce pledează pentru un grad mare de H.T.P. Acest șunt poate deriva sângele pe calea venelor renale din ligamentul spleno-renal spre venele lombare și cava superioară. Inversarea fluxului în vena splenică este adesea însoțit de encefalopatie portală (fig. 25 C și D).

Scintigrama hepato-splenică arată în formele hepatomegalice un ficat mare hipocaptant cu splină mare *hipercaptantă,* iar în formele cu ficat atrofic, un ficat mic hipocaptant și splină mare hipercaptantă.

Puncția bioptică hepatică nu este necesară dacă ficatul este mic atrofic unde se știe că descoperim prevalența benzilor fibroase mutilante. În formele hepatomegalice pune în evidență pe lângă fibroză, noduli de regenerare și leziunile celulare degenerativ necrotice. Nu se forează prin biopsie un ficat dacă indicele de protrombină este sub 60%, existând riscul hemoragiei.

Scanned with OKEN Scanner

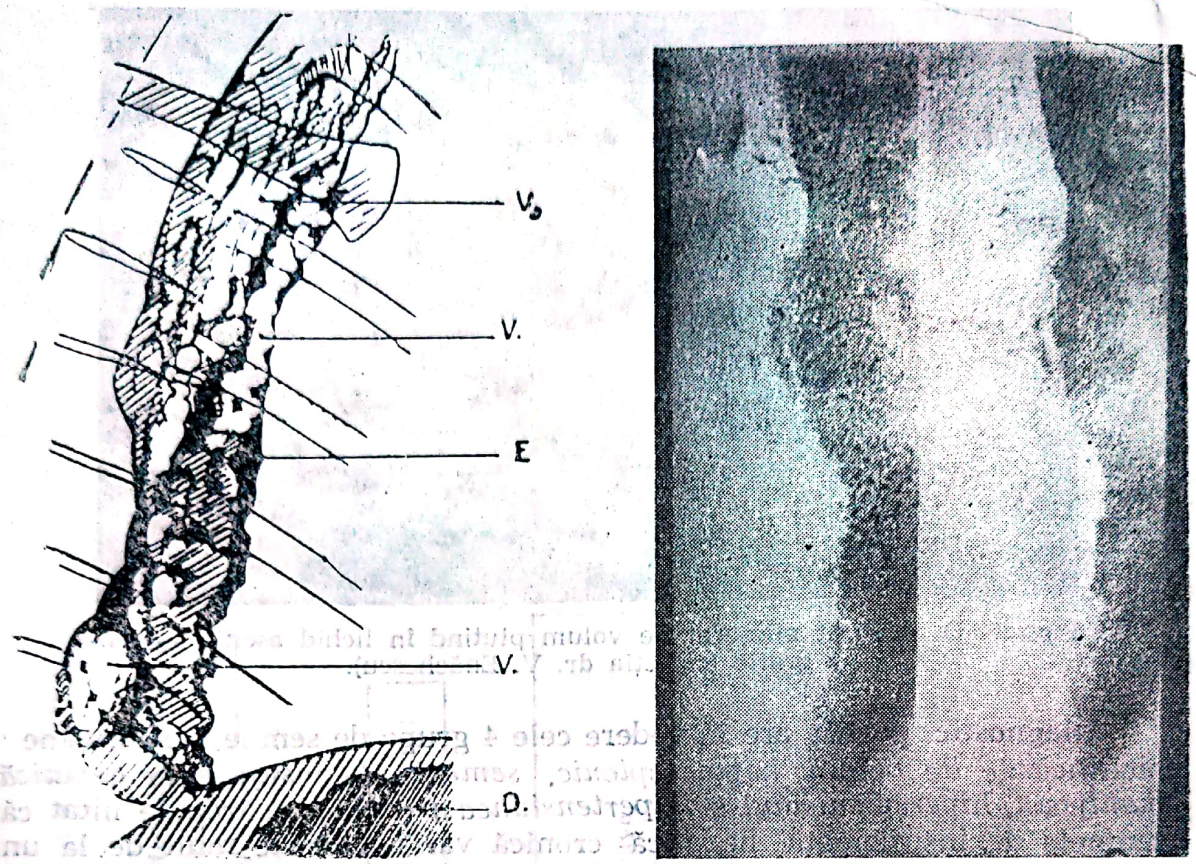

A B

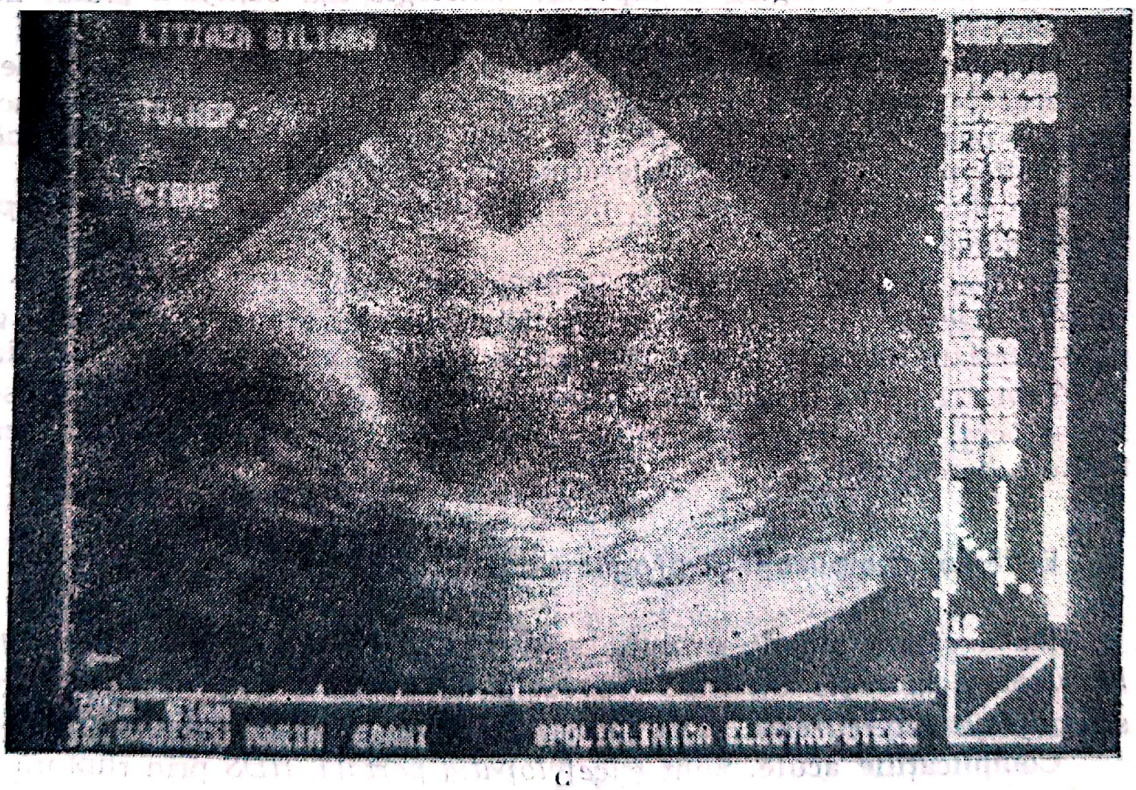

C

Fig. 25. Varice esofagiene (A — schematic și B — radiologic) ; C — Ciroză hepatică cu litiază biliară (aspect ecografic).

Scanned with OKEN Scanner

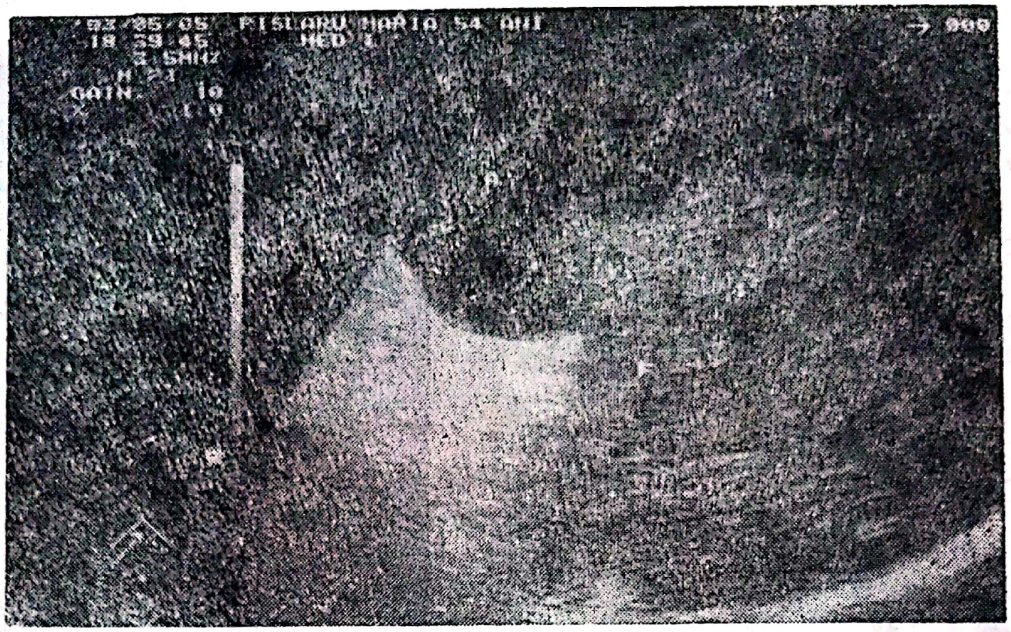

Fig. 25. D — Ficat micșorat de volum plutind în lichid ascitic — ecografie (colecția dr. V. Enăchescu).

Diagnostic pozitiv are în vedere cele 4 grupe de semne și simptome : *modificările de volum hepato-splenic, semnele de insuficiență hepatică manifestă, hipersplenismul* și *hipertensiunea portală*. Nu trebuie uitat că semnele de insuficiență hepatică cronică variază foarte mult de la un bolnav la altul.

În stabilirea formei etiologice se are în vedere agentul cauzal, trăsăturile clinice, biologice și aspectul histologic așa cum s-a arătat mai sus (clasificarea cirozelor).

Diagnosticul diferențial. În **faza preascitică** trebuie să excludem *cancerul hepatic* ținând seama de faptul că ciroza este o stare precanceroasă și poate degenera malign. Mai avem în vedere *hepatosplenomegalia* din bolile *mielo- și limfoproliferative* (vezi capitolul respectiv). Intră în discuție *chistul hidatic, hepatic, ficatul polichistic* sau orice *tumoră hepatică benignă*.

În faza ascitică se pretează la diagnostic diferențial cu un cancer al tubului digestiv în stadiul IV, cu ascită neoplazică și mai rar un chist gigant ovarian, mezenteric sau pancreatic ori cu sindromul Demons-Meigs.

Teoretic intră în discuție *poliserozita* din *lupusul eritematos* diseminat acut, ascita din *pericardita constrictivă, sindromul nefrotic, peritonita tuberculoasă*.

Evoluție, complicații și prognostic

După câțiva ani de evoluție majoritatea bolnavilor mor prin *comă hepatică, hemoragie internă*, provocată de *ruptura varicelor esofagiene* sau *infecții intercurente*. Din aceste motive **prognosticul este rezervat.**

Complicațiile acute. Sunt *encefalopatia portală, HDS* prin ruptură de varice esogastrice, *insuficiență hepato-renală* și *peritonita bacteriană spontană*.

Scanned with OKEN Scanner

Ciroza hepatică: diagnostic pozitiv, diferențial și evoluție

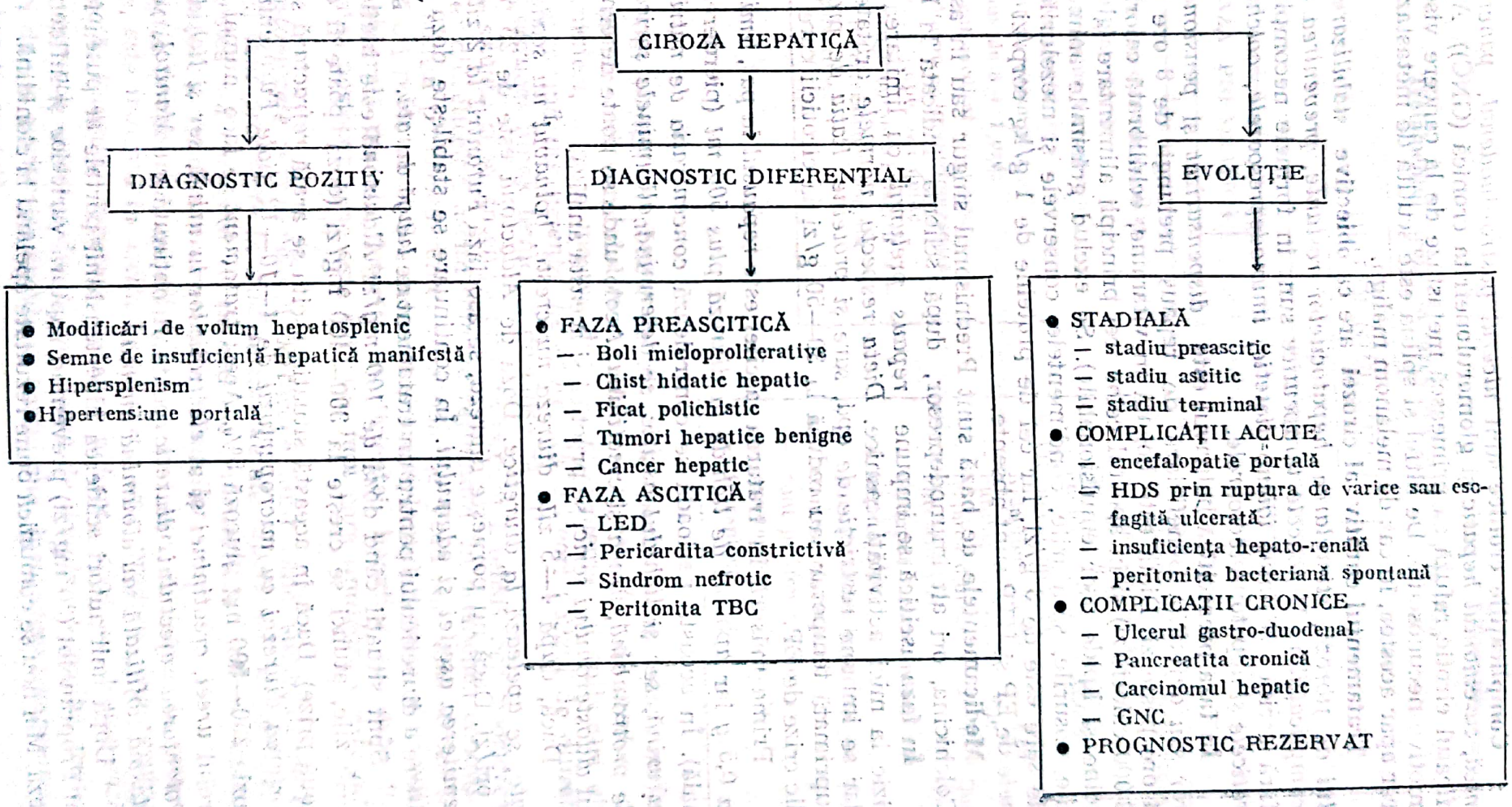

Complicațiile cronice sunt *ulcerul gastro-duodenal, pancreatita cronică, carcinomul hepatic* și glomerulonefrita cronică (GNC)). Amintim că ficatul cirotic refuză să primească metastaze de la cancere viscerale, din motive necunoscute. De altfel și splina este scutită de metastaze și foarte rar apar acestea, în caz de melanom malign.

Tratamentul curativ al cirozei are ca **obiective** *stabilizarea procesului de fibroză, stimularea hepatocitelor restante, prevenirea și tratarea complicațiilor. Mijloacele terapeutice* sunt în formele necomplicate cu și fără ascită : *regimul igieno-dietetic, imunodepresoarele, colchicina, diureticele și hepatoprotectoarele.*

În faza preascitică bolnavul este *dispensarizat* și *pensionat temporar sau definitiv.* Beneficiază de repaus prelungit de 8 ore noaptea și 4 ore peste zi. Dieta este bogată în vitamine, echilibrată caloric (2 000—3 000 calorii/zi) și în aportul celor trei principii alimentare (glucide, proteine și lipide ușor emulsionabile). Se exclud grăsimile animale, prăjelile, sosurile, sărăturile, condimentele, conservele și mezelurile. Aportul de sare este de 3 g/zi, iar cel de proteine de 1 g/kg corp/zi dacă semnele de EP și HTP sunt absente.

Medicamentele de bază sunt Prednisonul singur sau în asociație cu Colchicina, ori alt imunodepresor, după schema indicată la HC activă.

În faza ascitică se impune *repaus prelungit* cu limitarea efortului fizic la mici activități casnice. *Dieta respectă normele* arătate mai sus, dar se impune *restricție de apă, sare și proteine. Rația de proteine* este suprimată temporar sau redusă la 30—50 g/zi la ciroticii care fac episodic crize de EP.

Prima măsură în **tratarea ascitei** este *repausul la pat, limitarea sării la 0,5 g* iar *aportul de lichide la diureză plus 500 ml* (pierderea extrarenală). În această perioadă se controlează *concentrația de natriu, potasiu în urină, ser și lichidul ascitic, se determină albuminele serice, indicele de protrombină, ureea* și *creatinina.* Acolo unde se poate determina nivelul *aldosteronului seric,* se practică și această analiză.

Dacă, *după 4—5 zile diureza nu crește, bolnavul nu scade în greutate, se apelează la diuretice.* Doza de *Aldactonă* este de 25 mg de 4—6 ori/zi. Dacă nu *pornește diureza,* se asociază *Furantril la 2 zile* până la *remiterea ascitei și edemului.* În continuare se stabilește doza de întreținere a diureticului pentru un tratament de *lungă durată.*

Sunt situații când doza *de 100 mg/zi Aldactonă* este ineficace după 4—5 zile, atunci se crește la 300—400 mg/zi (doza poate fi dată și în două prize). Dacă în această situație ascita se arată *refractară* se practică *forțarea diurezei cu microperfuzii de 4—10—12 fiole Furosemid* în perfuzie 250—500 mg glucoză 5%. Acest *tratament* se face numai sub controlul *ureei, creatininei* și al *electroliților în urină, ser și lichidul ascitic. Potențarea efectului diuretic* poate fi obținută cu *Manitol, perfuzii de plasmă liofilizată sau albumină umană.*

După unii autori scăderea hipertensiunii portale ar putea fi obținută cu Propranolol (30 mg/zi) prevenind ruptura varicelor și influențând diureza. Mai nou se comunică bune rezultate apelând la clonidină.

Scanned with OKEN Scanner

Tratamentul cirozei în fazele preascitică și ascitică

TRATAMENTUL CIROZEI

FAZA PREASCITICĂ

- Regim igieno-dietetic adecvat
  - echilibrat caloric
  - 1 g proteine/kg corp/zi
  - 1—3 g sare/zi
  - bogat în vitamine
  - repaus de 8 + 4 ore
- Tratament medical
  - Prednison ± imunodepresoare
  - Scheme simple sau duble
  - Cure cu Propranolol pentru a reduce hipertensiunea portală
  - Hepatotrope

FAZA ASCITICĂ

- Regim igieno-dietetic; aport redus;
  - proteine 30—50 g/zi
  - sare 0,5 g/zi
  - lichide: diureza + 500 ml
- Tratament medical
  - Aldactonă 25 mg × 4—6/zi
  - Furantril 1 tb. la 2 zile
  - forțarea diurezei cu 2—4—6 fiole Furosemid/zi
  - albumină umană în perfuzie
  - hepatotrope
  - puncție abdominală evacuatorie
- Tratament chirurgical
  - șunt peritoneo-venos
  - anastomoze portorenale
  - transplant hepatic

Atragem atenția că *abuzul de diuretice* poate avea *efecte nefaste* dacă nu se face sub controlul electroliților și al retenției de produși azotați. Altminteri, diureza masivă duce la hipovolemie și tulburări electrolitice agravând *insuficiența hepatorenală*. Alteori abuzul de diuretice provoacă alcaloză hipokalemică și declanșează EP.

Sunt situații când, în ciuda unui tratament intensiv prin asocierea și potențarea diureticelor, *ascita rămâne refractară*. În asemenea condiții se încearcă șuntul peritoneo-venos, cu sondă Le Veen sau anastomoza porto-renală ori porto-cavă. S-a încercat și transplantul hepatic. Bolnavii au o stare generală precară datorită insuficienței hepatice avansate, încât mortalitatea postoperatorie este ridicată, *fapt care limitează aceste intervenții.*

Anastomozele portorenale și *portocave* sunt bine suportate de bolnavi dacă *sunt practicate în stadiile inițiale ale hipertensiunii portale*. Cu toate acestea s-a constatat că procedeele chirurgicale aplicate precoce, *nu prelungesc șansa de supraviețuire a bolnavilor.*

Puncția terapeutică, cu extragerea a trei litri de lichid, în timp de 3—4 ore, este indicată în ascita în tensiune care produce jenă respiratorie marcată. Punctiile repetate nu sunt indicate dacă nu declanșează o diureză promptă deoarece duc la pierderea de lichide, electroliți, proteine și uneori duc la peritonita spontană bacteriană, insuficiență hepatorenală și encefalopatia portală.

Scanned with OKEN Scanner

Complicațiile cirozei

Complicațiile cirozei hepatice sunt **acute** și **cronice.** Cele **acute** sunt encefalopatia portală, insuficiența hepatorenală și HDS.

Encefalopatia portală (EP) este o complicație acută episodică sau terminală, întâlnită în bolile hepatice acute și cronice (vezi cap. Insuficiența hepatică acută și cronică).

HDS *este o complicație acută* provocată de *ruperea varicelor esofagiene provocată de creșterea tensiunii portale, fie în urma unui proces de esofagită erozivă generată de refluxul gastro-esofagian.*

Clinic, bolnavul este palid, amețit în ortostatism, cu puls tahicardic și TA cu tendință la scădere (în jur de 100 mm Hg), dacă se pierde peste 15% din volumul sangvin. TA scade sub 100 mm Hg, pulsul devine filiform, apar sudori reci și bolnavul poate intra în colaps când sângerarea depășește 20%. *Importante, în aprecierea stării hemodinamice sunt controlul pulsului și al TA* (tensiunii arteriale).

Bolnavul trebuie *supravegheat permanent* și determinat de urgență și în dinamică nivelul *glucozei, electroliților, ureei, creatininei, indicelui de protrombină, numărul de hematii, trombocite și valoarea hemoglobinei. Diagnosticul poate fi stabilit cu siguranță prin endoscopie* sau *angiografie selectivă,* dar acestea sunt *metode agresive,* greu de suportat de un bolnav cu un ficat compromis prin fibroză complicată cu sângerare.

Insuficiența hepato-renală (IHR) *este o complicație gravă, adesea terminală* a cirozei hepatice, caracterizată prin *oligoanurie și retenție de produși azotați.* Apare la bolnavii cu *ascită refractară și în tensiune, după abuz de diuretice, după puncții abdominale repetate sau ca urmare a unor complicații acute : HDS, EP și infecții intercurente.*

Mecanismul de apariție este insuficient cunoscut, deoarece insuficiența renală apare fie în *absența unor leziuni renale* fie în prezența unor *leziuni mezangio-proliferative dovedite histologic.* Rinichii integri anatomo-funcțional pot fi transplantați la renali cu IRC (insuficiență renală cronică) și bine tolerați aducând beneficii în IRC manifestă.

Se consideră că IHR funcțională este provocată de *o scădere a irigației renale și a filtrării glomerulare,* la care probabil contribuie :

— *creșterea presiunii intraabdominale* prin ascită în tensiune mare, și refractară la tratament datorită hiperaldosteronismului secundar sau unei secreții sporite de A.D.H. ;

— *staza retroperitoneală,* cauzată prin deschiderea circulației colaterale pe calea venelor Retzius și a venelor lombare sau pe calea venelor din ligamentul spleno-renal tot spre venele lombare ;

— *scăderea volemiei și a debitului cardiac eficace prin abuz de diuretice prin retenția mare de lichide în cavitatea abdominală, paracenteze repetate, ori în urma unei HDS ;*

— *scăderea sintezei de prostacicline și bradikinine* la nivelul rinichiului, substanțe vasodilatatoare care în mod normal cresc fluxul renal, scad reabsorbția de sodiu și contracarează efectul reninei, angiotensinei și aldosteronului ;

— *se mai știe astăzi că IHR poate avea un substrat organic reprezentat prin leziuni de glomerulonefrită cronică mezangioproliferativă* situație în care transplantul renal nu funcționează la un bolnav cu IRC în stadiul manifest.

Scanned with OKEN Scanner

Clinic bolnavii prezintă *oligoanurie, ridicarea la valori mari a ureei și creatininei,* la care se adaugă *semnele biologice ale insuficienței hepatice.*

Peritonita bacteriană spontană este o altă *complicație acută* a bolnavilor cu ciroză în stadiul ascitic. Patogenia este incertă. Se crede că *însămânțarea peritoneului* are loc pe *cale hematogenă,* în urma unei *bacteriemii spontane,* provocate de *diseminarea germenilor din tubul digestiv* sau de la *alt focar de infecție.* Germenii puși în evidență de cultura lichidului ascitic sunt *Coli, Klebsiella, Streptococul Viridans* și *Pneumococul.*

Debutul este spontan, cu febră, frison, dureri abdominale difuze accentuate de palparea abdomenului. Alteori debutul este mai puțin alarmant cu dureri vagi abdominale, stare subfebrilă.

Examenul lichidului ascitic stabilește diagnosticul. *Lichidul* este *serocitrin* sau *puriform* și conține *peste 5 000 leucocite/mm*^{3} din care *peste 70% sunt neutrofile. Cultura pe medii aerobe* și *anaerobe* asigură *dezvoltarea germenului* și permite *efectuarea antibiogramei.* Este o complicație gravă cu mortalitate ridicată deoarece declanșează instalarea EP.

Complicații cronice sunt *malignizarea cirozei, ulcerul gastro-duodenal, litiaza biliară* și *pancreatita cronică.*

Malignizarea cirozei. Ciroza ca și HC activă sunt considerate *stări precanceroase.* Carcinomul primar evoluează pe fondul cirozei mai ales în stadiul preascitic. *Ficatul crește rapid în volum, fie difuz, fie asimetric cu predominență pe unul din lobi, în raport cu localizarea* și *gradul de invazie hepatică a procesului malign. Ficatul este dur cu suprafață netedă sau plină de nodozități în funcție de forma uni- sau multinodulară a procesului neoplazic.*

Apar semne de *impregnație tumorală* sau chiar *fenomene paraneoplazice* (vezi : Cancerul hepatic). *Ascita crește rapid* și *devine sangvinolentă. Starea generală* se alterează rapid, uneori apare icterul și bolnavii sucombă prin comă sau hemoragie gravă în câteva luni de la debut.

Paraclinic *se cercetează FAL serică și antigenele tumorale care arată valori patologice.* **Ecografia** *descoperă atât tumora sau tumorile (în formele multinodulare)* cât și localizarea lor. *Scintigrama cu Au* relevă hipocaptarea iar angiografia arată în plus dacă tumora este hipo- sau hipervascularizată.

Ulcerul gastro-duodenal se datorește șuntului porto-sistemic care favorizează apariția ulcerației prin *hipersecreție de histamină și gastrină.* Mai participă *hipoproteinemia* și *scăderea sintezei de prostacicline gastrice* care stimulează *sinteza de mucus protector. Clinic* bolnavul acuză *dureri epigastrice, grețuri și vărsături.* Confirmarea o dă *examenul baritat și endoscopia.*

Pancreatita cronică calcifiantă complică uneori HC și ciroza etanolică (vezi capitolul : Pancreatita cronică).

Litiaza biliară se întâlnește la 15—20% din cirotici (vezi capitolul respectiv).

Scanned with OKEN Scanner

Hemoragia prin ruptură sau ulcerarea varicelor esofagiene reprezintă *o mare urgență medico-chirurgicală*. Are ca obiective : *oprirea sângerării, corectarea hipovolemiei*, a *funcțiilor hepatice compromise*, a *tulburărilor hidroelectrolitice* și *scăderea amoniemiei intestinale*.

Se începe cu o *perfuzie continuă de Vasopresină* (Glypresină) care *scade debitul splenic* și *presiunea portală*. Dozele de Vasopresină se reduc treptat în funcție de *puls, tensiune* și *parametrii biologici* enumerați mai sus. Perfuzia se întrerupe după 48 de ore de la oprirea hemoragiei.

Preventiv se recomandă de autorii francezi tratamentul cu Propranolol în doză de 20—30 mg/zi, urmărind efectele nedorite asupra mucoasei gastrice, adică eventuala apariție a unui ulcer gastric. *Hipersecreția gastrică* și *carența proteică* poate facilita apariția ulcerului sub tratamentul cu Propranolol. De aceea unii autori preferă Clonidina în doză 1 drajeu/zi sub controlul T.A.

Transfuziile de sânge, masă eritrocitară și trombocitară izogrup, izo Rh corectează anemia, restabilesc volemia și potențează acțiunea vasopresinei. Dacă hemoragia nu se oprește prin perfuzie de *Vasopresină* și *sânge*, se poate recurge la *tamponarea esofagiană* cu *sondă Blakemore*. Tamponarea este o măsură provizorie pentru 48 de ore fiindcă provoacă ulcerații esofagiene și declanșează o nouă hemoragie.

Dacă aceste *metode au eșuat* se poate apela la o intervenție chirurgicală eroică : *ligatură esofagiană* sau *anastomoza porto-cavă*. Intervenția chirurgicală este greu tolerată de un bolnav cu funcție hepatică compromisă și stare generală precară. De aceea se recomandă atât preventiv cât și curativ *scleroterapia varicelor cu polidocanol*. Substanța se injectează în venele varicoase esofagiene cu ajutorul endoscopului.

Controlul amoniemiei se face cu *Neomicină* și *Lactuloză* (vezi EP). *Propranololul* este contraindicat în HDS deoarece scade forța de contracție a inimii și grăbește intrarea în colaps, prin blocarea receptorilor arteriolari. În schimb, *Zantacul*, fiole de 5 mg administrate în microperfuzie de glucoză de 2—3 ori/zi, aduce beneficii prin scăderea activității clorhidropeptice.

Prognosticul *este rezervat*, hemoragia putând fi urmată deseori de moarte prin colaps, EP, insuficiență hepato-renală și comă hepatică.

Tratamentul complicațiilor cronice, (ulcerul gastro-duodenal, pancreatita cronică și litiaza biliară) este menționat la capitolele respective care trebuie studiate.

Rezultatele obținute în tratamentul complicațiilor acute sunt condiționate de starea morfofuncțională a ficatului, starea de nutriție a bolnavului, de prezența complicațiilor, de echilibrele hidroelectrolitic și acido-bazic. Cum funcțiile ficatului sunt deficitare, rezultatele sunt îndoielnice sau cel mult mulțumitoare. Se așteaptă în viitor mai mult de la transplantul hepatic.

Scanned with OKEN Scanner

INSUFICIENȚA HEPATICĂ ACUTĂ ȘI CRONICĂ

Insuficiența hepatică este un sindrom funcțional întâlnit în boli hepatice cu etiologie diferită, care generează leziuni parenchimatoase acute sau cronice însoțite de tulburări ale multiplelor funcții hepatice.

Pe plan clinic, îmbracă *forme acute* și *cronice* IHA (insuficiența hepatică acută) realizează tabloul *encefalopatiei hepatice* și are ca substrat anatomopatologic leziuni acute de *citoliză* (citonecroză), *steatoză* sau *colestază acută intrahepatică*.

IHC (insuficiența hepatică cronică) este codificată, în raport cu gradul tulburărilor funcționale, manifestările clinice și stadiul evolutiv al bolii de bază, în trei forme: *latentă, manifestă și terminală*. Se întâlnește în principalele boli hepatice cu evoluție cronică.

Etiologie

IHA așa cum s-a arătat mai sus, apare în diferite boli hepatice:

— *hepatita acută virală* formă gravă, fulminantă (atrofia acută galbenă a ficatului) și studiată în clinica de boli contagioase;

— *intoxicații acute cu substanțe toxice hepatice:* tetraclorură de carbon, metanol, antigel, intoxicații cu ciuperci;

— *intoxicații acute cu medicamente hepatotoxice:* tranchilizante, antidepresive, anticonvulsivante, antiinflamatoare nesteroidice, anabolizante, antibiotice (Tetraciclina mai ales) antituberculoase, citostatice, diuretice și anestezice (Halotan);

— *angiocolita acută* și *leptospiroza ictero-hemoragică* care determină o insuficiență acută hepatorenală;

— *steatoza acută de sarcină;*

— *sindromul Reye* cauzat de infecții acute hepatotrope cu virus gripal, herpetic sau virus varicelo-zosterian;

— *sindromul Zieve* întâlnit în hepatita cronică activă, în ciroza hepatică etanolică cu hiperlipemie și anemie hemolitică (acantocitoză).

IHC pe fondul căreia pot să apară episodic manifestări de encefalopatie portală, se întâlnește în bolile hepatice cronice:

— *hepatita cronică activă, cirozele hepatice de diverse etiologii și în cancerul hepatic primar sau secundar.*

Fiziopatologie

Ficatul deține un rol important în metabolismul proteic, glucidic, lipidic, în ureogeneză, în metabolismul bilirubinei și în sinteza acizilor biliari, inactivarea hormonilor în coagularea sângelui și în menținerea volemiei.

A. **Ficatul și metabolismul glucidelor.** În menținerea echilibrului glucidic al organismului, ficatul intervine prin două funcții: glicogeneza și glicogenoliza. În reglarea glicemiei, ficatul cooperează cu insulina, glicogenul, catecolii, corticoizii și somatotropul.

Scanned with OKEN Scanner

Rezerva de glucoză a ficatului pe 24 ore este de *100—120 g*. Refacerea acestei rezerve limitate este asigurată în perioadele digestive prin aportul alimentar iar în perioadele interdigestive prin neoglicogeneză.

a. **Glicogeneza.** Glicogenul este forma principală de depozitare a glucozei în ficat. Glucoza adusă de alimente și absorbită la nivelul intestinului subțire este depusă în prezența insulinei sub formă de glicogen. Insulina stimulează glicogensintetaza, enzimă care în prezența uridindifosfatului transformă glucoza în glicogen.

b. **Gliconeogeneza.** Ficatul are capacitatea de a transforma aminoacizii glucoformatori, acizii grași (glicerolul) și acidul lactic în glucoză. Principala sursă pentru neoformarea de glucoză este reprezentată de aminoacizii glucoformatori. Aceștia sub acțiunea glucagonului sunt transformați pe calea acizilor tricarboxilici în glucoză. Neoglicogeneza hepatică este stimulată în perioadele interdigestive, deoarece creierul consumă aproape 150 g glucoză/zi și deci mai multă decât rezerva de glucoză. De aceea hipoglicemia agravează și facilitează encefalopatia hepatică.

c. **Glicogenoliza** este procesul de scindare a glicogenului în glucoză care este eliberată în sânge și folosită de țesuturi în scopuri energetice. Principalii hormoni care potențează glicogenoliza sunt glucagonul, catecolii la care se adaugă cu rol secundar, cortizolul, tiroxina și somatotropul.

Tulburările metabolismului glucidic generate de afecțiunile hepatice sunt **hipoglicemia** și **hiperglicemia.**

— În *IHA generată de citonecroză* sau *steatoză acută*, **hipoglicemia** este un simptom important întrucât agravează simptomele nervoase, creierul fiind cel mai sensibil țesut la scăderea glicemiei. Pătrunderea glucozei în celula nervoasă se face prin osmoză și nu necesită prezența insulinei. Celula nervoasă, hematia și leucocitul nu au receptori insulinici și folosesc glucoză care pătrunde prin gradient osmotic. Cauza hipoglicemiei rezidă în scăderea rezervelor de glicogen și în blocarea sau inhibiția procesului de neoglicogeneză, secundare leziunilor de citonecroză și steatoză acută hepatocitară.

În cancerul hepatic primitiv hipoglicemia se datorește atât procesului de citonecroză cât și secreției de către hepatocitul malign a unor substanțe fals insulinice.

Hiperglicemia poate să reflecte o stare de intoleranță la glucoză în hepatita cronică și ciroza hepatică. Intoleranța la glucoză în prezența unei insulinemii normale sau crescute sugerează în bolile hepatice cronice o rezistență periferică față de insulină. De asemenea ficatul datorită deficitului funcțional nu mai poate asigura glicogeneza, fapt ce explică nivelul ridicat al glicemiei. În schimb, în ciroza din hemocromatoză, apare un diabet pancreatogen care explică hiperglicemia insulinodependentă.

B. **Ficatul și metabolismul proteic.** Ficatul îndeplinește multiple funcții intervenind în sinteza și catabolismul aminoacizilor, în sinteza proteinelor plasmatice, în ureogeneză, în sinteza factorilor de coagulare, în enzime specifice hepatocitare.

a. **Metabolismul aminoacizilor.** Aminoacizii alimentari ajunși pe calea venei porte la ficat sunt utilizați fie în scopuri anabolice, fie catabolice,

Scanned with OKEN Scanner

prin dezaminare oxidativă și transaminare. Prin *dezaminare oxidativă* majoritatea aminoacizilor neesențiali sunt sintetizați de ficat cu ajutorul a două enzime cheie : ASAT (aspartat-amino-transferaza) în vechea denumire GOT și ALAT (alanin-amino-transferaza) în vechea denumire GPT.

b. **Ficatul participă la sinteza ureei,** transformând NH_3 — gaz toxic, în uree pe calea ciclului Krebs-Henseleit cu participarea a 4 aminoacizi — ornitină, citrulină, acid aspartic, arginină. Conversia argininei în uree și ornitină este ireversibilă. În condiții fiziologice, NH_3 rezultă din mai multe surse, de unde trece în sânge și ajunge la ficat. Aceste surse, pe lângă sursa hepatică, sunt de natură :

— *celulară*, din metabolismul intermediar al proteinelor la nivelul celulelor ;

— *intestinală* din procesele de putrefacție de la intestinul gros, unde enzimele bacteriene produc prin dezaminarea acizilor aminați, un exces de amoniac ;

— *renală* — la nivelul tubilor sub acțiunea glutaminazei se produce NH_3 din care o parte este secretat pentru schimbul cu Na și o mică parte reabsorbit.

În bolile hepatice acute și cronice, NH_3 nu mai poate fi convertit în uree din cauza leziunilor de citonecroză, steatoză care duc la insuficiența hepatocelulară acută sau cronică. Există mai multe cauze care în cazul bolilor hepatice cronice, explică hiperamoniemia.

— Excesul de amoniac de origine intestinală prin regim hiperproteic sau hemoragie digestivă provocată de ruptura varicelor esofagiene.

— În cadrul *insuficienței hepatorenale funcțională sau organică* scade filtrarea renală și ureea crește în sânge, de unde prin difuziune trece în intestin. Aici urează bacteriene transformă ureea în NH_3 de unde este absorbită și pe cale portală la ficat unde nu poate fi transformat în uree.

— În caz de hipokaliemie și alcaloză, la nivelul rinichiului scade excreția de ioni de H și K și crește producția de NH_3 care reabsorbit ajunge prin venele renale în sânge și ficat.

— În ciroza cu șunt porto-cav NH_3 ocolește ficatul, trece direct în sânge și altfel nu poate fi metabolizat.

În concluzie pe aceste căi, excesul de NH_3 ajunge direct în sânge exercitându-și acțiunea toxică asupra scoarței cerebrale și sistemului reticulat.

c. **Sinteza de proteine, factori de coagulare și enzime.** Ficatul intervine în sinteza *de albumine* care are loc la nivelul ribozomilor. Se știe că albuminele au rol în menținerea presiunii coloidosmotice și în procesul de filtrare și reabsorbție care are loc în capilare.

În **IHC manifestă** scade *sinteza de albumine*, scade presiunea coloidosmotică și ne explică apariția edemului și o dată cu apariția hipertensiunii portale, hipoalbuminemia contribuie și la apariția ascitei.

Hepatocitul sintetizează *fibrinogenul* și factorii din *complexul protrombinic. Vitamina K* activează enzimele din reticulul endoplasmatic hepatic facilitând sinteza protrombinei.

În IHA și în IHC scade sinteza complexului protrombinic fapt ce explică hemoragiile cutaneo-mucoase.

Scanned with OKEN Scanner

Ficatul participă și la sinteza *alfa* și *betaglobulinelor* și *apoproteinelor* care asigură transportul lipidelor în sânge (vezi capitolul : Ateroscleroza umană).

Ficatul sintetizează o serie de **enzime proprii** cum sunt *aminotransferazele* și *enzimele de eliminare : fosfataza alcalină, leucin-aminopeptidaza, gamaglutamiltransferaza* și *5-nucleotidaza.*

În bolile hepatice acute sau cronice, prin modificare în permeabilitatea membranelor hepatocitare plasmatice (vine în contact cu capilarul sinusoidal) sau prin necroza hepatocitelor, are loc fuga enzimelor din celule în sânge. Astfel titrul ridicat al ALAT și ASAT pledează pentru leziunea necrotică și degenerativ distrofică a hepatocitului.

În colestaza acută sau cronică crește titrul enzimelor de eliminare și sugerează obstrucția canalelor biliare intrahepatice.

C. Ficatul și metabolismul lipidic. Ficatul captează acizii grași mobilizați din țesutul gras sau proveniți din grăsimile alimentare digerate și apoi absorbite pe cale sangvină. În ficat acizii grași sunt esterificați și transformați în trigliceride (TGL). O mică parte din TGL sunt folosite pentru *esterificarea colesterolului* sau *arse* pe calea *betaoxidării* până la CO_2 și corpi cetonici. Cele mai multe dintre TGL *sunt combinate* cu o apoproteină de tip A, B, C sau E și părăsesc ficatul, convertite în lipoproteine (VLDL).

a. Ficatul *sintetizează colesterol* prin condensarea a două molecule de acetil CoA, care sub influența unei enzime cheie — 5 H.M.G. CoA reductaza formând acidul mevalonic. Acesta prin triplă fosforilare și condensări succesive se transformă în sqalen, lanosterol și colesterol. Ficatul sintetizează zilnic 1—2 g de colesterol, din care 1/3 este esterificat cu ajutorul *enzimei lecitin-colesterol-acyl-transferaza.* Esterificarea se face pe seama acizilor grași. Colesterolul liber și esterificat este lansat în circulație după combinare cu o *apoproteină de tip A I, A II, B* sau *C III* și *E* sub formă de LDL și HDL *(„colesterol rău"* și respectiv *„colesterol bun").*

Colesterolul din HDL este utilizat de toate celulele pentru reînnoirea lipidelor de membrană cât și în sinteza hormonilor steroizi — corticosuprarenali și sexuali.

Sub influența **7 alfa colesterol hidroxilazei,** o parte din colesterol este transformat în *acid colic* și *dezoxicolic,* care prin combinare cu acizii *glicolic* și *taurocolic formează sărurile biliare* (taurocolați și glicolați de Na și K). Pe cale biliară ajung în intestin având rol în digestia grăsimilor și absorbția acizilor grași și vitaminelor liposolubile și totodată supuși unui circuit hepatoenterohepatic (vezi capitolul : Ictere și litiază biliară).

O parte din *colesterolul eliminat* pe cale biliară este transformat sub acțiunea enzimelor bacteriene în colesterol și coprostanol. Dacă sunt produși în cantitate mare acești derivați pot avea rol cancerigen în cancerul de colon.

În etilismul cronic, în steatoza acută din intoxicația cu tetraclorură de carbon și fosfor, acizii grași și trigliceridele sunt depuse în hepatocite, ducând la *steatoza acută a ficatului.* În hepatita cronică crește sinteza de TGL ducând tot la încărcarea grasă a ficatului. În același timp scade și sinteza de apoproteine care asigură lansarea în circulație a trigliceridelor care rămân și se depozitează în ficat.

În IHA și în IHC *scade procesul de esterificare* a *colesterolului* și raportul fracției *colesterol esterificat/colesterol total.* În același timp *scade*

Scanned with OKEN Scanner

și sinteza de apoproteine care asigură lansarea în circulație a colesterolului.

În ciroza hepatică *decompensată portal* are loc sinteza unei apoproteine anormale care transportă cantități mari de *colesterol liber* și *fosfolipide*. Sub influența acestei lipoproteine membrana hematiilor suferă modificări secundare, în calitate de „spectator inocent", și astfel apar hematii sub formă de *echinocite* sau *acantocite*. Deformarea membranei eritrocitare este cauzată de creșterea cantității de *colesterol* și *fosfolipide* care intră în structura membranei lipidice (vezi structura membranei la capitolul : Sferocitoza ereditară). Este știut că lipidele membranei sunt reînnoite în permanență sub acțiunea ATP furnizat de arderea enzimatică a glucozei pe cale anaerobă. Furnizorul de lipide pentru hematii este reprezentat de această lipoproteină anormală.

În colestaza intrahepatică cantitatea de colesterol total crește mult pe seama colesterolului neesterificat. La această creștere contribuie și o sinteză crescută de *apolipoproteină C* care transportă cantități mari de colesterol și fosfolipide.

D. **Rolul ficatului în metabolismul medicamentelor și hormonilor.** Ficatul este organul principal de inactivare a acestor substanțe prin procese de reducere și apoi de conjugare. *În procesele de reducere* intervin numeroase enzime : *oxidaze, reductaze, oxidoreductaze, hidroxilaze, dezaminaze, glutation S aryltransferaze și enzimele din sistemul macrosomal* P_{450}.

Prin *reacții de conjugare* cu acidul *glicuronic*, cu *sulfații*, cu *glicină*, și *taurină*, se formează produși inactivi care sunt eliminați pe cale renală sau pe cale biliară și intestinală.

Prin reacții de oxido-reducere enzimatică și conjugare cu acidul glicuronic sau cu sulfați, medicamentele sunt transformate în metaboliți inactivi care sunt eliminați pe cale renală sau biliointestinală.

În hepatitele cronice și cirozele hepatice, din cauza insuficienței hepatocitare prin leziuni *distrofice*, leziuni de *citonecroză*, de *steatoză* și prin procesul de *fibroză* care duce la reducerea masei hepatocitare funcționale, *scad procesele de inactivare hormonală*. Consecințele clinice ale deficitului de inactivare hormonală *sunt manifestările endocrine*. La bărbați apare *ginecomastia, pierderea libidoului, impotență sexuală* iar la femeie *amenoreea, metroragiile, scăderea libidoului* și *sterilitatea*.

Deficitul de inactivare a hormonilor steroizi explică prezența *stelușelor vasculare*, a mucoaselor și palmelor carminate — *eritroza palmară* și *plantară*.

Edemul și *ascita* prezente în ciroza hepatică au ca explicație și faptul că ficatul nu poate *inactiva aldosteronul, ADH* și *estrogenii*, hormoni care măresc *retenția hidrosalină*.

Anatomie patologică

În IHA în raport cu etiologia bolii de bază se constată leziuni acute de necroză (citoliză), steatoză sau de colestază.

a. **Necroza acută.** *În forma comună hepatita acută virală*, în *zona centrală a lobului* (acinului) hepatic predomină necroza care determină colapsul recticulinic și apariția de fisuri microscopice care permit scurgerea bilei din canaliculele biliare, spre capilarele sinusoidale, fapt ce ex-

Scanned with OKEN Scanner

plică icterul. Zona de necroză este infiltrată cu macrofage. În zona *periferică a lobului*, hepatocitele prezintă grade variate de degenerescență hialină, acidofilă sau grasă. Unele hepatocite conțin corpi Conncilman. *Celulele Kuppfer* se hipertrofiază și conțin granule de lipofuscină, glicogen și fier. *În spațiile porte* se acumulează limfocite, plasmocite, fibroblaști și histiocite.

În forma fulminantă a hepatitei acute, microscopic ficatul este mic, atrofic și pe secțiune prezintă *pete hemoragice* alternând cu *pete galbene* care denotă necroza și infiltrarea grasă.

Microscopic se descoperă o necroză masivă panlobulară (panacinară) și pe alocuri se constată leziuni distrofice ale hepatocitelor. Celulele Kuppfer sunt necrozate sau hipertrofiate iar în capilarele sinusoidale se găsesc microtrombi sau exsudate hemoragice.

În hepatitele acute toxice (intoxicația cu tetraclorurră de carbon, fosfor, antigel, ciuperci) necrozele hepatocitare predomină în zonele centrolobulare, restul leziunilor fiind asemănătoare cu cele descrise mai sus.

b. **Steatoza acută** din sarcină, sindromul Reye și din intoxicația acută cu Tetraciclină, cu etanol sau cu alcool metilic. *Macroscopic* ficatul este de culoare galbenă și mărit de volum. Histologic leziunea principală este distrofia grasă care predomină în zonele centrolobulare. Hepatocitele sunt tumefiate și încărcate cu picături de grăsime, luând aspectul de celule spumoase. Celulele Kuppfer sunt hipertrofiate și conțin pigmenți de lipofuscină. În spațiile porte și perilobulare apare un bogat infiltrat cu mononucleare.

c. **Colestaza acută** se întâlnește în *angiocolita acută, intoxicația medicamentoasă cu anabolizante steroidiene, contraceptive*, sau cu Clorpromazin, Clorocid, sulfamide antidiabetice sau Azatioprină.

Staza biliară are loc în canaliculele intralobulare și în canalele biliare peri- și interlobulare. Leziunea care generează staza biliară este colangiolita și colangita. Peretele canaliculelor biliare intralobulare este format din microvilii hepatocitelor, care pe alocuri sunt distruși, hepatocitele prezentând mici necroze focale. În lumen se află microtrombi care dilată canaliculele și explică staza biliară. De asemenea participă și tulburări în permeabilitatea membranei biliare și a pompelor active care acționează la nivelul acestei membrane canaliculare.

Celulele care tapetează canalele biliare peri- și interlobulare sunt tumefiate, pe alocuri necrozate iar canalele biliare astupate cu trombi care le dilată ducând la stază biliară intrahepatică. În jurul canalelor se constată un infiltrat cu limfocite, plasmocite iar spațiul port este „împânat" cu limfocite, histiocite, fibroblaști și eozinofile.

Leziuni nervoase. În *encefalopatia recurentă* sau terminală apar anomalii morfologice în scoarța cerebrală, nucleii bazali, nucleii mezencefalici și substanța reticulată. Nevrogliile din aceste formațiuni sunt hipertrofiate fiind suprasolicitate în metabolizarea NH_3 și inactivarea falșilor mediatori cu rol în transmiterea neuronală. Nevrogliile au rol în reglarea activității neuronale asigurând fluxul de apă, electroliți și substanțe nutritive. Totodată nevrogliile reprezintă macrofagele fixe ale SNC cu rol în apărarea locală neuronală.

În IHC se constată leziunile caracteristice bolilor hepatice cronice, care sunt enumerate în cele ce urmează :

— **În hepatita cronică activă** sunt caracteristice patru grupe de modificări morfologice : *lezionale, infiltrative* cu mononucleare în spațiu

Scanned with OKEN Scanner

port, *leziunile distrofice* (hialine, acidofile, grase) ale hepatocitelor și necroză celulară periferică sau sub formă de benzi *(peacemeal necrosis, bridging necrosis).*

— **În cirozele hepatice** se adaugă leziunile de fibroză care septează, dezorganizează structura lobulară și nodulii de regenerare (micro- și macronodulii).

Mecanisme patogenice

În patogenia EP sunt implicate două mecanisme principale care explică simptomele neuropsihice :

1. **Incapacitatea ficatului** de a *transforma NH_3 în uree*, de a metaboliza *acizii grași cu lanț scurt și aminoacizii aromați* rezultați din catabolismul endogen. De asemenea, prin scurtcircuitul porto-sistemic, o serie de *falși mediatori sinaptici, de origine intestinală* nu mai ajung în ficat pentru a fi neutralizați și trec direct în sânge. Concentrația sangvină a acestor substanțe depășește nivelele critice admise și substanțele devin toxice pentru neuronii din SNC.

2. **Tulburări importante** în activitatea neuronilor și sinapselor din scoarța cerebrală, nucleii bazali, nucleii roșii, substanța neagră și substanța reticulară, provocate de :

a) **Intoxicația cu amoniac și acizi cu lanț scurt.** La nivelul neuronilor și celulelor gliale, NH_3 este transformat în glutamină prin combinarea sa cu acidul glutamic. Când amoniemia depășește nivelul critic de 15—50 micrograme%, nu mai poate fi neutralizat prin combinarea cu acidul glutamic (acid glutamic + NH_3 + glutaminază duce la formare de glutamină produs inofensiv). Sursele de amoniac sunt *hepatice, intestinale* și *renale* (ficatul nu poate transforma NH_3 în uree ; intestinul și rinichiul furnizează cantitate mare de NH_3). Acizii grași cu lanț scurt potențează acțiunea toxică exercitată de amoniac, la nivelul nevrogliilor.

b) **Blocarea sistemului dopaminergic** din SR și nucleii bazali și scoarța cerebrală cu falși mediatori sinaptici, cum sunt : octapaminele și aminele aromate de origine intestinală și provenite din acțiunea enzimelor bacteriene în procesul de putrefacție a resturilor proteice, care are loc în colon. G.A.B.A. (acid gamaaminobutiric) este un puternic inhibitor al sinapselor neuronale care acționează prin blocarea sistemului dopaminergic. Acțiunea lui este potențată și de aminoacizii aromați endogeni și astfel transmtierea influxului nervos este blocată și justifică simptomele neuropsihice din encefalopatie.

Factorii de risc (precipitanți, declanșatori) trebuie cunoscuți pentru a putea fi corectați și preveni instalarea EP.

— **HDS** agravează prin ischemia și hipoxia acută funcțiile hepatice, iar prin produșii toxici rezultați din putrefacție intestinală (NH_3, octapamine, GABA), deprimă activitatea substanței reticulate (SR) și a scoarței cerebrale (SC).

— **Infecțiile intercurente** (viroze, pneumonii, pielonefrite, peritonite) impietează asupra funcțiilor hepatice, în special asupra funcțiilor de ureogeneză și de detoxifiere.

— **Abuzul de diuretice, sedative, proteine și alcool**

Scanned with OKEN Scanner

Aspecte clinice și evolutive

EP este o manifestare comună a bolilor hepatice care determină IHA sau IHC. Se mai numește encefalopatie hepatică, encefalopatie portohepatică sau comă hepatică.

Menționăm că IHC are trei stadii evolutive : *latent, manifest* și *terminal.*

În stadiul latent se traduce prin manifestări de ordin general și semne de laborator care trădează disfuncția hepatocitară. Bolnavii acuză scădere în greutate, în forțe fizice, psihice și diminuarea libidoului (simptom trecut cu vederea). Pe linie de laborator se constată anemie, creșterea gamaglobulinelor și transaminazelor (vezi Hepatita cronică activă și Ciroza hepatică).

În stadiul manifest tabloul clinic este completat cu simptome generale cutaneo-mucoase, articulare, dispeptice hepato-biliare, hemoragipare și nervoase. Sunt expuse detaliat la capitolul Hepatite cronice active și Ciroze hepatice. De reținut că în acest stadiu pot apare episoade tranzitorii de EP.

În stadiul terminal, hepaticii cronici sfârșesc prin comă hepatică care are drept manifestare principală EP.

Simptomele caracteristice EP sunt de ordin neuropsihic și traduse prin *tulburări de comportament* și *cunoștință, de motilitate, de sensibilitate* și *modificări ale reflexelor cutanate* și *osteotendinoase*

Tulburările de comportament. Debutul este lent, insidios, bolnavul devine apatic, adinamic, somnoros, dezorientat în timp și spațiu și intră în comă sau *zgomotos* când bolnavul devine iritabil, agitat, furios, halucinează apoi intră în stare de stupoare și comă. Intrarea în comă se poate face prin convulsii tronculare.

Flapping tremor-ul este un simptom necaracteristic întâlnit în encefalopatia respiratorie, renală, în hipokaliemie și hipoglicemie și superdozare cu tranchilizante și sedative. Se traduce prin mișcări involuntare de flexie și extensie ale degetelor din articulația metacarpofalangiană și ale mâinilor din articulația radiocarpiană. Seamănă cu bătăile aripilor de păsări.

Hipertonia musculară plastică de tip extrapiramidal se evidențiază prin manevra „roții dințate".

Ataxia motorie este relevată de incapacitatea bolnavului de a scrie normal.

Semnul Babinski este prezent uni sau bilateral și reflectă perturbări la nivelul sinapselor din calea piramidală.

Dispneea de tip **Cheynes-Stokes, Biot** sau **Kussmaul** denotă perturbări în transmiterea neuronală la nivelul centrilor respiratori bulbopontini. Intoxicația cu NH_3 la care se adaugă acțiunea falșilor mediatori determină o perturbare a circuitelor reverberante dintre centrii pontini și bulbari și explică apariția dispneei disritmice. Numai așa se explică de ce unii bolnavi au dispnee Kussmaul, alții Cheynes-Stokes și o parte Biot. Hiperventilația este responsabilă de *alcaloza respiratorie și de hipocapnie.*

Foetorul hepatic. Prin hiperventilație se elimină *mercaptanii* rezultați din putrefacția intestinală. Din acest motiv aerul expirat are un miros de ficat crud, de ridichi, de pământ reavăn sau de fân verde.

Scanned with OKEN Scanner

Davidson și Sheilla Sherlock au descris o evoluție stadială a EP. Primul autor distinge stadiul prodromal de precomă, de stupoare, de semicomă și comă profundă. A doua autoare distinge 5 stadii sau grade :

— **Stadiul I** — tulburări de comportament : bolnav apatic, adinamic sau euforic dar fără *flapping tremor ;*

— **Stadiul II** — bolnav somnoros, confuz, are greutate în exprimare și prezintă *flapping tremor* ; deci cu tulburări parțiale de cunoștință ;

— **Stadiul III** — beteag, confuz, dezorientat în timp și spațiu, are vorbire dezordonată, execută comenzi simple ;

— **Stadiul IV** — pacient stupuros, răspunde numai la stimuli dureroși puternici, cu tulburări pronunțate de cunoștință ;

— **Stadiul V** — de comă profundă, de regulă ireversibilă când bolnavul nu mai răspunde nici la stimuli dureroși.

Forme particulare de IHA

Merită să menționăm insuficiența hepatorenală (IHR) din ciroza hepatică, insuficiența hepatorenală din angiocolita acută, din intoxicațiile hepato-renale și din leptospiroză precum și din steatoza acută de sarcină și sindromul Reye.

1. **IHR sau sindromul hepato-renal** întâlnit în ciroze este funcțional și organic. *IHR funcțional* are la bază scăderea filtrării renale, rinichiul fiind deficitar funcțional hemodinamic. Dovada este faptul că rinichii prelevați de la ciroticii decedați funcționează dacă sunt transplantați la renalii cronici. Scăderea filtrării renale este atribuită scăderii volemiei prin diureza forțată, scăderii șuntului intrarenal, creșterii presiunii intraabdominale la ciroticii cu ascită în tensiune, stazei retroperitoneale care comprimă vasele renale când se dezvoltă circulația colaterală prin venele Retius și venele lombare.

IHR organică este atribuită recent glomerulonefritei mezangio-proliferative care are o evoluție lentă progresivă. Leziunea renală este instalată prin mecanism autoimun, în perioada de convalescență a hepatitei acute virale. Ipotetic, reacția autoimună care induce leziuni în mezangiu are loc față de antigenele virale. *Diagnosticul clinic* se stabilește în prezența azotemiei și a oligoanuriei.

2. **IHR din angiocolita acută.** În forma gravă, uremigenă a angiocolitei acute, pe lângă starea toxiinfecțioasă se constată icter, hepatomegalie, oligoanurie și retenție de produși azotați. În această situație se constată leziuni duble, hepatice și renale. În ficat este vorba de colangită acută, iar la nivel renal fie de o insuficiență renală funcțională, fie de leziuni de glomerulonefrită focală sau tubulonecroză acută. Sedimentul urinar cu cilindrurie, hematurie și proteinurie, pledează pentru leziuni renale organice.

3. **În IHR din intoxicații acute** cu tetraclorură de carbon, antigel, fosfor se constată duble leziuni. Ficatul prezintă leziuni de *citonecroză acută,* iar rinichiul de *tubulonecroză acută.* Clinic este vorba de un bolnav icteric, cu hepatomegalie, oligoanurie și retenție de azot și cu sediment urinar încărcat.

4. **IHR din leptospiroză** au la bază leziuni de citoliză hepatică și glomerulonefrită toxiinfecțioasă. Boala debutează acut cu febră, manifestări meningiene, hepatorenale și hemoragice. Fenomenele menin-

Scanned with OKEN Scanner

giene se traduc prin cefalee intensă, fotofobie, redoarea cefei. Tabloul hepatorenal implică icter, hepatomegalie, oligoanurie, proteinurie, hematurie și retenție de azot. Uneori survin hemoragii (epistaxis, gingivoragii, echimoze, hemoptizii și rar hematemeză și melenă). Diagnosticul în prima săptămână se stabilește prin hemocultură, în a doua săptămână prin examen de urină și titrul anticorpilor serici.

5. **Steatoza acută hepatică** este o afecțiune gravă întâlnită mai ales la primipare în a 32-a și a 34-a săptămână de sarcină. Debutul este acut cu dureri abdominale, grețuri, vărsături, icter, hematemeză și melenă. Pe acest fond apar semne de EH și IHR oligoanuria și retenția de azot. Tetraciclina folosită nejustificat în tratarea unei pielocistite la aceste femei reprezintă un factor de risc important. Boala duce la moartea mamei și fătului, mijloacele terapeutice fiind ineficiente.

6. **Sindromul Reye** este o steatoză acută hepatică întâlnită la copii și adolescenți, care apare în cursul infecțiilor virale (gripă, adenovirusuri, herpes Zoster, varicelă). Este o boală cu evoluție bifazică, deoarece debutează ca o viroză cu febră și stare de curbatură, în cursul căreia apar dureri abdominale, grețuri, vărsături, hepatomegalie și simptome nervoase caracteristice EP.

Diagnostic pozitiv al EP

Se stabilește pe semnele bolii de bază, pe fondul căreia apar semnele neuropsihice caracteristice. *Tulburările de comportament* (apatia, adinamia sau euforia și starea de agitație), *tulburările de conștiență* (somnolență, dezorientare, confuzie, stupoare și comă), *flapping tremor-ul, hiper-* sau *areflexia* sunt semne suficiente și caracteristice recunoașterii IHA sau IHC în stadiul terminal de evoluție.

Diagnostic paraclinic

Datele biologice care reflectă insuficiența hepatică gravă sunt : *hipoglicemia, hipokaliemia, hiponatremia, scăderea indicelui de protrombină și albuminemia. Cresc azotemia, amoniemia și produșii azotați LCR, crește bilirubina conjugată. Transaminazele* se comportă variabil în funcție de boala de bază. *Alcaloza sau acidoza metabolică* sunt reflectate de valoarea rezervei standard și a lactacidemiei.

În caz de sângerare severă se cercetează numărul de trombocite, timpul de coagulare, PDF (produși de degradare a fibrinei).

Diagnostic diferențial

Are în vedere *encefalopatia respiratorie, renală, hipertensivă*. Semnele bolii de bază care trădează suferința cardiopulmonară, renală și trecutul hipertensiv cu valorile TA ridicate permit excluderea diferențiată a altor encefalopatii.

Scanned with OKEN Scanner

Evoluție, complicații, prognostic

IHA și IHC în stadiul terminal duc la moarte prin comă hepatică cu importante dezordini nervoase și metabolice. Moartea poate surveni prin hemoragie și colaps dar și prin CID (coagulopatia intravasculară diseminată). Insuficiența hepatorenală funcțională sau cronică întunecă prognosticul EP care din start este foarte rezervat.

Tratament

EP este o mare urgență care implică internarea și supravegherea atentă (monitorizarea bolnavului) prin *controlul pulsului, tensiunii arteriale, a diurezei, a glicemiei, azotemiei, echilibrului hidroelectrolitic, acidobazic și coagulant.* Se plasează un *cateter venos* și se asigură *igiena tegumentelor și actelor fiziologice* (micțiunea, defecația).

Tratamentul are ca obiective susținerea funcțiilor hepatice, corectarea factorilor de risc, combaterea amoniemiei, reechilibrarea hidroelectrolitică și acidobazică. *Factorii de risc* care trebuie corectați sunt dieta hiperproteică, abuzul de diuretice, hipokaliemia, azotemia, hemoragia și infecțiile intercurente. Nu se dau sedative la hepaticii cronici.

Mijloace și conduita terapeutică

Regimul igieno-dietetic. Se sistează aportul de proteine și se asigură o rație calorică de 1 600 calorii prin perfuzii de glucoză și vitamine și pe măsură ce bolnavul își revine se adaugă progresiv proteinele începând cu 20 g și crescând treptat. Alimentele de bază sunt făinoasele, supele de legume, dulceturile, gemurile, compoturile, prăjiturile de casă.

Susținerea funcțiilor hepatice se face prin perfuzii de glucoză, cu vitamine din grupul B, vitamina C, Hemisuccinat de hidrocortizon și Kl (în caz de hemoragii). Se adaugă soluții de aminoacizi pe măsură ce starea bolnavului se ameliorează.

Combaterea hiperamoniemiei are la dispoziție perfuzii de glucoză cu soluții de aminoacizi, multiglutin și vitamina B_6. Pentru diminuarea amoniogenezei intestinale folosim lactuloză în doză de 30 mg de 2—3 ori/zi în dauna florei de putrefacție.

Pentru distrugerea *florei de putrefacție* se administrează *Colimicină* în doză de 3—4 g/zi. KCl în doză de 3 g/zi reduce amoniemia de *origine renală.*

Stimularea neurotransmițătorilor *blocați prin* NH_3, *octapamine, GABA și acizi grași cu lanț scurt* se face cu Levodopa și Bromcriptină. Levodopa în doză de 1—3 g/zi și Bromcriptina în doză de 15 mg/zi ar stimula sinteza neurotransmițătorilor fiziologici — Dopamina și Noradrenalina. *Rezultatele* cu aceste medicamente sunt incerte.

Echilibrarea hidroelectrolitică se face cu soluții saline în funcție de ionograma serică, urinară și se asigură un aport adecvat de produși și sare. **Acidoza** *se combate cu soluții de bicarbonat i.v. sau 5—10 gr bicarbonat oral.*

Scanned with OKEN Scanner

Insuficienţa hepatică acută ; noţiuni de etiopatogenie, tablou clinic şi tratament

INSUFICIENŢA HEPATICĂ ACUTĂ

ETIOPATOGENIE

- Sindrom funcţional cu triplu substrat :
  - anatomopatologic : leziuni acute de citoliză, steatoză şi colestază
  - clinic : semnele encefalopatiei hepatice
  - etiologie multiplă : hepatite acute virale, toxice, medicamentoase, angiocolită uremigenă, leptospiroză, steatoză acută de sarcină, sindrom Reye şi Zieve
- Fiziopatologic
  - alterarea acută a funcţiilor de glicogeneză şi glicogenoliză, ureogeneză, inactivarea octapaminelor
  - perturbări în metabolismul acizilor graşi cu lanţ scurt
  - perturbări în metabolismul hidroelectrolitic
  - insuficienţă renală funcţională sau organică
  - consecinţe: hipoglicemie, hipokaliemie, hiponatremie, hiperamoniemie, scade indicele de protrombină, scade albuminemia
  - apariţia de mercaptani
  - alcaloză respiratorie prin hipocapnie
  - acidoză metabolică

TABLOU CLINIC ENCEFALOPATIA PORTALĂ

- Mecanism patogenic :
  - incapacitatea ficatului de a transforma NH_3 în uree ;
  - de a metaboliza acizii graşi cu lanţ scurt, aminoacizii aromaţi
  - de a neutraliza octapaminele, indoli, scatoli
- Consecinţe :
  - blocarea activităţii neuronale din scoarţa cerebrală, substanţa reticulată şi sistemul dopaminergic
- Factori de risc — HDS, infecţii intercurente, abuzul de diuretice, proteine, alcool
- Simptome clinice :
  - tulburări de comportament, cunoştinţă, motilitate, sensibilitate
  - dezorientare, apatie, somnolenţă, halucinaţie
  - flapping tremor
  - hipertonie musculară
  - semnul Babinski
  - pierderea treptată a sensibilităţii la stimuli dureroşi
  - foetor hepatic
  - dispnee disritmică
  - evoluţie în 5 stadii după Davidson şi Sheilla Sherlock
- Forme clinice particulare din insuficienţa hepatorenală, angiocolită, intoxicaţii acute, leptospiroză, steatoză acută de sarcină, sindrom Reye, Zieve şi hepatită virală fulminantă

TRATAMENT

- Mare urgenţă care implică spitalizare şi supraveghere monitorizată
- Principii — susţinerea funcţiilor hepatice, combaterea hiperamonemiei, echilibrare hidroelectrolitică, acidobazică
  - corectarea factorilor de risc
- Mijloace şi conduită terapeutică
  - regim igieno-dietetic cu aport de glucoză, vitamine, potasiu
  - se sistează şi apoi se corectează aportul proteic
  - perfuzii de glucoză, vitamina C, B şi K, multiglutin, lactuloză, Neomicină şi KCl
- Rezultate bune şi mulţumitoare apreciate de :
  - ameliorarea şi simptomele neuropsihice
  - corectarea glicemiei, amonemiei, electroliţilor, rezervă standard

Scanned with OKEN Scanner

Rezultatele terapeutice. Pot fi favorabile dacă tratamentul se instituie precoce și se corectează amoniemia și factorii de risc. Se obțin rezultate benefice la 30—40% din bolnavi și sunt apreciate pe datele clinice și biologice : *recăpătarea cunoștinței, normalizarea comportamentului, ameliorarea stării biologice* caracteristică IHA și encefalopatiei (amoniemia, glicemia, kaliemia, natremia, rezervă standard) cât și a insuficienței renale acute.

Tratamentul IHR întâlnit în boli hepatice acute și cronice, în angiocolită acută, leptospiroză, beneficiază de tratamentul bolii de bază la care se asociază perfuzii de glucoză, de soluții hidroelectrolitice, vitamine. La nevoie se apelează la diuretice și la dializă renală (vezi capitolele respective).

Scanned with OKEN Scanner

CIROZELE BILIARE

Etiologic se cunosc două entități distincte : ciroza biliară primitivă (CBP) și ciroza biliară secundară (CBS)

Definiție

CBP este o suferință hepatică cu evoluție cronică tradusă prin distrugerea progresivă a canalelor biliare peri- și interlobulare, proces urmat de o fibroză hepatică difuză. După autorii francezi termenul de ciroză este consacrat din obișnuință și nu corespunde realității anatomopatologice, deoarece la majoritatea bolnavilor lipsesc nodulii de regenerare. Este o fibroză hepatică difuză cu punct de plecare un proces autoimun antiductal.

Incidență și prevalență

CBP este o boală destul de rară, cu o prevalență de 2 îmbolnăviri la 100 000 de locuitori. În 90% din cazuri apare la femeile tinere între 30—50 ani.

Etiopatogenie

CBP nu este stabilită dar este considerată de majoritatea clinicienilor a fi o boală autoimună. În favoarea acestei ipoteze ar pleda următoarele argumente :

— asocierea cu alte boli considerate autoimune cum sunt : sindromul Sjögren, sindromul Raynaud, sclerodermia, poliartrita reumatoidă, colita ulceroasă, anemia Biermer, tiroidita subacută și hipertiroidia ;

— serul bolnavilor conține anticorpi antimitocondriali care aparțin clasei M_2, la un titru de peste 1/500 prezenți la 90—95% dintre bolnavi iar la 5—10% apar și anticorpii antifibră musculară netedă și anticorpii antinucleari ;

— asemănarea dintre leziunile ductale ale CBP cu cele hepatice întâlnite în reacția grefă contra grefă ;

— prezența în nodulii și manșoanele pericanaliculare a unui infiltrat bogat în limfoplasmocite, ca dovadă histologică a procesului autoimun.

Scanned with OKEN Scanner

Anatomie patologică

Leziunile hepatice au un punct de plecare canaliculele biliare peri și intralobulare. **În primul stadiu** (stadiul florid) în jurul acestor canalicule apar noduli sau manșoane formate din limfoplasmocite. Prin mecanisme limfocitotoxice dependente de anticorpii antiductali are loc distrugerea canaliculelor biliare și se inițiază procesul de fibroză hepatică. **În stadiul secund** în paralel cu procesul de distrugere a canaliculelor biliare are loc un proces de proliferare neoductală. Din jurul canalelor distruse își fac apariția benzi fibroase care pătrund în lobii hepatici. La periferia lobulilor se constată stază biliară și necroze ale hepatocitelor. **În stadiul trei** de fibroză hepatică apar benzi fibroase, care pornesc din spațiul port și pericanalicular care distrug structura lobulară. **Stadiul patru** este stadiul de fibroză difuză mutilantă și considerat cirotic numai dacă apar nodulii de regenerare. Stadiul de ciroză nu este constant, nodulii de regenerare fiind absenți în majoritatea cazurilor.

De reținut că aceste leziuni stadiale nu sunt uniforme, simultane și ordonate în ficat existând alături de leziuni de stadiul I, leziuni de stadiul III. Numai stadiul florid de infiltrat pericanalicular și prezența corpilor Mallory sunt caracteristici bolii.

Tablou clinic

În evoluția CPB se disting trei faze : asimptomatică, simptomatică și avansată (terminală).

Faza asimptomatică durează până la 10 ani și diagnosticul poate fi sugerat de prezența unei hepatomegalii însoțite de poliartrită, erupții cutanate și fenomene Raynaud. Diagnosticul este confirmat numai de o biopsie hepatică dirijată care arată leziunile floride pericanaliculare.

În faza simptomatică boala este recunoscută o dată cu apariția unui icter colestatic, care are uneori fluctuații, când se accentuează, când scade în intensitate. Icterul este însoțit de prurit, de fenomene dispeptice hepato-biliare, astenie și anemie. La examenul obiectiv se constată hepatosplenomegalie. De notat că icterul este declanșat de o infecție intercurentă, de folosirea contraceptivelor sau de medicamente hepatotoxice. Alteori apare în perioada pubertății sau după sarcină. *Oligomenoreea* este un semn important care însoțește icterul.

În stadiul înaintat al bolii, *hepatosplenomegalia* este însoțită atât de *semnele insuficienței hepatice manifeste, ale hipertensiunii portale* cât și *ale complicațiilor inerente cirozei : HDS, encefalopatia portală și cancerul hepatic.*

În acest stadiu apar și *complicațiile colestazei îndelungate* traduse prin prurit intens, grataj, înmulțirea xantelasmelor și apariția fenomenelor de maldigestie și malabsorbție. În lipsa bilei se produc tulburări în absorbția grăsimilor, a vitaminelor liposolubile și a Ca^{2+}. În lipsa Ca^{2+} bolnavii prezintă osteomalacie sau osteoporoză.

Bolnavii au diaree cronică cu steatoree. Apare hiperkeratoza cutanată și sângerările cutaneo-mucoase. Este prezent și *CREST sindromul.*

Scanned with OKEN Scanner

Diagnostic

Diagnosticul pozitiv se bazează pe icterul colestatic apărut la o femeie tânără, însoțit de hepatosplenomegalie și manifestări autoimune menționate la etiopatogenie. Pe plan biologic constatăm creșterea BCF-ului, scăderea protrombinei, scăderea calcemiei și creșterea IgM. Certitudinea diagnostică este oferită de biopsia hepatică și cercetarea anticorpilor antimitocondriali.

Ecografia relevă *hepatosplenomegalia, staza biliară* și permite efectuarea *biopsiei hepatice dirijate* care asigură diagnosticul.

Diagnosticul diferențial are în vedere colestaza intra- și extrahepatică de diverse cauze : CBS, icterul mecanic, hepatita cronică colestatică, ciroza hepatică postvirală sau etanolică. Hepatita colestatică, cirozele de altă natură și sarcoidoza cu localizare primitiv hepatică sunt excluse prin biopsie și lipsa anticorpilor antimitocondriali și antiductali. În colestaza de sarcină, icterul benign, care însoțește sarcina, dispare după naștere.

Evoluție, complicații, prognostic

Evoluția este progresivă către insuficiență hepatică, hipertensiune portală, tulburări de absorbție a grăsimilor, vitaminelor liposolubile și Ca^{2+}.

Complicațiile redutabile sunt HDS, encefalopatia portală, coma hepatică și foarte rar carcinomul hepatocelular. *Prognosticul* este rezervat, capacitatea de muncă și șansa de supraviețuire sunt reduse.

Tratament

La ora actuală boala nu beneficiază de un tratament etiopatogenic care să influențeze procesul autoimun de distrugere canaliculară și hepatocitară urmat de fibroză hepatică.

S-au încercat unele medicamente, dar în ultimii ani se pare că terapia cu **acid chenodezoxicolic și ursodezoxicolic** aduce beneficii acestor bolnavi. Aceste preparate împiedică formarea de trombi biliari, asigură drenajul biliar și ușurează absorbția grăsimilor și vitaminelor liposolubile. Diminuă intensitatea icterului și ameliorează pruritul chinuitor. Preparatele de acid ursodezoxicolic și chenodezoxicolic se găsesc în capsule de 50—150 și 300 mg, se dau 3—4 capsule pe zi în funcție de rezultatul obținut. De asemenea *plasmafereza* poate influența icterul și neuropatia xantomatoasă. În trecut icterul și pruritul rebel erau greu de influențat prin folosirea Colestiraminei.

Carența de Ca și vitamine liposolubile se tratează prin aport de calciu gluconic și vitamine A, D, E și K.

Scanned with OKEN Scanner

De notat că Prednisonul, Imuranul Delta-penicilamina și Colchicina au făcut obiectul unor studii controlate care au arătat o eficacitate nulă sau slabă.

HTP ruptura de *varice esofagiene* și *encefalopatia portală* beneficiază de tratamentul menționat la capitolul : Ciroze hepatice.

S-a încercat și **transplantul hepatic** la bolnave sub 50 ani, cu stare de nutriție bună, cu prurit intens și necontrolat terapeutic, prezentând colestază intensă și fără semne de insuficiență hepatică, tratament care ameliorează calitatea vieții și mărește șansa de supraviețuire cu câțiva ani.

Rezultatele terapeutice cu preparatele de acizi cheno- și ursodezoxicolic pare să aducă beneficii bolnavilor și sunt apreciate pe date clinice și biologice.

C B S este un proces de fibroză difuză hepatică provocat de obstrucția îndelungată a *căilor biliare extrahepatice*. Se întâlnește la omul adult în *litiaza coledociană, după stricturi* și *stenoze de coledoc, angiocolite repetate* și *în colangita lentă sclerozantă*. La copii apare în *atrofia de căi biliare* și în boala *fibro-chistică*.

Anatomopatologie

Ficatul este mărit de volum, de culoare verzui-maronie, cu suprafața granulară. Histologic structura lobulară este păstrată timp îndelungat. Se constată benzi fibroase care pleacă din spațiile porte și canale biliare dilatate prin trombi biliari. Alături de canalele biliare fibrozate se constată o neoproliferare canaliculară.

Tablou clinic

La un bolnav cu trecut biliar colicativ sau cu episoade recurente de infecție biliară apare un icter variabil ca intensitate însoțit de prurit și hepatomegalie de stază biliară. Cu timpul își fac apariția diareea cu steatoree, osteoporoza, hiperkeratoza și sângerările mucoaselor. Simptomele se datoresc tulburărilor în digestia și absorbția grăsimilor, în absorbția Ca^{2+} și vitaminelor liposolubile. Splenomegalia, insuficiența hepatică, ascita și HDS apar în stadiile avansate ale bolii.

Distincția față de *CBP* este dată de *absența manifestărilor autoimune*, absența *anticorpilor antimitocondriali* și *prezența lipoproteinei X*. Această lipoproteină de densitate joasă, este formată din colesterol neesterificat, lecitină și un amestec de albumină și apoproteină C. Icterul are trăsăturile biochimice ale colestazei extrahepatice. Indicele de protrombină este scăzut din cauza absorbției reduse a vitaminei K.

Diagnosticul diferențial are în vedere bolile arătate la CBP.

Scanned with OKEN Scanner

Cirozele biliare primare : etiopatogenie, anatomopatologie, tablou clinic şi tratament

CIROZELE BILIARE PRIMARE

ETIOPATOGENIE

- CBP — boală autoimună tradusă prin distrugerea progresivă a canalelor biliare urmate de fibroză ± noduli de regenerare
- Argumente :
  - — asociere cu alte boli autoimune
  - — anticorpi antimitocondriali M 2
  - — asemănarea cu leziunile din reacţia grefă contra gazdă
  - — manşoanele pericanaliculare formate din limfoplasmocite
  - — mecanism limfocitotoxic dependent de anticorpi ; se distrug canalele biliare

ANATOMOPATOLOGIC

- Stadiul I florid
  - — noduli şi manşoane limfoplasmocitare pericanaliculare
- Stadiul II — are loc
  - — distrugerea canalelor biliare
  - — proliferare neoductală
  - — prezenţa de corpi Mallory
- Stadiul III — benzi fibroase care pornesc din jurul canalelor biliare şi din spaţiul port (canalul biliar)
- Stadiul IV — fibroză difuză mutilantă ± noduli de regenerare

TABLOU CLINIC TRATAMENT

- Faza asimptomatică
  - — latentă — tradusă prin hepatomegalie, erupţii cutanate, fenomene Raynaud
  - — biopsia — infiltrate pericanaliculare
  - — corpi Mallory
- Faza simptomatică
  - — icter colestatic progresiv fluctuent ca intensitate
  - — hepato ± splenomegalie
  - — oligomenoree, amenoree
- Faza avansată
  - — icter + hepatosplenomegalie
  - — semne de insuficienţă hepatică
  - — hipertensiune portală
  - — maldigestie, malabsorbţie
  - — CREST sindrom
  - — apar complicaţiile cirozei
- Tratament
  - — acid urso- şi chenodezoxicolic
  - — vitamine liposolubile
  - — plasmafereza
  - — de încercat Prednison, Imuran, Cuprenil, Colchicina
  - — transplantul hepatic — de viitor

Scanned with OKEN Scanner

Evoluție, complicații, prognostic

Evoluția, complicațiile și prognosticul sunt similare cu cele menționate la CBP.

Tratament

Spre deosebire de CBP beneficiază de *tratament chirurgical și medical*. **Chirurgical** se practică dezobstrucția căii biliare principale. Episoadele recurente de *angiocolită* și *colangită lentă beneficiază* de tratament cu *Ampicilină și Gentamicină*. Dacă nu se obțin ameliorări cu aceste metode, tratamentul CBS este similar cu al CBP respectând aceleași mijloace și conduită terapeutică.

Scanned with OKEN Scanner

CANCERUL HEPATIC

Tumorile hepatice se clasifică în funcție de aspectul anatomo-patologic, evoluție și incidență în *tumori maligne* și *tumori benigne.*

Tumorile maligne sunt cancere hepatice primitive și secundare. Denumirea de hepatom nu este corectă pentru că se referă atât la tumorile benigne cât și la cele maligne.

Cancerul primitiv hepatic are ca punct de plecare hepatocitele, mai rar celulele canalelor biliare și foarte rar celulele Kupffer. Denumirea comună internațională este de **carcinom hepatic primitiv** deși histologic se disting 3 aspecte — *carcinomul hepato-celular, carcinomul colangiocelular și angiosarcomul* (vezi anatomia patologică).

Incidența maximală

Frecvența cancerului pe glob este foarte diferită. Astfel în Europa și America de Nord este de 2—3% din totalul cancerelor. În schimb în Africa, Asia, Oceania, Japonia, incidența este de 10 ori mai mare, atingând 20—30% din totalul cancerelor autopsiate. Aceste diferențe privind incidența se datoresc mai multor factori de risc cu rol oncogen. Dintre acestea amintim predispoziția ereditară, virusul hepatitei B, aflatoxinele, alcoolul, androgenii, contraceptivele și stările precanceroase.

Etiologie

— **Predispoziția ereditară** este subliniată de faptul că populația din Africa, Asia, Japonia migrată în U.S.A. și Europa face mai frecvent cancere hepatice decât populația autohtonă. De asemenea cancerul hepatic este mai des întâlnit în familiile unde pe linie directă sau colaterală unul sau mai mulți membrii au suferit de cancere hepatice sau digestive. Se consideră de mulți cercetători că se transmite genetic o deficiență în apărarea antitumorală controlată de genele din sistemul HLA.

— **Factorii ecologici.** În Africa, Asia, Extremul Orient intervin ca factori oncogeni *virusul hepatitei B, non A non B,* și aflatoxinele. În aceste zone geografice hepatita virală este endemică și 15% din populația normală este purtătoare de antigene HBs. În aceste zone cu climă caldă alimentele, cum sunt legumele, cerealele, fructele, băuturile, brânzeturile sunt contaminate cu aflatoxine, substanțe cu acțiune puternic cancerigenă.

Aflatoxinele sunt toxine produse de ciuperci care contaminează aceste alimente chiar la frigider.

Scanned with OKEN Scanner

Alcoolul favorizează acțiunea cancerigenă a nitrozaminelor aflatoxinelor și a altor substanțe chimice conținute în alimente (vezi patogenia cancerului gastric și de colon).

Stări precanceroase. În 20—30% din cazuri cancerul apare pe fondul hepatitei cronice și cirozei post virale sau etanolice, al hemocromatozei sau al porfiriei *cutanea tarda*.

Factori endocrini. Cancerul hepatic este de 4—5 ori mai frecvent la bărbați decât la femei. S-a observat că tratamentele prelungite cu androgeni favorizează apariția cancerului hepatic. În ultima vreme s-a constatat că a crescut incidența carcinomului hepatic la femeile tinere care abuzează de contraceptive.

În țara noastră *grupele de risc* sunt reprezentate de bărbați peste 40 ani care abuzează de alcool ori sunt purtătorii unei suferințe hepatice cronice ori au o predispoziție ereditară. Numai femeile la menopauză tratate cu estrogeni sau femeile tinere care fac abuz de contraceptive și prezintă o suferință hepatică cronică prezintă risc pentru cancer hepatic.

Anatomie patologică

Microscopic se deosebesc două forme principale — cancerul masiv și nodular.

Cancerul masiv este *forma infiltrativă difuză* care invadează un lob sau aproape tot ficatul realizând hepatomegalii mari simetrice sau asimetrice. La ecografie apare ca o formațiune mare hiperecogenă cu diametru peste 6 cm, uneori cu un contur neregulat alteori policiclic.

Cancerul nodular alcătuit din macronoduli cu diametrul de 2—5 cm dispuși în mod variabil în cei doi lobi realizează un ficat mare cu suprafața neregulată boselată când localizarea este superficială și pe fața cranială a ficatului.

Microscopic se constată cele trei aspecte deja amintite. *Carcinomul hepatocelular* este format din hepatocite degenerate malign fie diferențiate fie nediferențiate încât este greu de afirmat natura lor hepatică. Sunt dispuse sub formă de travee, plaje sau noduli de diferite mărimi. Celulele atipice conțin granulații unde se depozitează și sintetizează substanțe fals hormonale de tip insulină, parathormon, eritropoietină sau leucopoietină.

Carcinomul colangio-celular rezultă din proliferarea malignă a celulelor care alcătuiesc peretele canalelor biliare intrahepatice. Proliferarea se face sub formă de travee sau noduli și determină obstrucția canalelor biliare favorizând colestaza intrahepatică. Trebuie diferențiat de cancerul căilor biliare extrahepatice care a invadat ficatul, lucru greu de făcut în practica medicală.

Angiosarcomul este foarte rar întâlnit și are ca punct de plecare celulele Kupffer care se malignizează și se dezvoltă sub formă de travee care infiltrează difuz ficatul.

O caracteristică comună a carcinoamelor hepatice este bogata lor *vascularizare*, fapt care le deosebește de *cancerele hepatice secundare* care sunt *slab vascularizate*. Din acest motiv cele vascularizate generează uneori sufluri sistolice sau continui care se aud în aria hepatică. Foarte rar carcinomul hepatic se poate calcifica, fapt dovedit la o grafie de hipocondru drept.

Scanned with OKEN Scanner

Extinderea și invazia cancerului se face local și la distanță. Local invadează, obstruează sau comprimă vena portă și provoacă HTP cu apariția rapidă a ascitei. Carcinomul localizat pe fața postero-caudală a lobului stâng, infiltrează venele suprahepatice și determină apariția sindromului Budd-Chiari. Tot prin contiguitate procesul se extinde la organele vecine. În localizarea cranială produce bombarea sau deformarea cupolei diafragmatice sau apariția prin simpatie a unui exsudat pleural drept. În localizarea caudală se poate extinde la unghiul colic drept, colonul transvers, duoden sau stomac.

Pe cale vasculară dă metastaze la distanță în plămân, creier și oase. Însămânțarea marelui epiplon și peritoneului determină carcinoza peritoneală secundară. De cele mai multe ori, invazia prin contiguitate sau metastaze la distanță nu are loc fiindcă bolnavii sucombă în timp de 3—6 luni, prin comă hepatică, hemoragie intraperitoneală sau prin coagulopatie intravasculară diseminată.

Tablou clinic

Debutul este lent, insidios, cu dureri în hipocondrul drept însoțite de balonare, greață, gust amar și vărsături, mimând o suferință hepatobiliară cronică.

Alteori durerea îmbracă caracterul nevralgiei toracoabdominale, cu dureri la baza hemitoracelui drept, mimând spondiloza toraco-lombară sau nevralgia intercostală cu caracter trenant rezistent la ANS.

Durerea care este un semn important, are un caracter particular semnificativ cancerului : este persistentă, tenace, se accentuează pe zi ce trece și nu mai cedează la analgezice uzuale. Este însoțită de fenomene de impregnație tumorală, astenie, adinamie, paliditate, inapetență și scăderea în greutate.

Icterul este un semn caracteristic carcinomului colangiocelular (icter de colestază) și este rar întâlnit în carcinomul hepatocelular care nu evoluează pe fondul unei hepatite cronice sau ciroze hepatice. Când apare se datorește unui fenomen de citonecroză malignă.

Uneori *carcinomul hepatic nediferențiat* evoluează sub masca unor *fenomene paraneoplazice* de natură variată :

— *o stare subfebrilă* sau *febrilă prelungită* este cauzată de secreția unor cantități mari de prostaglandine, febră care cedează la un tratament cu Indocid sau Fenilbutazonă, medicamente care inhibă sinteza acestor substanțe termogene ;

— *leucocitoză, poliglobulie, hipercalcemie* și crize de *hipoglicemie,* fenomene produse de secreția unor substanțe *fals hormonale* de tip leucopoietină, parathormon sau insulină ;

— Rareori bolnavii pot prezenta *crize de porfirie acută,* secundare unor tulburări în metabolismul porfirinelor.

Examenul obiectiv descoperă totdeauna hepatomegalia și câteodată icterul, pleurezia dreaptă și ascita.

Aspectele hepatomegaliei sunt condiționate de forma anatomopatologică a cancerului. **În cancerul masiv** în care este invadat un lob sau aproape tot organul, se constată — hepatomegalii mari, asimetrice sau simetrice. Hepatomegalia dată de hipertrofia lobului drept sau stâng

Scanned with OKEN Scanner

este asimetrică și evidențiată de bombarea hipocondrului drept sau a epigastrului. Hepatomegalia simetrică, cauzată de mărirea globală a ficatului este gigantă. Ficatul ocupă jumătate din abdomen și realizează „marele ficat în migdală" descris de H a n o t. Provoacă distensia marcată a abdomenului, situație în care vorbim de „abdomenul hepatic".

În ambele situații ficatul este sensibil, are o consistență dură, lemnoasă, suprafața netedă și marginea inferioară rotunjită. Sensibilitatea ficatului spontană și la palpare este determinată de invadarea capsulei sau de hemoragii intratumorale.

În **cancerul nodular** macronodulii răspândiți în ficat realizează hepatomegalii globale și boselate. Suprafața ficatului este presărată cu o serie de noduli de diferite mărimi, compatibili în mod sugestiv cu mușuroaiele produse de cârtițe — „cancerul răscolește ficatul precum cârtițele pământul proaspăt udat de ploaie". Se poate numi plastic „ficat mâncat de cârtițe".

O altă caracteristică a hepatomegaliei este **creșterea rapidă în volum,** pe zi ce trece ficatul „crește sub ochii noștri".

La auscultarea ficatului, se percepe când tumora este foarte bine vascularizată, un suflu sistolic sau continuu.

Icterul de tip colestatic este totdeauna prezent în carcinomul colangiocelular și are caracter intens, progresiv și ireversibil. Apare rar în carcinomul hepatocelular și are trăsăturile biologice ale icterului produs prin citonecroză.

Pleurezia dreaptă „de simpatie" întâlnită la oamenii de vârsta a 3-a este adesea revelatoare pentru cancerul hepatic. *Ascita* se întâlnește numai în situațiile în care tumora comprimă sau invadează vena **portă,** venele suprahepatice sau când determină metastaze peritoneale.

Forme clinice particulare

Carcinomul hepatic se poate grefa pe fondul unei *stări precanceroase* cum este *ciroza, hemocromatoza sau porfiria cutanată tarda.* După autorii francezi carcinomul hepatic apare la 90% din bolnavii cu ciroză postvirală sau exanolică (în Franța ciroza etanolică are o mare incidență). Ficatul cirotic poate degenera malign dar *nu primește niciodată metastaze* de la un cancer visceral.

Semnele care atrag atenția *asupra malignizării* unei ciroze privesc *alterarea rapidă a stării generale, accentuarea anemiei* și *apariția relativ bruscă a hepatalgiei.* Ficatul crește în volum, e sensibil la palpare și are o suprafață boselată plină de noduli de mărimi variate. *Splenomegalia* este totdeauna prezentă. Sunt situații când la un cirotic numai o *creștere* semnificativ de mare *a FAL* reprezintă singurul semn care pledează cu tărie pentru un cancer hepatic.

Informații paraclinice

În sprijinul diagnosticului clinic se fac o serie de explorări curente și țintite. *Analizele curente* sunt orientative, VSH fiind moderat sau mult crescută iar *hemoleucograma* poate arăta poliglobulie sau

Scanned with OKEN Scanner

Cancerul hepatic primitiv și secundar : etiopatogenie, anatomo-patologie, tabloul clinic

CANCERUL HEPATIC PRIMITIV ȘI SECUNDAR

ETIOPATOGENIE

- Factori oncogeni
  - predispoziția ereditară — cancer digestiv în familie
  - ecologici — frecvența în Africa, Asia, Extremul Orient legată de prezența virusului A, B și C al hepatitei
  - aflatoxine, alcooluri tari, nitrozamine
  - stări precanceroase — hepatita cronică, ciroza hepatică, hemocromatoza, porfiria cutanată tarda
  - antigen HLA B 5—B 8
- CHS metastaze cu punct de plecare carcinom sau adenocarcinom digestiv, prostatic, sân, ovar, tiroidă

ANATOMO-PATOLOGIC

- CHP — carcinom sau adenocarcinom hepatic
  - rar colangiocarcinom sau angiosarcom
- Histologic
  - cancer masiv, infiltrativ lobular sau difuz
  - cancer nodular — macronoduli care cresc treptat
  - celule hepatice diferențiate sau atipice, gradingul
  - vascularizate — sufluri sistolice
- CHS — metastatic
  - adenocarcinom în structura organului primar degenerat malign
  - celule tipice sau atipice
  - slab vascularizate afară de cancerul tiroidian
  - pentru diagnostic de certitudine se caută tumora primară

TABLOUL CLINIC

- Debut lent insidios cu hepatomegalie dureroasă
  - durere progresivă intensă
  - semne de impregnare tumorală
  - simptome paraneoplazice
  - icterul — semn de rău augur
- Hepatomegalia
  - asimetrică pe un lob hepatic
  - difuză de gr. II—III
  - masivă — marele abdomen hepatic
  - pleurezie dreaptă de simpatie
- Forme particulare
  - cancerul pe fond de HCA și CH virală sau etanolică
- Diagnostic paraclinic
  - ecografia — imagini hiperecogene unice mari, sau nodulare
  - biopsie dirijată
  - FAL crescută de 4—10 ori

Scanned with OKEN Scanner

leucocitoză cu neutrofilie ca *semne paraneoplazice*. Când lipsesc fenomenele paraneoplazice este prezentă anemia.

Creşterea la valori mari a *FAL şi a antigenelor tumorale* sunt *date biologice* care sugerează probabilitatea unui cancer hepatic. *Alfa 1-fetoproteina* şi *antigenul carcinoembrionar* au valori care depăşesc 1—2 g/l. Concentraţia lor în ser poate fi măsurată cu precizie radioimunologic sau cu metode grosiere cum sunt imunodifuzia sau electroimunodifuzia. *FAL* este un test mult mai fidel şi util decât antigenele tumorale care sunt lipsite de specificitate şi obţinute prin metode pretenţioase şi costisitoare. Pentru decelarea şi localizarea cancerului hepatic apelăm la o serie de metode grafice, dar subliniem că nici una din ele nu face distincţie între o tumoră solidă fie benignă fie malignă.

Ecografia este cea mai indicată metodă fiind utilă, inofensivă şi bogată în informaţii. Stabileşte volumul hepatic, descoperă nodulii tumorali cu diametru de 1—2 cm, precizează că ecostructura formaţiilor tumorale (la cancerul masiv sau nodular) este diferită de parenchimul hepatic normal iar în colangiocarcinom pune în evidenţă dilataţia canalelor biliare intrahepatice. Descoperă şi exsudatul pleural de însoţire, când acesta are un volum minim de cel puţin 10 ml lichid. Are meritul de a face distincţie între tumorile solide şi cele care conţin lichid — chiste, abcese, hemangioame, hematoame (prin hemoragia intratumorală). Decelează precoce HTP şi lichidul ascitic (fig. 26 A, B, C, D, E).

Radiografia de hipocondru drept pe gol (grafie simplă) oferă câteva date : mărirea umbrei hepatice, boselarea cupolei diafragmatice în cancerele nodulare, prezenţa unui exsudat pleural drept şi foarte rar calcifieri tumorale.

— **Scanner-ul abdominal** — metodă invazivă şi constisitoare — oferă aceleaşi informaţii pe care le dă şi ecograful.

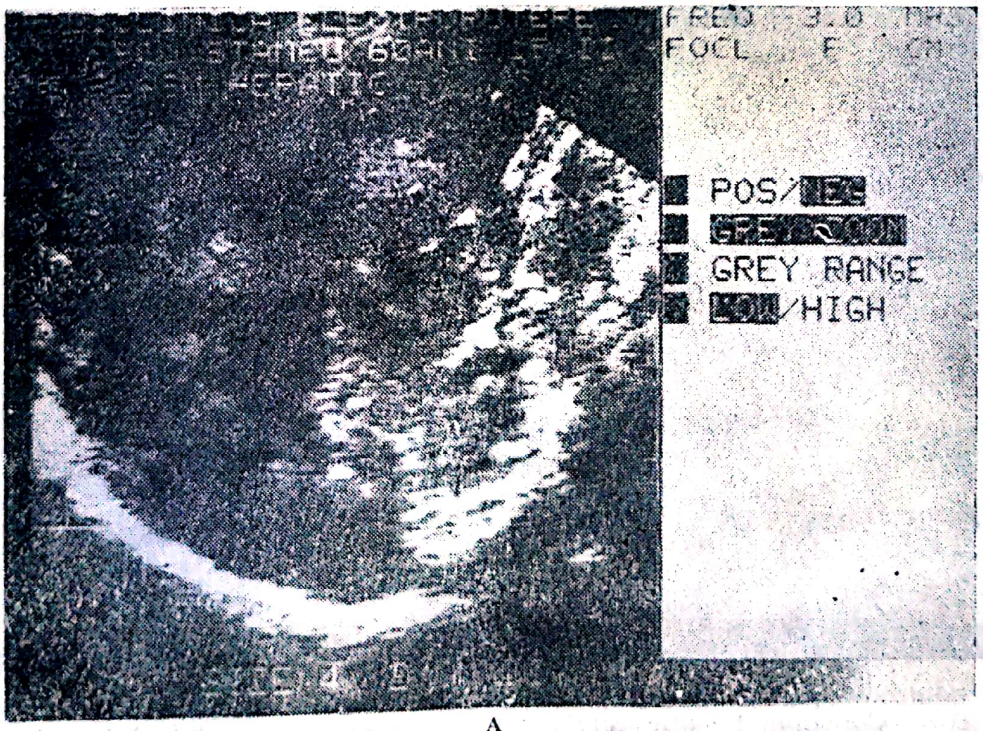

A

Fig. 26. A — Carcinom hepatic celular.

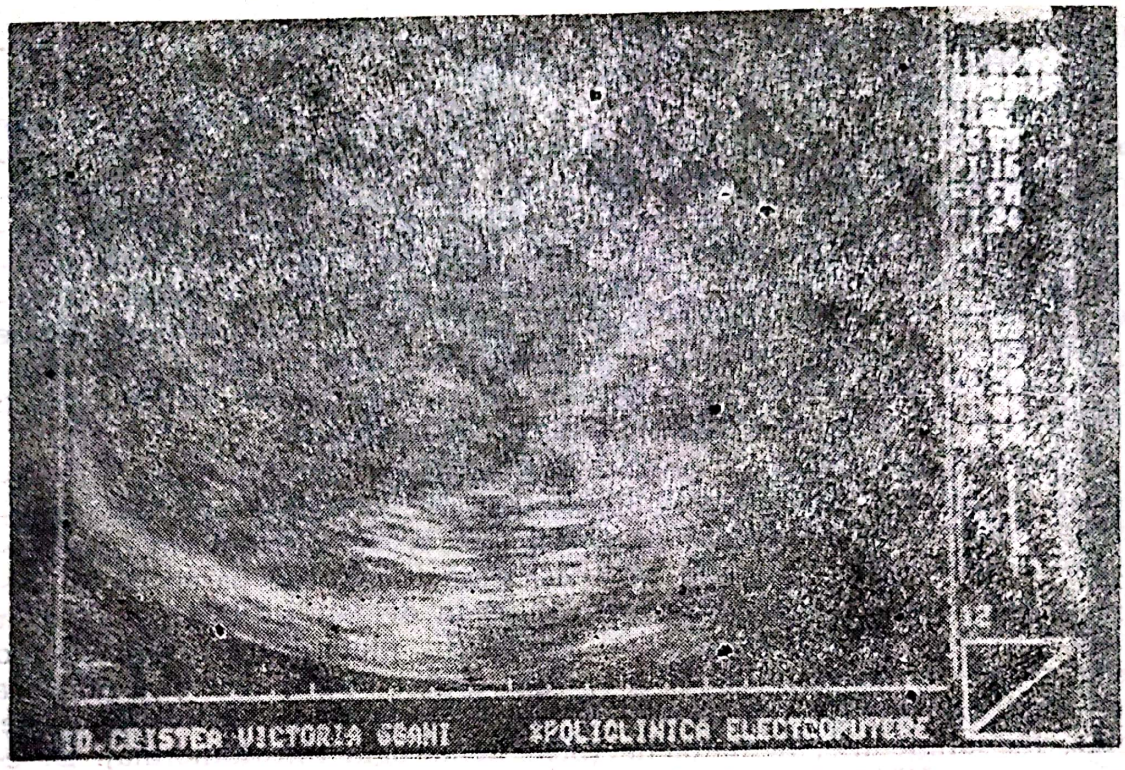

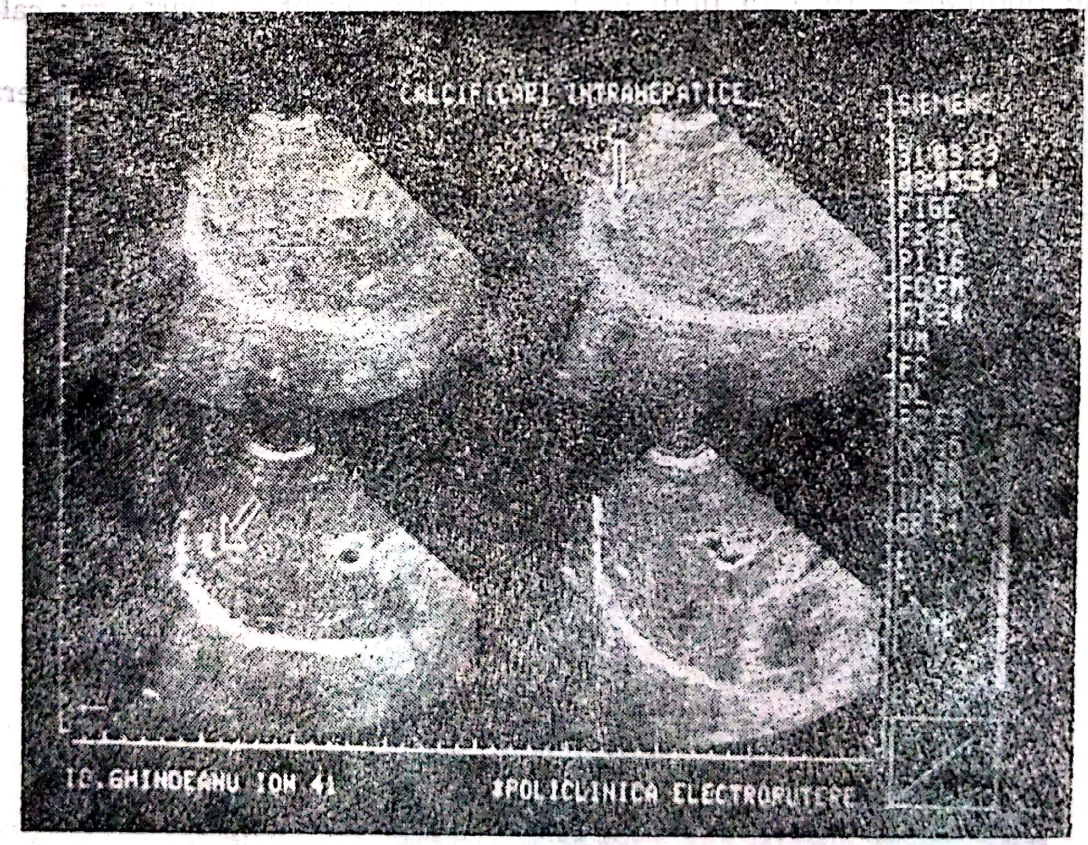

Fig. 26. B — Carcinom hepatic celular ; C — Carcinom hepato-celular. Calcifieri intrahepatice.

Scanned with OKEN Scanner

D

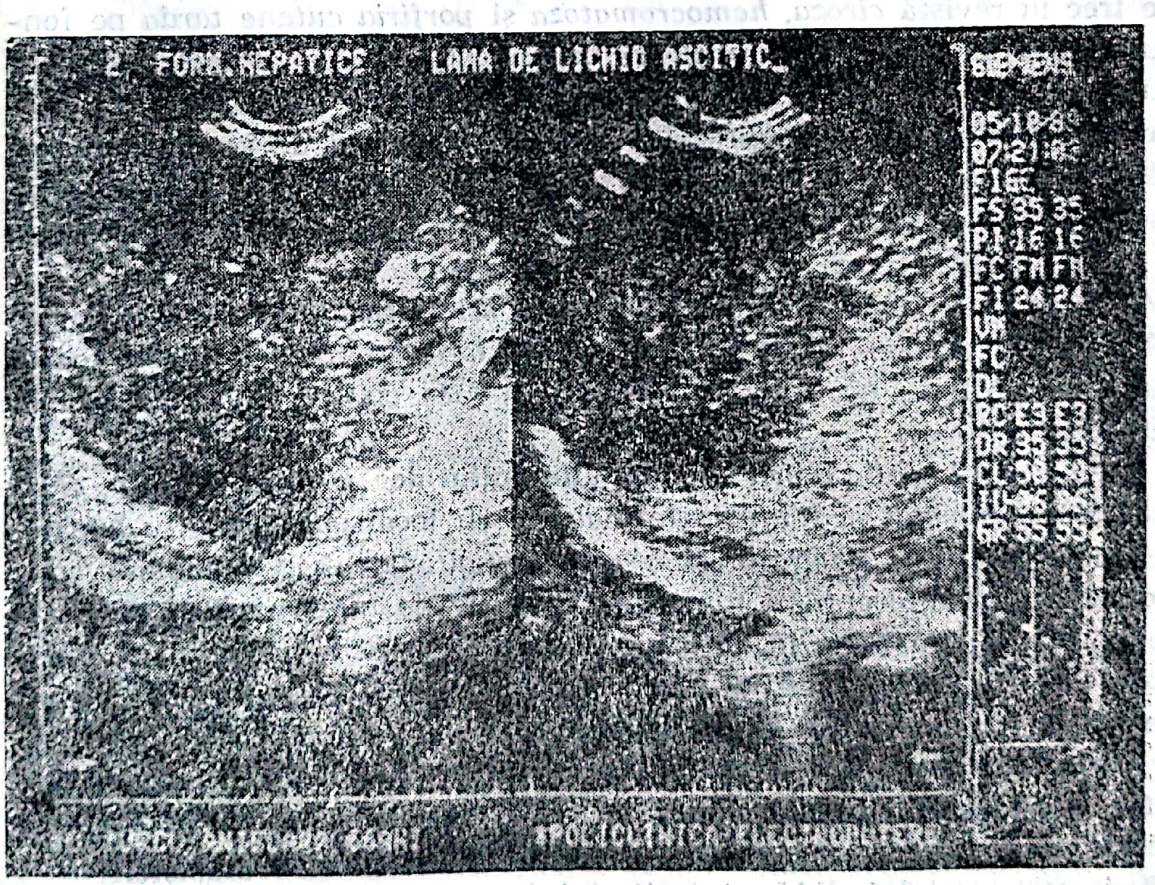

Fig. 26. D — Tromboza venei cave inferioare. Carcinom hepato-celular ; E — Carcinom hepatic — examenul ecografic evidențiază formațiunile tumorale și lichidul ascetic

Scanned with OKEN Scanner

Angiografia selectivă — metodă invazivă — este folosită pentru a face distincție între tumorile bogat vascularizate, slab vascularizate sau lipsite de vascularizație.

Biopsia hepatică dirijată sub ecranul **ecografic,** permite stabilirea tipului celular și al grading-ului. Produce hemoragie în caz de hemangiom sau degenerare malignă.

Diagnostic pozitiv

Hepatomegalia dură, cu suprafața netedă sau boselată, care crește rapid în volum și este însoțită de semne de impregnare tumorală sau paraneoplazică sunt simptome care pledează pentru un neoplasm hepatic. Confirmarea este dată de valorile ridicate ale FAL serice, aspectul ecografic sau scintigrafic al ficatului. La un bolnav *cu ciroză* aceste *informații clinice* sunt suficiente pentru a susține diagnosticul de carcinom hepatic.

Diagnostic diferențial

Diagnosticul diferențial va include alte afecțiuni însoțite de hepatomegalie, asociate sau nu cu alterarea stării generale, febră sau icter. Se trec în revistă *ciroza, hemocromatoza* și *porfiria cutane tarda* pe fondul cărora se poate grefa un cancer hepatic primitiv. În formele nodulare cu ficat boselat intră în discuție *ficatul polichistic* care poate fi ușor exclus fiind asociat cu *rinichiul polichistic* și semne de *insuficiență renală manifestă*. În *echinococoza hepatică multiloculară* ficatul îmbracă de asemenea aspect boselat și se întâlnește frecvent în Tirol, Franța, Elveția și țările scandinave.

În **cancerul masiv,** cu hepatomegalie asimetrică predominent pe un lob avem în vedere *chistul hidatic,* caz în care starea generală este foarte bună iar profesia ne arată că avem de-a face cu un veterinar, cioban (fig. 27).

Cancerul hepatic febril trebuie diferențiat de *abcesul hepatic, chistul hidatic infectat* și *limfoamele maligne* cu localizare primitiv hepatosplenică. Aspectul *ecografic* și *biopsia ganglionară* sau medulară aduc elemente care diferențiază tumorile lichidiene de tumora solidă realizată de limfoamele maligne în care biopsia ganglionară sau medulară stabilește diagnosticul. Ecografia este o metodă rapidă care ne ajută să diferențiem tumorile solide de cele lichidiene.

În 1970 Utz, Greeg și Schaffer au descris apariția unui **icter colestatic** în evoluția cancerului renal cu celule atipice. Se crede că aceste celule produc o serie de substanțe care împiedică excreția bilirubinei, colesterolului, FAL și BSP-ului în căile intra- și extrahepatice. Apare astfel colestaza paraneoplazică care obligă la efectuarea unei ecografii sau urografii.

Scanned with OKEN Scanner

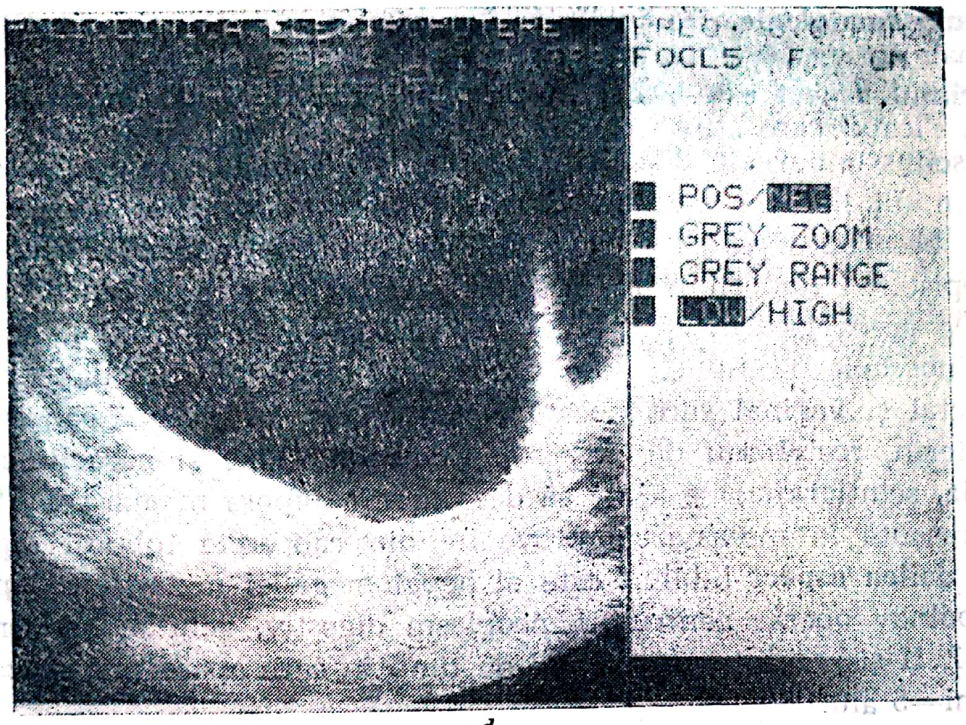

d

Fig. 27. Chist hidatic hepatic.

Evoluție, complicații, prognostic

Evoluția bolii apărută pe un ficat normal sau cirotic este foarte rapidă și în 3—6 luni duce la moarte prin comă hepatică sau hemoragie digestivă intraperitoneală, intratumorală sau prin CID.

Tratamentul cancerului hepatic este la ora actuală decepționat. În tumorile strict localizate s-au practicat hepatectomii parțiale cu rezultate mediocre. În tumorile nodulare, multiple, ligatura arterei hepatice cu injectarea prealabilă de citostatice a dus la diminuarea tumorii și durerii pentru câteva luni. *Radioterapia și polichimioterapia* nu au dat rezultate. *Hepatectomia totală urmată de transplant hepatic* rămâne o problemă de viitor.

CANCERUL HEPATIC SECUNDAR

Este de 20 ori mai frecvent în zona noastră decât cel primar, ficatul fiind organul care primește cele mai multe metastaze. Acestea provin în principal din cancerele localizate în teritoriul portal, la nivelul stomacului, colonului, rectului și pancreasului. Secundar provin de la sân, uter, ovar, prostată, rinichi și tiroilă.

Histologic sunt cancere nodulare, multiple și reproduc cu multă fidelitate structura tumorii primitive de tip carcinom sau adenocarcinom. Sunt tumori slab vascularizate, în afară de metastazele tiroidiene care sunt bine vascularizate. Sunt cancere cu celule tipice sau atipice și pot mima o altă boală în cadrul sindromului paraneoplazic.

Scanned with OKEN Scanner

Simptomatologie. Ne întâlnim în practica medicală cu trei aspecte principale.

Primul aspect este acela în care metastaza hepatică domină scena clinică. Ficatul care „țipă" este „victima", iar „călăul" (cancerul primar) fiind ascuns undeva la distanță „tace chitic". Tabloul clinic este similar carcinomului hepatic nodular. Bolnavul prezintă un ficat mare cu suprafața boselată, presărată cu noduli sensibili. În această situație numai depistarea tumorii primare ne dă certitudinea unui cancer metastatic. De aceea gastroscopia, tranzitul baritat gastro-duodenal, irigoscopia, colnoscopia ne ajută la depistarea unui cancer de tub digestiv. Tușeul rectal și vaginal sunt necesare pentru decelarea unui cancer ovarian, uterin, rectal sau de prostată. Controlul clinic și paraclinic (mamografia, scintigrafia) ne ajută să descoperim tumora mamară. FAL este mult crescută în metastazele provenite din cancerele tubului digestiv.

Al doilea aspect întâlnit este al hepatomegaliei metastatice apărută la un bolnav operat pentru un neoplasm digestiv, genital, endocrin în stadiul I, II și recidivat. Intervalul de timp în care apare metastaza este de 6 luni—5 ani.

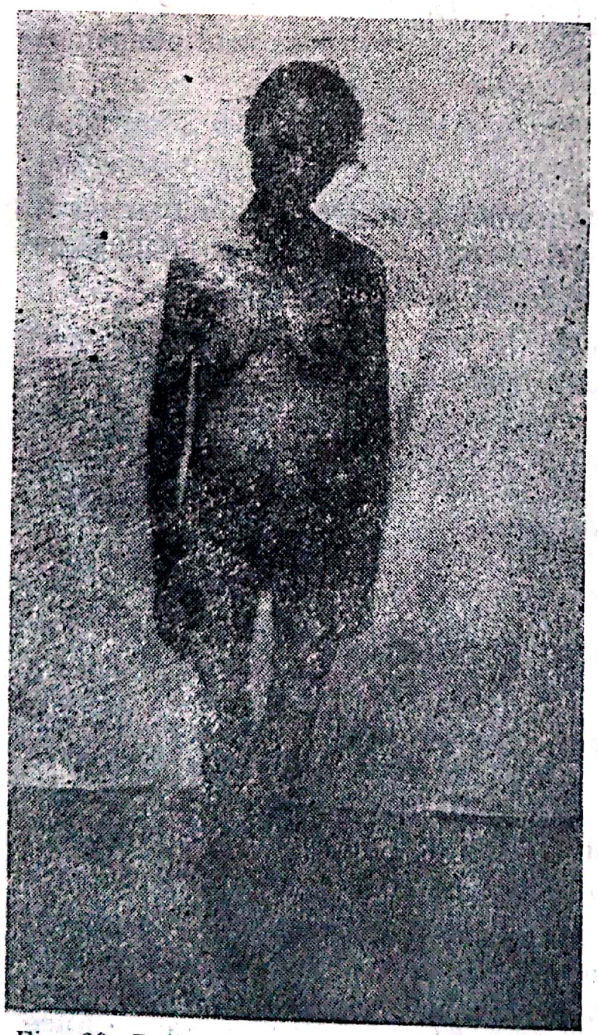

Fig. 28. Bolnavă cu melanom malign cutanat și metastaze hepatice.

Al treilea aspect este al metastazelor hepatice care apar în evoluția cu cancer digestiv sau extradigestiv înaintat, depășit chirurgical în studiul III sau IV de evoluție.

Formele clinice particulare de cancer hepatic secundar sunt multiple. *Metastazele hepatice* din *tumora carcinoidă* intestinală sau din *gastrinomul* (gastric, duodenal, pancreatic, ovarian), sunt cancere cu evoluție lentă. Se pot diagnostica prin *ecografie*, *endoscopie* cu *biopsie* și *dozarea biochimică de H.I.A.* pentru tumora carcinoidă și gastrină pentru gastrinom.

Metastazele din *carcinomul placentar* pot regresa spontan chiar în absența unui tratament adecvat.

Melanomul hepatic este secundar unui melanom retinian sau unui nev pigmentar degenerat malign. Triada — ochi de sticlă, hepatomegalie și melanurie este caracteristică pentru diagnostic (fig. 28).

Scanned with OKEN Scanner

Evoluția cancerului secundar este mai rapidă decât a celui primar, deoarece determină apariția de noi metastaze în oase, creier, plămân. Moartea are loc prin caşexie, hemoragie şi foarte rar prin comă hepatică.

Tratamentul prezintă unele particularități în funcție de tumora primitivă care a produs metastazele.

În metastazele hepatice ale cancerelor de tub digestiv se apelează la polichimioterapie cu 5 Fluorouracil, Adriamicină, Lomustină (FAL).

Metastazele prostatice pot regresa sub acțiunea estrogenilor, metastazele tiroidiene beneficiază de iod radioactiv. Carcinomul datorită evoluției lente beneficiază de tratamentul chirurgical, bipolar — exereza tumorii intestinale și a metastazei hepatice.

Scanned with OKEN Scanner

TUMORILE HEPATICE BENIGNE

Definiție

Sunt boli rare întâlnite mai frecvent la femei, fapt care ar pleda pentru rolul hormonilor în patogeneza lor. De altfel, astăzi se semnalează tot mai des prezența lor la femeile care folosesc contraceptive. Dintre tumorile care se pot manifesta clinic, menționăm *adenomul solitar, hiperplazia nodulară focală, angiomul cavernos și hiperplazia nodulară regenerativă*. Din grupul tumorilor asimptomatice și foarte rar întâlnite amintim *adenomul biliar, fibromul, lipomul, mixomul și teratomul hepatic*.

Descoperirea întâmplătoare a tumorilor benigne se făcea în trecut pe masa de operație sau de autopsie astăzi însă se face *rapid cu ajutorul ecografului*. În fața unei tumori benigne observația clinică decide acest caracter.

Adenomul hepatic solitar este o tumoră incapsulară, cu diametrul de 1—10 cm, situată mai ales în lobul drept. Microscopic este formată din hepatocite atipice, lipsite de canale biliare și rețea sinusoidală.

Dacă ating un volum mare dau hepatomegalie asimetrică interesând lobul drept. În caz *de necroză* sau *hemoragie intratumorală* se manifestă prin *hepatomegalie dureroasă, febră și leucocitoză, mimând abcesul hepatic. Ruptura extracapsulară* a tumorii provoacă *hemoperitoneu* manifestat prin *durere, anemie acută și semne de șoc hipovolemic* compensat sau decompensat.

Hiperplazia nodulară focală numită în trecut ciroză focală sau hepatom focal, este o tumoră solitară localizată frecvent în lobul drept. *Histologic* este formată dintr-un centru fibros, de unde pornesc septuri radiare care delimitează mici spații, și conțin hepatocite atipice, canale biliare și celule Kupffer. *Tumora este asimptomatică* și descoperită întâmplător la ecograf sau în timpul unei laparatomii.

Hiperplazia nodulară regenerativă se caracterizează prin apariția de noduli multipli de dimensiuni variabile între 1—3 cm, formați din celule hepatice turtite și care nu au nimic comun cu nodulii de regenerare din ciroza hepatică. Se întâlnește frecvent *în asociație* cu *poliartrita reumatoidă, sindromul Felty, sindromul CREST* și la femeile care *abuzează de contraceptive*.

În *formele difuze*, generalizate, poate să determine *hipertensiune portală*, situații în care boala se *confundă cu ciroza hepatică*. Numai biopsia hepatică face diagnosticul diferențial. Tratamentul este al bolii de bază în cadrul căreia apar acești noduli hiperplazici.

Hemangiomul cavernos este cea mai obișnuită tumoră benignă a ficatului. *Anatomo-patologic* se prezintă ca o tumoră de culoare brun-roșcată, de dimensiuni variabile, relativ bine delimitată. *Histologic* este

Scanned with OKEN Scanner

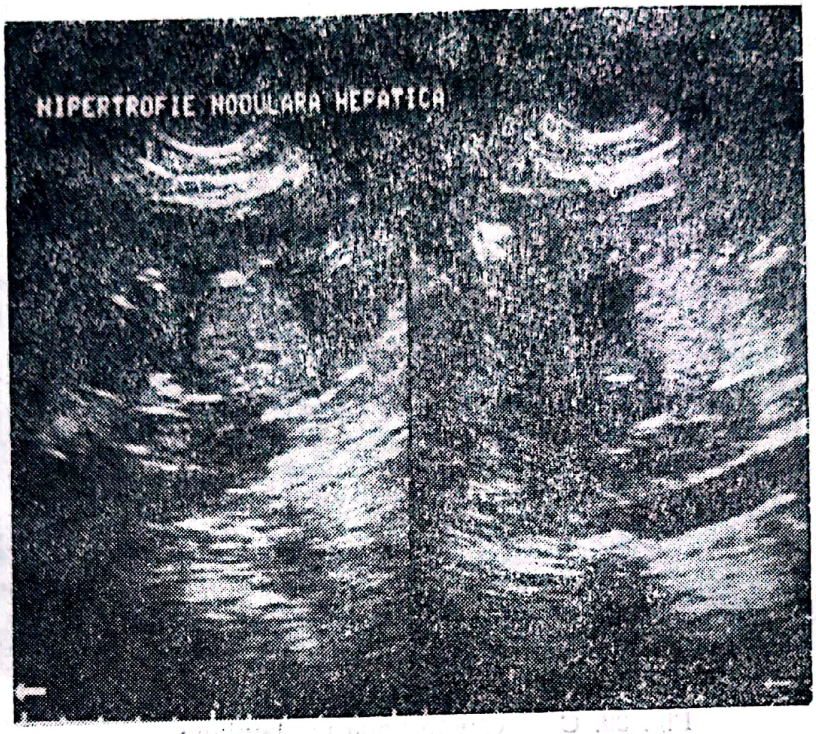

A

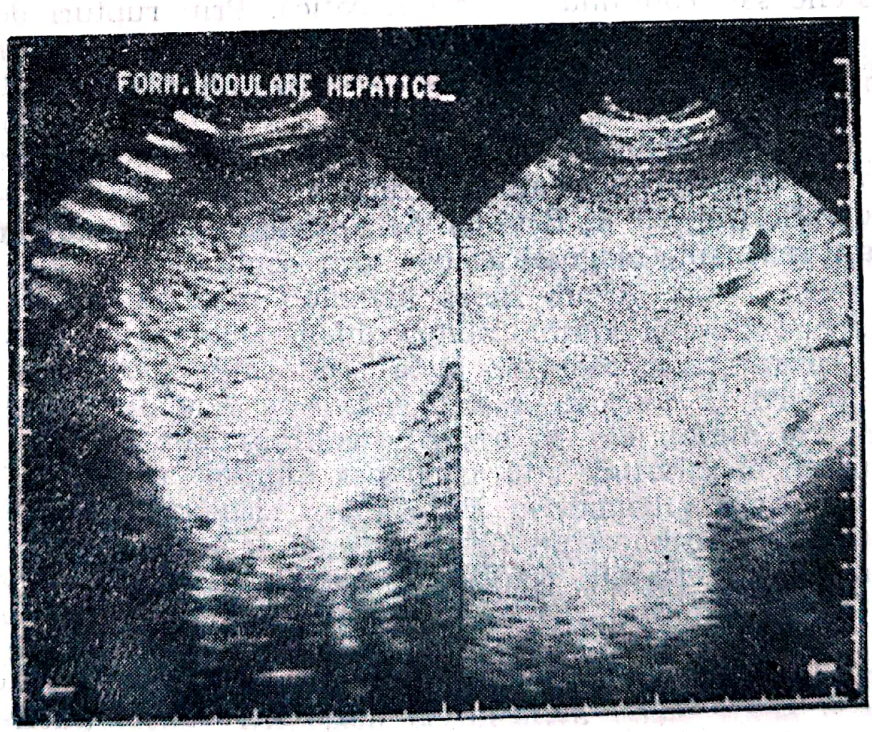

B

Fig. 29. A și B — Tumoră hepatică benignă ;

Scanned with OKEN Scanner

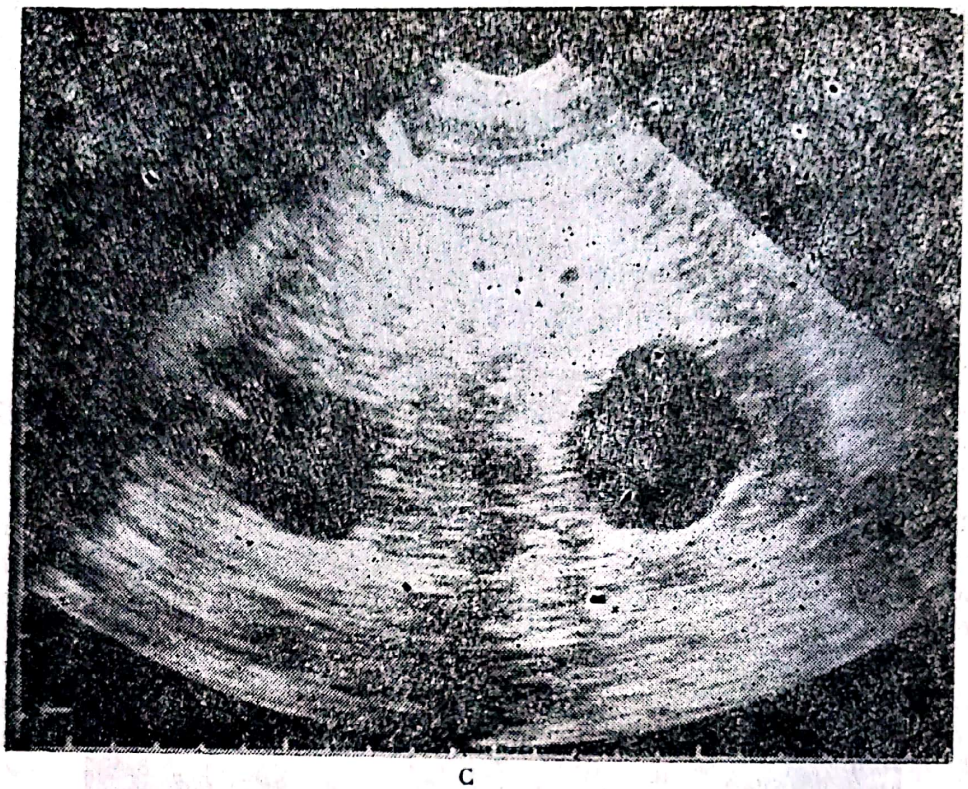

C

Fig. 29. C — Chiste hepatice benigne.

alcătuită din vase de neoformație dilatate și cu numeroase comunicări între ele, formând adevărate lacuri sangvine, care conțin sânge venos.

În formele asimptomatice este descoperit întâmplător cu ajutorul ecografului. *În formele simptomatice* se manifestă prin hepatomegalie și suflu sistolic sau continuu în aria hepatică. Prin rupturi determină *hemoragie intrahepatică sau intraperitoneală* cu simptomele hemoragiei interne. De aceea exereza chirurgicală precoce reprezintă tratamentul adecvat.

Restul tumorilor benigne, fibroame, lipoame, teratoame sunt rare și se *descoperă întâmplător* cu ecograful. Bolnavii se urmăresc la 3—6 luni clinic și ecografic (fig. 29 A, B și C). Se apelează și la tomografie computerizată sau rezonanța magnetică.

Scanned with OKEN Scanner

PATOLOGIE BILIARĂ

GENERALITĂȚI

Această patologie studiază suferințele căilor biliare intra- și extrahepatice suferințe care pot fi împărțite în funcționale și organice.

— *Codificare* —

Funcționale	*Organice*
Colecistul iritabil sau diskinezia biliară. Colecistul operat cu disfuncția de căi biliare restante.	Litiaza biliară. Colecistoza hiperplazică. Colecistita acută și cronică. Angiocolita. Cancerul biliar. Malformații congenitale ale veziculei biliare și căilor biliare.

Tablou clinic

Aceste suferințe indiferent de etiologie au o simptomatologie *comună și particulară* care permite recunoașterea lor în etapa clinică a diagnosticului.

A. **Simptome comune.** Sunt reprezentate de tulburări dispeptice de *tip hipoton, necolicativ* sau de *tip hiperton, colicativ.*

1. **Dispepsia biliară necolicativă** numită de Guttman și „dispepsia *biliară de 3 zile*" se traduce prin *semne subiective* și *obiective* cunoscute chiar din semiologie. Bolnavul acuză *durere surdă* sub formă de *jenă, tensiune sau greutate* în hipocondrul drept apărută spontan, după emoții sau indiscreții alimentare (abuz de mese grase, sosuri, prăjituri de cofetărie, prăjeli, ouă, smântână, frișcă, căpșuni cu frișcă). Durerea cu durata de 2—3 zile, sâcâitoare, apare de mai multe ori în timpul zilei, durata fiind de minute sau chiar ore. Suferințele biliare fiind apanajul femeilor, dispepsia necolicativă permanentă apare înainte sau în timpul ciclului. Jena și tensiunea din hipocondrul drept este însoțită de gust amar, sălciu și greață matinală. Rareori pot apare vărsături tardive, amare, verzui și cu mult mucus care pot calma cefaleea de acompaniament și mai rar durerea.

Factorii care calmează sunt repausul, regimul alimentar, antispasticele și căldura locală. Dispepsia necolicativă poate trăda o suferință biliară funcțională sau organică.

Examenul obiectiv este sărac și redus la puncte sau zone dureroase. Punctul Murphy este sensibil și prin metoda Pavel Chiray (palparea

Scanned with OKEN Scanner

punctului cistic prin acroşare şi în decubit lateral stâng). De asemenea, triunghiul biliar şi zona pancreatico-duodenală sunt sensibile la palpare. Triunghiul biliar descris în semiologiile anglo-saxone este triunghiul dreptunghic delimitat de marginea rebordului costal de la coasta a X-a la apendicele xifoid, latura medială fiind verticala coborâtă din apendicele xifoid iar baza este orizontala care pleacă din punctul cistic şi întâlneşte latura verticală. Acest triunghi este foarte sensibil la manevra Pavel Chiray.

2. **Dispepsia biliară colicativă.** Colica biliară debutează brusc, durerea atingând intensitate maximă în câteva minute. Este vie şi nu este influenţată de atitudini antalgice. Iradiază clasic în spate, subscapular, interscapulo-vertebral sau în umărul drept. Autorii anglo-saxoni consideră că iradierea cea mai frecventă este în triunghiul biliar (deci în epigastru) şi câteodată precordial.

Reţinem şi **forme atipice** traduse prin *dureri paroxistice* numai în umărul drept aşa numita omalgie reflexă descrisă de Haţieganu şi Goia, sub formă de **junghi subscapular ori interscapular — vetrebral.** Durerea este declanşată de factorii arătaţi la durerea necolicativă. Durează 15—30 minute, uneori ore. Este însoţită de greţuri, vărsături la început alimentare apoi biliare care devin inutile, adică traduse numai prin eforturi repetate de vărsătura care epuizează bolnava sau bolnavul.

Durerea este calmată de *nitroglicerină dată sublingual,* sau de Papaverină, Algocalmin şi Scobutil administrate intravenos (formula cunoscută sub acronimul P-A-S). Uneori este nevoie de *spitalizare* şi administrare de *perfuzii izotone glucozate în combinaţie* cu Xilină, Papaverină, Piafen. *Au dublu scop: calmează durerea* şi *corectează deshidratarea* provocată de vărsături.

Colica biliară apărută la o femeie grasă, blondă, de 40 ani *(female, fatty, fair* and *fourty years)* cei *4 F* ai anglo-saxonilor poate trăda o suferinţă biliară funcţională sau organică.

Examenul obiectiv decelează hiperestezie şi sensibilitate exagerată în hipocondrul drept, punctul cistic şi în zonele biliare la cea mai mică atingere. Uneori este provocată chiar de lenjeria de corp.

B. **Simptome particulare.** Sunt importante de cunoscut fiindcă pledează pentru o *complicaţie mecanică, pancreatică* (pancreatita acută) sau *infecţioasă,* cum este o colecistită acută sau angiocolită.

Complicaţia mecanică este realizată de migrarea unui calcul în coledoc. În această situaţie colica este urmată de apariţia unui subicter sau icter care după 3—4 zile scade în intensitate, deoarece coledocul se dilată treptat şi permite scurgerea bilei în duoden.

Sunt situaţii când un calcul angajat şi fixat în canalul cistic, este urmat de apariţia unui **colecist palpabil,** aşa-zisul *„hidrops vezicular"*. Acest termen este criticabil din punct de vedere anatomo-patologic. Hidropsul presupune o evoluţie îndelungată, timp în care pigmenţii şi sărurile biliare sunt reabsorbite iar vezica are o culoare albă şi un conţinut mucoid. Hidrops înseamnă etimologic o vezică cu un conţinut mucoid, clar.

Dacă o litiază biliară se complică cu o **pancreatită acută** *prin reflux biliar,* durerea se accentuează, iradiază în stânga sau în spate, apar vărsături incoercibile, deshidratare, tahicardie, balonare abdominală difuză şi alterarea stării generale. Un asemenea tablou ne obligă la cercetarea amilazelor în sânge şi urină.

Scanned with OKEN Scanner

În **colecistita acută** și **angiocolita acută,** colica biliară este acompaniată de *semne generale* și *locale de infecție acută bacteriană.* În colecistita acută, colica este însoțită de febră neregulată hectică, de frisoane în repetiție și alterarea stării generale și de apariția semnelor de suferință peritoneală. La *examenul local* constatăm în raport cu *forma anatomo-patologică catarală, supurată* sau *gangrenoasă,* semne de **iritație peritoneală bloc vezicular** sau **șoc peritoneal.** În **colecistita catarală** și **supurată** apare hiperestezia cutanată și apărarea musculară. În **blocul vezicular** apare o zonă împăstată, limitată, dureroasă de mărimea unei mandarine sau portocale. În **colecistita gangrenoasă** semnele locale sunt șterse, abdomenul este balonat, sensibil difuz iar starea generală este gravă. Bolnavul are facies hipocratic, este palid, transpirat cu ochii înfundați în orbite, are hipotensiune, puls slab filiform și tendință la colaps. Unghiile sunt palide sau cianotice, tegumentele livide. *Este tabloul șocului peritoneal.* Acestea sunt semne care subliniază gravitatea bolii și prognosticul rezervat și obligă la intervenție chirurgicală urgentă.

În angiocolita acută triada clasică descrisă de Charcot este valabilă și astăzi. Debutul este acut cu dureri în hipocondrul drept, febră, icter colestatic și hepatomegalie prin stază biliară. *În forma gravă* pot să apară semne de *insuficiență hepato-renală acută* (forma uremigenă descrisă de **Varella Fuentes, Martinez Prado, Varella Lopez și Caroli).**

În cazul apariției *icterului colestatic* și al semnelor de *infecție,* trebuie să explorăm imediat bolnavul. Se cercetează, BCF-ul, (bilirubina, colesterolul, fosfataza alcalină), hemoleucograma, ureea, creatinina. Ecografia este de un real folos, fiind rapidă și inofensivă, precizând prezența calculilor sau a unui hidrops vezicular.

Cancerul de căi biliare și vezică biliară este rar întâlnit situație în care bolnavul prezintă o durere tenace care crește în intensitate pe zi ce trece și este însoțită de icter colestatic, ireversibil, hepatomegalie și semne de impregnație tumorală.

Explorarea paraclinică

De remarcat că în explorarea paraclinică a aparatului biliar se recurge la ora actuală la ecografie și tomografie computerizată și mult mai rar la explorarea radiologică cu Razebil sau Pobilan. Se evită astfel atât efectele nedorite cât și contraindicațiile substanței iodate. Ecografia este superioară căci permite explorarea atât la copii și femei gravide cât și în caz de icter cu BD peste 3 mg%.

Ecografia oferă relații cu privire la dimensiunile veziculei biliare, grosimea pereților, prezența septurilor sau a sudurilor precum și a calculilor biliari.

Endoscopia prin cateterizarea papilei Vater aduce informații utile în explorarea coledocului și canalelor pancreatice și permite chiar intervenții chirurgicale.

În Occident *explorarea radiologică* a tubului digestiv se practică numai prin grafia abdominală pe gol în caz de ocluzie și prin examenul baritat cu dublu contrast. Examenul se practică cu o pastă baritată cu granulație fină. Este indicat pentru depistarea leziunilor superficiale ale mucoasei tubului digestiv.

Scanned with OKEN Scanner

COLECISTUL IRITABIL

Considerăm din mai multe motive că termenul de *diskinezie biliară poate fi înlocuit cu denumirea de* **colecist iritabil.**

Această denumire reprezintă poziția cursului față de clasica denumire de diskinezie biliară. Din punct de vedere al logicii semantice medicale, termenul este caduc și reflectă numai *tulburarea de motilitate* în sensul unei *hiper- sau hipokinezii biliare* (tulburări în contracția și evacuarea bilei). Acești termeni, alături de atonia vezicală, hipertonia și hipotonia oddiană, figurează în unele tratate de gastroenterologie sau hepatologie deși simptomatologia *este comună* și *unitară* și nu *le justifică identitatea* clinică și patogenică. De asemenea, nu *există nici simptome particulare* și nici *metode paraclinice* care să susțină aceste entități nozologice de sine stătătoare.

Din punct de vedere fiziopatologic, *vezicula biliară* reprezintă *organul central în anatomia* și *fiziologia normală* și *patologică* a căilor biliare extrahepatice. Colecistul are rol principal atât *în umplerea și golirea* fiziologică a bilei în duoden cât și în *deschiderea și închiderea sfincterului Oddi.*

Umplerea și evacuarea vezicii biliare este influențată de *activitatea pompelor de Ca, Na/K,* acestea fiind controlate de *tonusul vago-simpatic,* de *tonicitatea musculaturii netede,* de *sensibilitatea receptorilor veziculari* față de *hormonii duodenali, tireo-ovarieni* și de *toleranța față de alimentele colecistokinetice. Contracția colecistului comandă relaxarea sfincterelor biliare, iar relaxarea vezicii biliare — contracția sfincterelor.*

Diskinezia, în sensul clasic al terminologiei, este condiționată de mai mulți factori : *tonusul vago-simpatic, de tonusul musculaturii veziculare* și de *sincronismul* între *contracția și relaxarea vezicului biliare și a sfincterelor.* În *hipotonia sau hipertonia* veziculară intervine atât *tonusul vagal sau simpatic* cât și *hipo- sau hipertonia musculaturii veziculare. Închiderea și deschiderea sincronă* a *sfincterelor cistic, coledociene și oddian* este diotată de *contracția și relaxarea* colecistului și nu invers. *Diskinezia — in stricto sensu —* reflectă numai *tulburarea de kinetică,* de *contracție și relaxare.*

Colecistul iritabil, ca noțiune *integrală,* anatomo-fiziologică *reflectă tulburarea de excitabilitate* și *tonicitate a musculaturii netede* și *a receptorilor* condiționată de stimuli *nervoși, endocrini și chimici și bioritmurile alimentare.*

Două argumente vin în sprijinul noțiunii de *colecist iritabil.* Primul este faptul că *durerea din colica biliară cedează când calculul a migrat în canalul coledoc* care se dilată și permite chiar scurgerea bilei în duoden fără durere. Această scurgere biliară ne explică și diminuarea treptată a icterului dacă coledocul se dilată.

Scanned with OKEN Scanner

Al doilea este faptul că, *durerea biliară este absentă în obstrucțiile mecanice ale coledocului terminal*, care se destinde atingând dimensiunile unui deget de la mână așa cum se întâmplă în *cancerul de cap de pancreas*. Icterul este *progresiv, nedureros, durerea apărând tardiv* când se *invadează corpul* și *coada pancreasului*.

După extirparea chirurgicală a unui colecist normal sau malformat congenital poate apărea suferința căilor biliare restante, numai când acestea *nu pot prelua funcția de rezervor* și *dirijor* organo-funcțional al colecistului. Este vorba de un dezechilibru între funcția de rezervor a coledocului, și adaptarea coledocului, a sfincterelor coledociane și Oddi la evacuarea bilei în duoden. Aceste tulburări apar numai la o mică parte din bolnave atunci când extirparea colecistului s-a făcut fără indicație. Se adaugă uneori defecte de tehnică.

În patologia colecistului iritabil intervin 3 factori principali : dereglări în secreția hormonilor produși de celulele A.P.U.D. din duoden, disfuncții vago-simpatice sau tireo-ovariene la care se adaugă și cudurile (septurile) funcționale sau congenitale, frecvent descoperite la ecografie.

1. **Tulburările în secreția hormonilor duodenali.** Duodenul prin secrețiile celulelor A.P.U.D. incluse în mucoasa sa, intervine în funcționarea normală a organelor din această „răspântie" : stomac, ficat, pancreas, colecist controlând *secreția și evacuarea bilei, secreția și evacuarea gastrică, secreția pancreatică și evacuarea sucului pancreatic* și *motilitatea intestinală*. De secreția normală de *colecistokinină, pancreozimină și secretină*, de *echilibrul între motilină* și *somatostatină, depinde contracția colecistului, relaxarea* și *contracția sfincterelor biliare și invers*, adică relaxarea colecistului și contracția sfincterelor biliare.

Aceste *dereglări neuro-hormonale* modifică excitabilitatea și tonusul veziculei biliare. Este dovedit clinic și experimental că *durerea colicativă* este provocată atât de contracția cât și de dilatarea veziculei biliare. Indiferent de faptul că dispepsia este colicativă sau necolicativă, durerea este prezentă. Am fi tentați să credem că numai hipertonia (hiperexcitabilitatea și hipertonia) stau la baza colecistului iritabil. Realitatea clinică arată că *distonia hipo- sau atonă* temporară sau permanentă explică același fenomen.

De hormonii duodenali este influențat și *bioritmul secreției hepatice de bilă* și *al evacuării bilei în duoden*. Bila se *evacuează în funcție de mese* și se *acumulează* în vezică *în intervalul dintre mese*.

În raport cu *bioritmul alimentar* și calitatea și toleranța individuală față de alimentele colecistokinetice se poate tulbura motilitatea și tonusul vezicular cât și sincronismul sfincterian. Colecistul se relaxează în diferite perioade dimineața, după mese și noaptea. *Se contractă și evacuează dimineața, la prânz și seara.* Așa se explică de ce *indiscrețiile alimentare* și *mesele neregulate* bogate în alimente colecistokinetice declanșează colica biliară în cazul colecistului iritabil.

În schimb, în *colecistul mult dilatat și hipoton*, cu *tonus muscular scăzut*, alimentele colecistokinetice favorizează *evacuarea bilei, ameliorează* sau fac să dispară jena surdă sau durerea colicativă, simptomele dispeptice conexe și migrena biliară. În migrena biliară mecanismul patogenic este încă discutabil.

Scanned with OKEN Scanner

Se înțelege că *perturbarea acestor bioritmuri* în sensul *meselor neregulate* și *intoleranța față de anumite alimente* tulbură secreția hormonilor sistemului APUD dereglând funcțiile colecistului. Status-ul vagosimpatic influențează tipul dispepsiei biliare, colicative sau necolicative.

Pe drept cuvânt fiziologii clasici au *denumit duodenul „hipofiză abdominală"*, având în vedere rolul jucat în funcția organelor din răspântia duodenală.

2. **Distonia vago-simpatică** provocată de stress, emoții, declanșează tulburări de excitabilitate și tonicitate veziculară care influențează contracția, relaxarea și sincronismul sfincterian și ne explică apariția simptomelor colicative sau necolicative întâlnite în această afecțiune funcțională care este colecistul iritabil.

3. **Spasmofilia digestivă** *(viscerală)* este condiționată de echilibrul *fosfocalcic și magnezian* local de la nivelul fibrelor musculare netede. Considerăm că în funcție de tonusul vegetativ și endocrin APUD pot să apară dereglări în funcția *pompelor de Ca și Mg, Na și K*. Rezultatele bune în colonul iritabil, intestinul iritabil, stomacul iritabil și esofagul iritabil, cu Mg și Ca sau Reglan sprijină această ipoteză.

4. **La femeia cu sindrom premenstrual și dereglările momentane tireo-ovariene** se declanșează contracția și relaxarea colecistului și în mod secundar a sfincterelor. *Estrogenii și progesteronul* deprimă secreția hormonilor duodenali, iar *tiroxina stimulează secreția lor*. Tiroxina și estrogenii influențează sinteza de proteine și tonusul *muscular al veziculei biliare*. Se cunoaște colecistul aton, dilatat sau colecistul contractat, hiperton întâlnit la bolnavii cu hipertiroidie. Femeile care trec prin momente de discriminațiune ovariană prezintă clinic și ecografic aceleași aspecte.

Se știe că tiroxina potențează atât acțiunea *aceticolinei* cât și *a noradrenalinei* la nivelul receptorilor vagali sau simpatici. Așa se explică apariția fenomenului de amfomimetism intuit de Danielopolu în explicarea fenomenelor clinice, aparent paradoxale. Uneori apar fenomene vagale, alteori simpatice. Aceste femei cu dereglări tireoovariene prezintă când simptome dispeptice necolicative (simpatice) când dispepsie biliară colicativă (vagală).

Dezechilibrul estroprogesteronic influențează și funcționarea *pompelor lente de Ca*, declanșând la aceste femei, așa zisa *„tetanie viscerală"* tradusă prin contracții exagerate ale mușchilor netezi. Toți interniștii știu iar mulți chirurgi constată că, femeile cu disfuncție ovariană fac premenstrual, *fie colici renale*, fie *biliare* dacă ele *suferă de litiază* biliară sau renală. Internii sunt obișnuiți cu declanșarea crizelor de dispnee expiratorie dacă bolnava suferă de astm bronșic. În viața oricărei femei există numeroase momente de *disfuncție tireo-ovariană, vago-simpatică sau spasmofilică*.

Am constatat cu ajutorul *colecistografiei* făcută la intervale diferite, la aceleași bolnave cu așa-zisa *diskinezie biliară*, că *modificările de volum și contractilitate veziculară apărute la prânzul Boyden* se schimbă de la o internare la alta. Aceeași bolnavă a fost etichetată după internări repetate ca posesoare a unui *colecist când hiperton, când hipoton, când normoton* sau chiar a unei *atonii veziculare*.

Bazați pe aceste observații am efectuat în dinamică un *studiu ecografic randomizat* al bolnavelor trimise cu diagnosticul de diskinezie biliară. Forma și volumul colecistului au fost determinate atât înainte

Scanned with OKEN Scanner

și după prânzul Boyden, cât și după administrarea de medicamente colecistokinetice sau antispastice sau o ceașcă de cafea. Constatarea a fost surprinzătoare, referitor la *variabilitatea modificărilor de formă, volum și capacitatea de contracție a colecistului.* Uneori apare *hiperton* alteori *hipoton* sau *chiar aton.* Canalul coledoc nu a prezentat modificări semnificative de calibru în comparație cu modificările colecistului.

Colecistul iritabil ne apare, din punct de vedere chimic și fiziopatologic, ca o noțiune *nozografică mult mai logică decât clasica denumire — diskinezie biliară* — care înseamnă numai tulburare de kinetică veziculară și nu are în vedere tonusul vago-simpatic, tonusul musculaturii vezicale (receptori, pompele de Ca, Na/K) și rolul hormonilor duodenali, al tiroidei și a vaselor în controlul activității organului central al aparatului biliar care este colecistul.

Incidența și prevalența

Colecistul iritabil este cea mai frecventă suferință întâlnită în practica zilnică atât la circumscripții cât și la policlinici sau în serviciile de urgență din spitale. Predomină la sexul feminin în raport de 6—8/1 față de bărbați. Se întâlnește des între 20—50 ani, deci la femeile în plină viață genitală ori la premenopauză sau menopauză.

Ne întrebăm de ce în tratatele anglo-saxone nu figurează această suferință sau dacă este menționată sub numele de diskinezie biliară i se acordă câteva fraze. Recent au apărut în literatura anglosaxonă noțiunile de esofag iritabil, stomac iritabil sau intestin iritabil. Trebuie introdusă și noțiunea de colecist iritabil.

Tablou clinic

De la început atragem atenția că diagnosticul de *colecist iritabil* este un *diagnostic de excludere. Mai întâi excludem* o *suferință biliară organică :* litiază biliară, colecistită cronică, colecistoză hiperplazică, apoi o suferință hepatică, hepatită cronică stabilizată sau activă. Se știe că 10—15% din bolnavii cu hepatită cronică și ciroză hepatică prezintă litiază biliară.

În al doilea rând mai ales când simptomele sunt de dispepsie biliară necolicativă trebuie să excludem o *suferință a vecinilor :* un ulcer gastroduodenal, o pancreatită cronică sau un colon iritabil. *În al treilea rând* intră în *discuție litiaza renală,* bazinetală și discartroza lombară care au dureri surde în baza hemitoracelui drept. *În al patrulea rând* excludem lambliaza duodenală care este factor iritativ care generează manifestări dispeptice biliare.

Simptomele subiective cu care se prezintă cel mai des bolnavele sunt de natură colicativă și mai rar necolicativă. Realizează adesea tabloul unei urgențe medicale iar simptomele colicii biliare au fost discutate mai sus. Totdeauna însă trebuie să scoatem în evidență factorii de risc : greșeli alimentare, stress, terenul discrinic tireoovarian, legătura cu sindromul premenstrual, terenul nevrotic, predispoziția familială (existența la membrii familiei a unei suferințe biliare).

Scanned with OKEN Scanner

Examenul fizic este sărac în contextul acuzelor subiective. Manevra Murphy și Pavel Chiray, pune în evidență puncte și zone sensibile — punctul cistic, triunghiul biliar și zona pancreatico-duodenală.

Diagnostic diferențial

Am arătat că avem de-a face cu un diagnostic de excludere, enumerând în acest sens mai sus bolile care trebuie eliminate.

Diagnostic paraclinic

Cu ajutorul *ecografului* descoperim la o treime din femeile cu colecist iritabil, cuduri unice, duble sau triple. Notăm că așa-zisele cuduri unice sau duble au dispărut la o parte din bolnavele studiate de noi în dinamică prin probe farmacodinamice. Pot fi deci, contracții spastice, segmentare ale colecistului surprins în diverse ipostaze de excitabilitate. Sunt influențate diferit de alimentație, de medicamentele colecistokinetice, de antispastice și stress. Am arătat că și colecistografia ne arată la aceeași bolnavă, observată în timp, fie modificări de tip hiperton, fie de tip hipoton, normoton sau chiar aton (fig. 30).

Malformațiile colecistului. Colecistul cu aspectul de „corn sau bisac", septurile și cudurile pot fi foarte ușor și rapid vizualizate.

Tubajul duodenal oferă informații privind modul de evacuare a bilei A, B și C care poate fi rapid, întârziat, dureros sau nedureros. Sedimentul biliar este normal. Așa-zisul „nisip biliar" subliniază concentrația crescută de săruri biliare în sucul biliar și nu o suferință. Ne întrebăm dacă acest fenomen nu reprezintă o stare prelitiazică deoarece o parte dintre femeile cu fenomene de colecist iritabil fac litiază biliară. Observația în timp pe un număr mare de bolnavi poate confirma sau nu această supoziție.

Fig. 30. Colecist triloculat (colecția conf. dr. A. Bondari).

Evoluție și complicații

Ne întrebăm dacă în timp aceste suferințe nu oferă prin hipersecreția de betaglicuronidază și de mucus condiții locale propice formării de calculi. Multe femei cu litiază au în trecutul îndepărtat o perioadă îndelungată cu fenomene clinice de tip colecist iritabil.

Tratament

Tratamentul are ca obiective combaterea durerii și a tulburărilor distonice neuro-vegetative și discrinice tireo-ovariene.

Scanned with OKEN Scanner

Tablou sinoptic nr. 43

Colecistul iritabil : etiopatogenie, tablou clinic, tratament

COLECISTUL IRITABIL

ETIOPATOGENIE

- Colecistul ocupă un loc central în anatomia, fiziologia și fiziopatologia căilor biliare extrahepatice
- Colecistul iritabil reflectă tulburări de contracție, de tonus muscular vezicular, sfincterian condiționat de stimuli nervoși, endocrini, chimici, bioritmurile alimentare și pompele de membrană
- Factorii de risc ai bioritmului alimentar și toleranța individuală față de colecistokinetice sunt :
  - dereglări în secreția hormonilor APUD și în bioritmul alimentar
  - toleranța individuală față de alimente
  - distonia vago-simpatică
  - dereglări tireo-ovariene și estroprogesteronice
  - dezechilibru calciu, magneziu
  - spasmofilie

TABLOU CLINIC

- Boala femeilor tinere
- Dispepsie biliară colicativă sau necolicativă influențată de alimente, stress, sindromul premenstrual, premenopauză
- Diagnostic de excludere
  - litiaza biliară
  - colecistita cronică
  - ulcerul gastro-duodenal
  - pancreatita cronică
  - colonul iritabil
  - lambliază
  - litiaza renală
- Diagnostic paraclinic
  - ecografia
  - tubajul duodenal
  - coproparazitar

TRATAMENT

- Obiective : combate durerea, distonia neurovegetativă, se evită alimentele greu tolerabile
- Mijloace
  - principal — regimul igieno-dietetic
  - Reglan, Papaverina, Scobutil singure sau asociate cu Fiobilin, Colebil
  - Pentalongul — de încercat
  - discrinic-tireo-ovarian cu beta-blocante în doze mici
  - Cure balneare — Olănești, Slănic-Moldova, Singeorz, Căciulata

Scanned with OKEN Scanner

Mijloacele sunt în principal *regimul igieno-dietetic* de cruțare biliară, cu excluderea alimentelor colecistokinetice. *Durerea* se combate cu *antispastice,* Reglan, Miofilină care se pot combina cu Colebil și Fiobilin în caz de hipotonie veziculară. Asociem Papaverina cu Reglanul și Colebilul sau Miofilina cu Reglanul și Fiobilinul, scheme care aduc ameliorări.

Distonia vagală este influențată de antispastice de tip Scobutil, Probantin, Reglan. Rezultate foarte bune se obțin asociind Pentalongul (veritabil miorelaxant) cu coleretice.

Cure lunare cu *magneziu și calciu* aduc beneficii atât în colecistul iritabil cu hiperexcitabilitate neuromusculară cât și în cel cu hipotonie musculară.

Discrinia tireo-ovariană este influențată de sedative și betablocante în doze mici de 10—20 mg/zi în cure scurte de 7—10 zile.

În privința *regimului alimentar* de cruțare sfătuim bolnava să evite sau să excludă alimentele colecistokinetice care o deranjează, știut fiind că, în afecțiunile digestive bolnavul este cel mai bun bucătar.

Curele balneare în stațiunile Olănești, Călimănești, Slănic-Moldova, Sângeorz de Năsăud consolidează rezultatele obținute prin regim igieno-dietetic, medicație antispastică și evitarea stress-ului.

Este *contraindicată intervenția chirurgicală* și astfel scutim de intervenții inutile multe femei pentru diagnosticul criticabil de *colecistopatie obstructivă, diskinezie oddiană* sau *sifopatie* care circulă în mod frecvent în practica medicală. Asemenea bolnave rămân postoperator cu o *suferință biliară trenantă,* chinuitoare de tip necolicativ, pe care îndrăznim să o denumim *„colecist operat"* în amintirea unei intervenții nereușite sau neindicată.

Rezultatele tratamentului sunt *benefice* când s-a realizat o colaborare medicală între bolnav, internist și chirurg. Regimul igieno-dietetic în combinație cu antispastice, coleretice și Pentalong aduc beneficii bolnavelor. Sunt situații când trebuie să sfătuim bolnava să nu consulte prea mulți medici, să refuze intervenția chirurgicală și să respecte tratamentul medical cel puțin 6 luni.

Scanned with OKEN Scanner

LITIAZA BILIARĂ

Definiție

Este o *suferință biliară, provocată de formarea calculilor* în *vezica biliară* sau în *căile biliare intra-și extrahepatice.* În 40% din cazuri *este bine tolerată* iar în restul cazurilor are o evoluție recurentă tradusă prin *dispepsie biliară colicativă sau necolicativă.*

Incidență și prevalență

În cadrul bolilor digestive ocupă *locul al doilea* după *ulcerul gastroduodenal care este însă mai frecvent la bărbați. În țările industrializate 10—15%* din populația adultă prezintă calculi biliari. În S.U.A. se apreciază *că 15 milioane de locuitori au litiază biliară,* din care 65% *sunt femei trecute peste 40 ani.* Tot în S.U.A., anual, apar *peste 1 milion de noi îmbolnăviri* prin litiază biliară. *În Japonia frecvența este sub* 5% la o populație de 123 milioane de locuitori. În *țara noastră* incidența este de 7—8% din populația adultă.

Pe sexe, raportul este de 4—5/1 în favoarea femeilor. La *indienii Pima peste 70% din femeile* peste 30 ani și *50% din bărbații peste 50 ani* au litiază biliară. *La caucazieni peste 20%* din populația trecută de 40 ani are litiază. *În Orientul Mijlociu* litiaza apare pe fondul colecistitei cronice. Aceste date privind incidența și prevalența scot în evidență *rolul sexului, infecției, eredității și factorilor ecologici* în patogenia mult discutată a acestei boli.

Patogenie

Vom discuta compoziția chimică a calculilor și principalii factori implicați în formarea lor, patogenia bolii fiind încă necunoscută.

Compoziția chimică. Calculii găsiți în colecist și căile biliare sunt la 80% din litiazici formați din colesterol. Sunt radiotransparenți și dovediți de examenul ecografic și colecistografie. La 15% din litiazele biliare, calculii sunt micști, formați din colesterol, săruri biliare, carbonați de Ca și bilirubinați de Ca. Dacă conțin săruri de Ca pot fi vizualizați și de o grafie de hipocondru drept pe gol. Numai 5% din litiazele biliare au calculi pigmentari, formați numai din bilirubinat de Ca.

Ca formă geometrică calculii sunt sferici, neregulați, fațetați și de culoare galbenă, brună aurie ori sunt albicioși când conțin carbonați de Ca.

Scanned with OKEN Scanner

Ca număr pot fi unici dar de obicei sunt multipli când se numără cu zecile și sutele de „pietricele" de diferite mărimi, de la 0,5 mm la 5 cm în diametru.

Consistența. Calculii pot fi duri (bilirubinat de Ca) sau sfărâmicioși cu zona centrală goală așa cum se constată la calculii fațetați (calculi formați din colesterol și săruri biliare).

Mecanismul patogenic. În formarea calculilor biliari sunt implicați 3 factori : *discolia, infecția* și *staza biliară.*

Prin discolie se înțelege secreția de către ficat (hepatocite) a unei *bile litogene bogate în colesterol și săracă în săruri biliare și lecitină.* Colesterolul este o substanță insolubilă în bilă care conține peste 90% apă. Menținerea în soluție sub formă de micelii este asigurată de lecitină și sărurile biliare. S-a stabilit că *sunt necesari 50 moli de săruri biliare* pentru a solubiliza sub formă de micelii *un mol de colesterol.* Prezența *lecitinei* crește capacitatea sărurilor biliare de a *solubiliza colesterolul.*

Producția unei bile litogene este consecința unei *sinteze crescute de colesterol* și *scăzute de săruri biliare* la *nivelul ficatului. Enzima* cu rol cheie în sinteza colesterolului este *H.M.G. CoA R (hidroximetilglutamil coenzima A reductaza)* iar în *sinteza sărurilor biliare* intervine *7 alfa C.H. (7 alfa colesterol hidroxilaza).*

Activitatea H.M.G. Co AR este crescută la bolnavii cu *predispoziție ereditară* pentru litogeneză, *la obezi* și favorizată de aportul alimentar *bogat în grăsimi animale* care conțin colesterol. De asemenea, *estrogenii, contraceptivele orale,* tratamentele prelungite cu *estrogeni, sarcinile repetate, dezechilibrul estroprogesteronic* de la *menopauză,* stimulează activitatea H.M.G. Co AR. Așa se explică de ce litiaza *este frecventă* la femeile *multipare,* la cele care *folosesc contraceptive* sau fac *tratamente hormonale cu estrogeni în timpul vieții genitale* și de ce apare în perioada pre- și postclimaterică când apar dezechilibre estro-progesteronice.

După *tratamente prelungite* cu Colestiramină și Colestipol (agenți chelanți de acizi biliari), apar litiaze colesterolice, deoarece colesterolul chiar în concentrație scăzută, precipită când *scade producția de acizi biliari.*

Activitatea 7 alfa CH este controlată atât de cantitatea de săruri reabsorbite prin *ciclul hepato-entero-hepatic* cât și de *relația feed-back* dintre *7-alfa-CH și H.M.G. Co AR.*

În mod normal *se absorb cam 4—5 g săruri biliare* pe cale hepato-entero-hepatică, care sunt astfel *recirculate de 6—10 ori/zi.* Producția de săruri biliare din colesterol este mică, de *numai 0,5 g/zi* și *egală cu pierderea prin fecale.* Când cantitatea de săruri biliare reabsorbite scade se stimulează activitatea 7-alfa-C.H. și invers prin feedback. Ficatul în mod normal nu poate sintetiza zilnic mai mult de 0,5 g săruri biliare. Astfel, când *reabsorbția* de săruri biliare *scade* sub nivelul *critic de 4 g,* colesterolul precipită ușor în vezica biliară formând calculi, chiar dacă concentrația lui este normală.

Rolul infecției intestinale. Dacă pierderea pe cale intestinală este mare, ficatul nu poate sintetiza mai mult de 0,5 g săruri biliare. Așa de exemplu în *colonul iritabil, enterocolita cronică* și *mai ales în ileita terminală,* când ileonul terminal se populează cu floră colonică, scade reabsorbția de săruri biliare. În aceste boli enzimele bacteriene transformă *acizii biliari* în *acizi litocolici* care nu se mai absorb. Scade astfel cantitatea de săruri biliare recirculate sub nivelul critic de 4—5 g pe zi și

Scanned with OKEN Scanner

ficatul nu mai poate *compensa* prin sinteza zilnică *deficitul de reabsorbție*. În această situație colesterolul precipită formând calculi, chiar când concentrația lui în bilă este normală.

Rolul infecției biliare. Se consideră că infecția biliară intervine prin câteva mecanisme în litogeneză.

1. Prin producerea de *nuclee de precipitare* formate din mucus, celule epiteliale și leucocite distruse în procesul inflamator. În jurul lor precipită ușor sărurile biliare, colesterolul și carbonatul de Ca.

2. Prin secreția mărită de *beta-glicuronidază* de către enzimele bacteriene și de epiteliul veziculei biliare. Această enzimă desface *mono- și diglicuronații de bilirubină*, în *acizi glicuronici și bilirubină liberă*. Aceasta din urmă precipită rapid în prezența Ca^{2+} formând *bilirubinați de Ca*, care sunt calculi pigmentari, muriformi și variat colorați.

3. În colecistitele cronice sub acțiunea *fosfolipazei secretată de bacterii, lecitina* este transformată în *lizolecitină*, care nu mai potențează efectul de solubilizare al colesterolului, care astfel precipită rapid formând calculi. Pe de altă parte, prin *acțiunea citotoxică a lizolecitinei*, se produce o inflamație chimică a epiteliului vezicular care favorizează *apariția nucleelor de precipitare și formarea de calculi*.

Staza biliară întâlnită în hipotonia veziculară este al treilea factor implicat în litogeneză. Din cauza stazei se *absoarbe multă apă și săruri biliare* și astfel *crește concentrația colesterolului* în bilă și *crește producția de mucus*, care împreună cu *celulele descuamate, formează nuclee de precipitare*. În staza biliară, ca și în infecțiile biliare, epiteliul veziculei biliare *secretă betaglicuronidază* care scindează bilirubina conjugată ușurând formarea calculilor de bilirubinat de Ca, deoarece bilirubina liberă precipită rapid în prezența ionului de Ca^{2+}.

Tablou clinic

Se cunosc două forme clinice, una asimptomatică și alta simptomatică care se prezintă sub multiple variante tipice ori atipice, medicale sau chirurgicale. De menționat că unii chirurgi vorbesc în cadrul litiazei biliare, de *litiază biliară veziculară* sau *litiază biliară coledociană*, dar nu există dovezi concludente care să pledeze pentru precipitarea sărurilor biliare și colesterolului numai în coledoc. În majoritatea cazurilor calculii din coledoc sunt calculi migrați din vezica biliară. Coledocul este un canal de pasaj, evacuat de mai multe ori pe zi și mult mai repede decât vezica biliară. Excepție face numai litiaza intrahepatică.

Forma asimptomatică. Cam 40—45% din bolnavii purtători de calculi sunt descoperiți întâmplător. Azi sunt foarte ușor decelați cu ajutorul *ecografului* iar în trecut litiaza era descoperită cu ocazia unei *grafii de coloană* toraco-lombară (calculi radio-opaci) pe *masa de operație* sau chiar pe *masa de autopsie*, pentru altă boală.

Formele simptomatice sunt multiple și îmbracă aspecte medicale și chirurgicale. **În variantele medicale** deosebim forma clasică colicativă sau *necolicativă* descrisă la capitolul — Patologie biliară : simptome comune.

Ca forme atipice medicale amintim forma mascată de o nevralgie toraco-abdominală, forma cu junghi interscapulo-vertebral, forma cu omalgie reflexă și forma migrenoidă.

Scanned with OKEN Scanner

1. Sub masca *nevralgiei toraco-abdominale* poate evolua litiaza biliară. Bolnavele acuză dureri în semicentură și la baza hemitoracelui drept care se confundă cu lumbago, litiaza renală și discartroza toraco-lombară. Dacă avem de-a face cu calculi radiotransparenți grafia pe gol și de coloană vertebrală nu decelează suferința în schimb ecografia rezolvă problema evidențiind calculi radiotransparenți.

2. Cu *dureri atipice* sub formă de *junghi episodic, recurent subscapular, inter-scapulo-vertebral* sau cu *dureri paroxistice în umărul drept*, etichetate drept periartrită scapulo-humerală. evoluează adesea litiaza biliară. Este așa numita *omalgie paroxistică* reflexă descrisă de Hațieganu și Goia în litiaza biliară.

3. Sub masca *cefaleei migrenoide* supărătoare de 3—5 zile și cu evoluție recurentă, se manifestă uneori litiaza biliară. Tratamentul cefaleei migrenoide se dovedește inutil și un examen ecografic descoperă cauza și tratamentul chirurgical rezolvă migrena. De aici și denumirea de migrenă biliară.

Formele medico-chirurgicale numite așa pentru că necesită tratament în echipă, medical și chirurgical. Amintim în acest sens formele clinice care vor fi descrise la *complicațiile litiazei biliare*.

Colecistoza hiperplazică este o formă particulară caracterizată anatomo-patologic prin trei tipuri de leziuni.

1. *Vezicula fragă* sau *colesterolaza* caracterizată prin depuneri difuze de colesterol esterificat, în pereții veziculei biliare. Colecistul are pereții îngroșați, mucoasa hiperplaziată de culoare galbenă. Aspectul de fragă este realizat de prezența cristalelor de colesterol. *Colecistografia* arată numeroase imagini clare în pereții veziculei biliare iar *ecografia*, pereții îngroșați cu imagini hiperecogene și imobile la schimbarea poziției.

2. *Polipii de colesterol* sunt depozite localizate de colesterol esterificat la nivelul unor zone cu adenomiomatoză (hiperplazie de glande mucoase și mușchi netezi). *Colecistografia* arată imagini clare, fixe, dispuse în pereți sau zona fundică. *Ecografia* arată imagini hiperecogene care proemină în lumen și nu lasă con de umbră și sunt fixate la perete (fig. 31).

3. *Hiperplazia sinurilor Rokitanscki* din zona infundibulocistică constituie un obstacol la evacuare. *Ecografia* descoperă pereți îngroșați hiperecogeni în zona infundibulară și un colecist destins, ca o minge de ping pong. La colecistografie apare o vezică rotundă bine opacifiată sau un colecist exclus. A fost numită și *colecistopatie obstructivă, denumire improprie,* deoarece și calculul cistic sau coledocian ori în canalul hepatic drept sau stâng provoacă obstrucție biliară.

Pe plan clinic colecistoza hiperplazică cu depozite difuze sau localizate de colesterol sau cu hiperplazia sinurilor din zona infundibulo-cistică se manifestă cu simptomele de dispepsie biliare colicative sau necolicative.

Examenul obiectiv. *În litiaza biliară necomplicată* este sărac în semne fizice. Constatăm o sensibilitate localizată în punctul cistic, în hipocondrul drept, triunghiul biliar sau în zona pancreatico-duodenală. În rare situații putem palpa un colecist plin cu pietre, care se prezintă ca o formațiune alungită, ușor sensibilă sau ca o formațiune rotunjită numită impropriu *hidrops vezicular*.

Scanned with OKEN Scanner

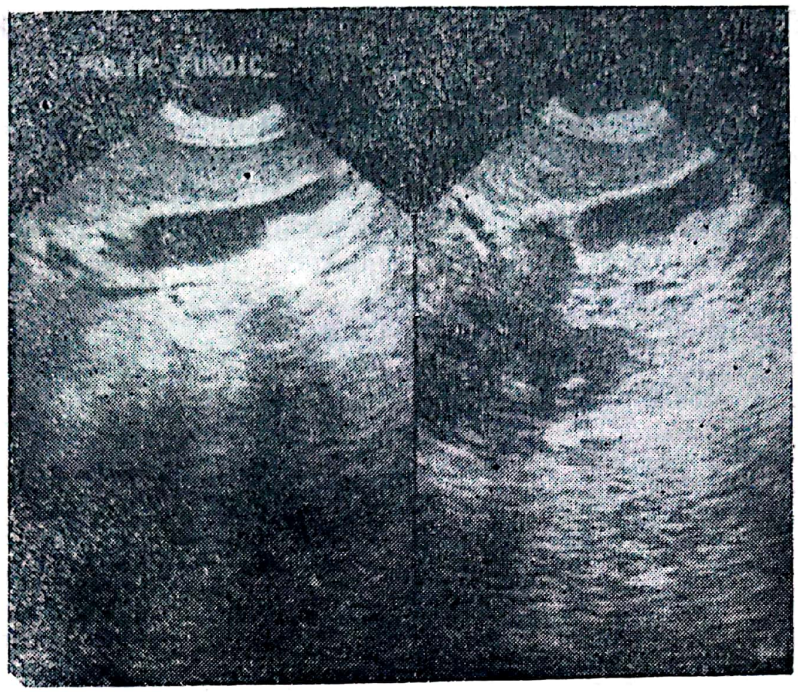

Fig. 31. Polip colesterolic în regiunea fundică a veziculei biliare. Colecistoză hiperplazică.

S-a descris de anglo-saxoni un tip constituțional, legat de sex, caracteristic litiazei biliare : *femeie mică, grasă, la 40 ani, blondă,* existând însă și *excepții : femeie înaltă, slabă și blondă, ori chiar femeie brunetă, mică și grasă sau brunetă, slabă și înaltă,* în jur de 40 ani. Observația clinică confirmă toate aceste tipuri, predominând primul, caracterizat prin *cei patru F,* female, fat, fair, forty years sau *trei W* ai anglo-saxonilor woman, weight, white.

Diagnostic pozitiv

Dispepsia biliară necolicativă sau colicativă, apărută la o femeie grasă, slabă, blondă sau brunetă însoțite sau nu de cefalee migrenoidă, obligă la explorarea vezicii biliare. *Factorii de risc* ai litiazei biliare sunt : sexul feminin, episoadele icterice trecătoare în antecedente, multiparitatea, premenopauza, abuzul de contraceptive, tratamente intempestive cu estrogeni sau progesteron și predispoziția ereditară tradusă prin existență pe linie maternă, paternă sau colaterală a litiazei biliare. Nu trebuie să uităm alimentele colecistokinetice și stress-ul care declanșează colica biliară.

Ecografia veziculei și a căilor biliare este cea mai bună metodă actuală pentru diagnosticul pozitiv al litiazei biliare și pentru diagnosticul diferențial al icterului.

Pentru un rezultat corect este bine ca pacientul să fie nemâncat de 8—12 ore, să nu fi urmat tratament cu colecistochinetice și să fie examinat în cel puțin două poziții .decubit dorsal și decubit lateral stâng).

În mod normal vezicula biliară apare ca o formațiune piriformă cu o lungime de aprox. 10—12 cm, având un perete hiperecogen de 2—

3 mm ce delimitează un conținut strict transonic. Calea biliară principală are o grosime de maximum 7 mm.

Litiaza biliară este ușor de recunoscut putând fi diagnosticată într-un procent de 98—99% din cazuri. În interiorul colecistului sau în zona infundibulo-cistică se vizualizează una sau mai multe *formațiuni hiperecogene*, reflectogene, cu *umbră posterioară*, formațiuni *mobile* în funcție de poziția bolnavului (fig. 32). Este esențial în aceste situații să se examineze cu atenție și coledocul deoarece în cazul calculilor migrați, acesta apare dilatat peste 7 mm.

Diagnosticul de certitudine este stabilit de ecografie, colecistografie și prin grafia de hipocondru drept pe gol.

Ecografia arată imagini hiperecogene unice sau multiple cu conuri de umbră posterioară. De asemenea, oferă date referitoare la volumul vezicii, grosimea pereților și eventual prezența de calculi în coledoc care este dilatat și a hidropsului biliar (vezicular).

Grafia de hipocondrul drept pe gol pune în evidență un calcul radioopac, cu bilirubinat de Ca sau carbonat de Ca. Diferențierea de un calcul de oxalat de Ca se face apelând la poziția oblică (vezi litiaza renală).

Colecistografia cu Razebil relevă calculi radiotransparenți. Se dă o tabletă pe 10 kg/corp/greutate dar nu se depășesc 8, maxim 9 tablete, dacă greutatea depășește 80 kg.

Colecistografia cu Pobilan, soluție 70% permite și vizualizarea căilor biliare. Rezultatele la preparatele orale și injectabile sunt pozitive sau negative când nu apare nici vezica biliară și nici căile biliare. De colecistul exclus vorbim când vezica nu se apocifiază iar căile biliare

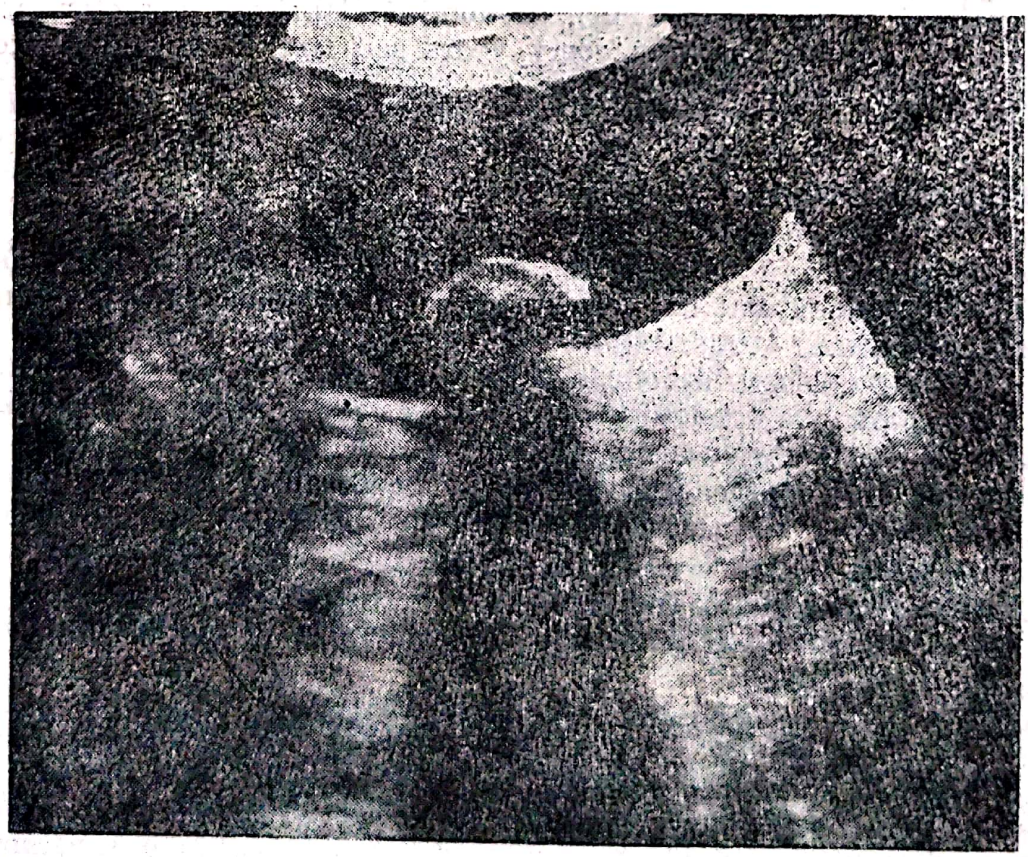

Fig. 32. Calcul biliar unic; imagine hiperecogenă cu con de umbră posterioară (colecția dr. V. Enăchescu).

Scanned with OKEN Scanner

sunt vizibile. Cauzele acestor anomalii sunt lipsa de absorbție a tabletelor care se văd în intestin sau lipsa de excreție a Pobilanului, situație în care rinichiul și vezica urinară se opacifiază. La un bolnav cu BD peste 3 g nu se practică colecisto- și colangiografia. De aceea ecografia ca metodă rapidă și inofensivă este superioară și se indică în caz de sensibilitate la iod, icter, colecist exclus, hepatită activă, ciroză hepatică, la femei gravide și la copii, care nu pot fi supuși iradiației (fig. 33 A, B și C).

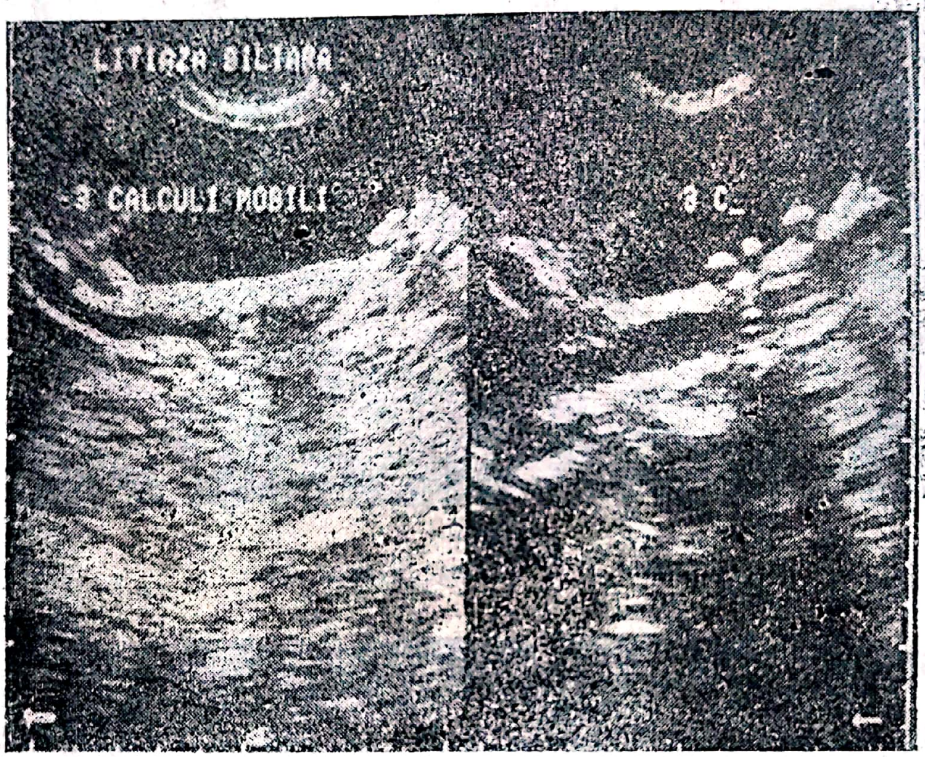

A

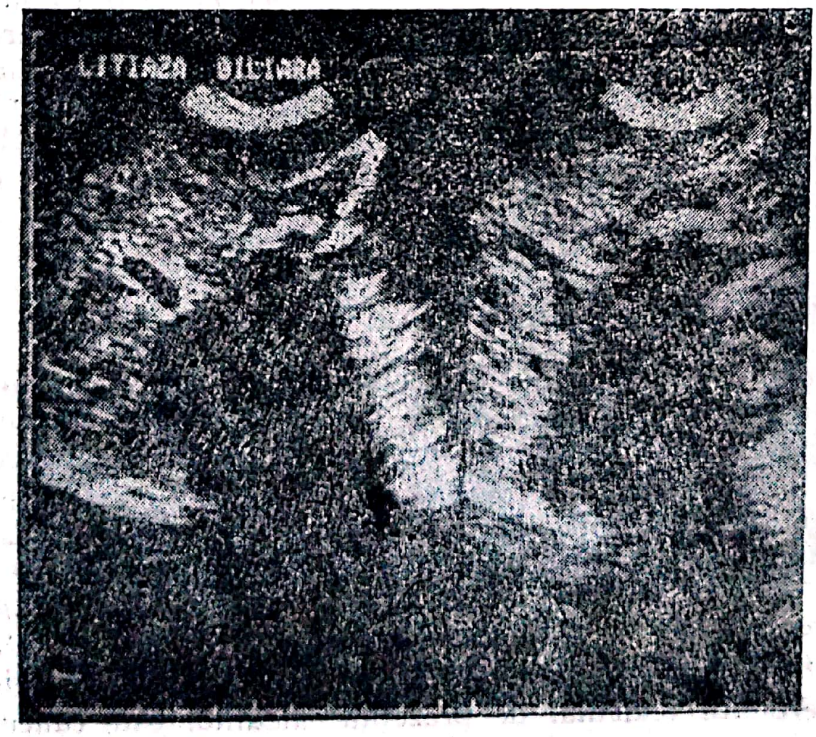

B

Fig. 33. A și B — Litiază biliară;

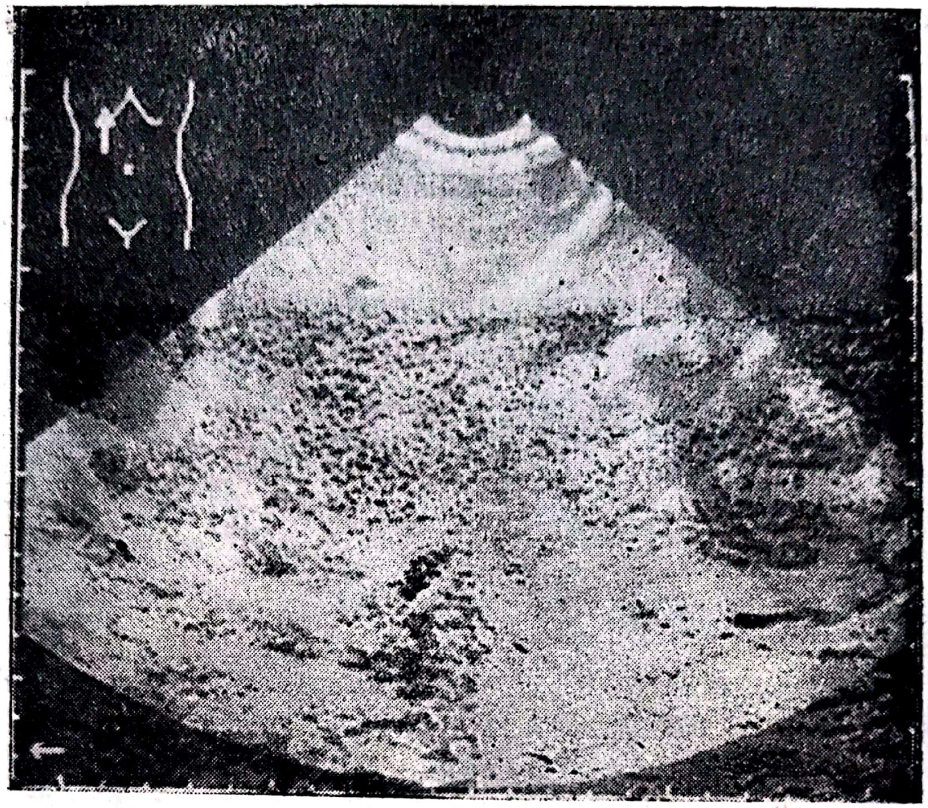

C

Fig. 33. C — Litiază coledociană.

Diagnostic diferențial

Colica biliară se pretează la diferențierea de *marile colici abdominale: renală, pancreatică, intestinală și tuboovariană*. Intră în discuție și *HAP-ul abdominal*. Litiaza care evoluează cu dispepsie biliară necolicativă implică diferențierea de *ulcerul gastro-duodenal, hepatita cronică, pancreatita cronică, colonul iritabil* și *discartroza toraco-lombară* tradusă prin nevralgie toraco-abdominală. Nu uităm că 10% din bolnavii cu *hepatită cronică și ciroză hepatică* au litiază biliară și trebuie explorați ecografic.

Evoluție, complicații, prognostic

Este o boală cronică cu evoluție recurentă în care colicile și fenomenele dispeptice alternează cu perioada de acalmie. Are multe complicații codificate didactic în mecanice, infecțioase și pancreatice.

Complicații mecanice. Sunt realizate de migrarea calculului în coledoc când apare *icterul colestatic extrahepatic*. Migrarea în cistic poate provoca un hidrops vezicular când colecistul se palpează. Depunerea de calciu în pereții veziculari realizează *vezicula calcară* sau de „*porțelan*". Trebuie diferențiată de un *chist hidatic calcificat*. *Grafia de hipocondru* drept și *ecografia* stabilesc diagnosticul. O complicație rară, prin iritație continuă a peretelui vezicular de prezența calculilor este *cancerul vezicular biliar* (fig. 34 A, B, C).

Scanned with OKEN Scanner

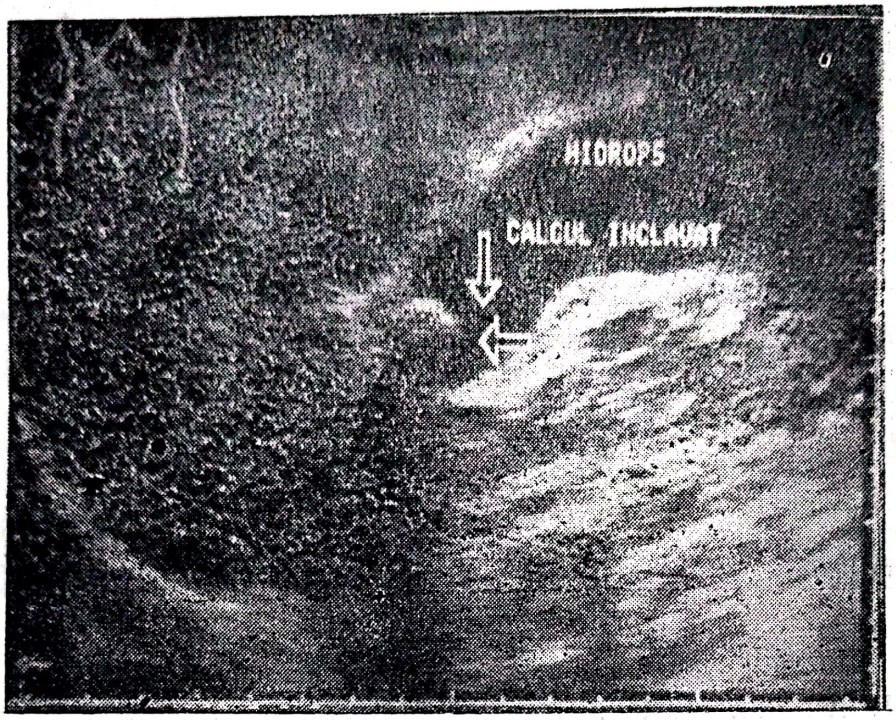

A

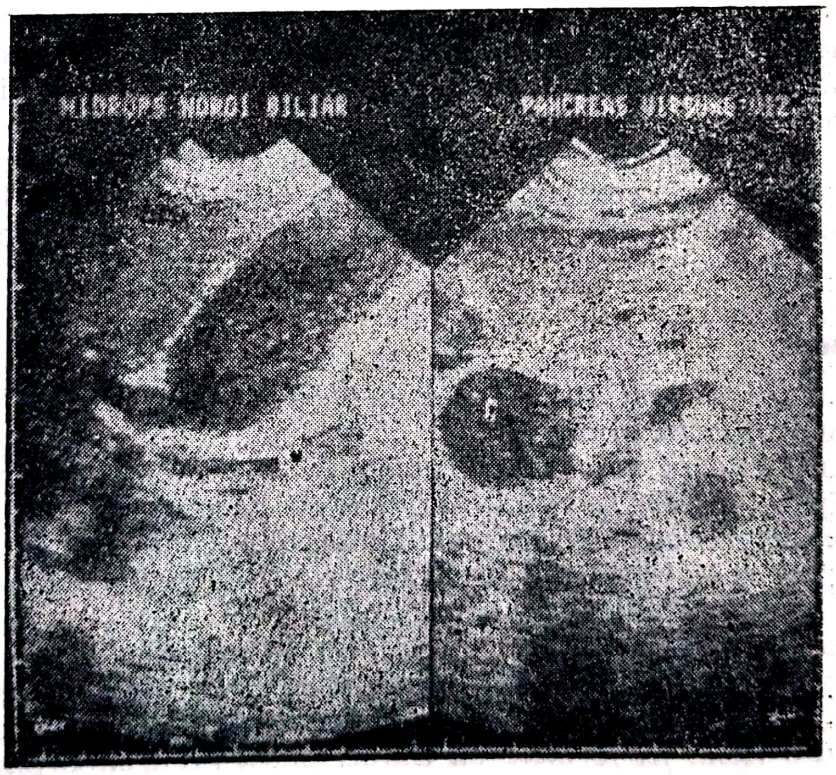

B

Fig. 34. A — Hidrops vezicular. Calcul inclavat în cistic ;
B — Hidrops vezicular. Canal Wirsung vizibil.

Scanned with OKEN Scanner

C

Fig. 34. C — Vezicula biliară calcară.

Complicații pancreatice. O colică biliară cu sau fără icter, la care durerea își schimbă caracterul devine intensă, iradiază în epigastru, spate sau hipocondrul stâng, ne obligă totdeauna să căutăm enzimele pancreatice. Starea bolnavului se alterează, apar vărsături cu deshidratare și tahicardie.

Complicații infecțioase sunt colecistita acută cu variatele ei forme anatomo-clinice : colecistita cronică, angiocolita și peritonita biliară (vezi capitolele respective).

Fistulele bilio-gastrice, bilio-duodenale sau bilio-colice ori bilio-jejunale apar mai rar ca și complicații secundare ale colecistitelor. Prin fistula bilio-jejunală, poate migra în intestin un calcul mare care generează tabloul clinic al ileusului biliar.

Tratament

Tratamentul litiazei biliare este *medical* și *chirurgical*. *Tratamentul medical* este *profilactic* și *curativ*.

Cel **profilactic** se referă la grupele de risc : femei blonde, grase, slabe, multipare, la care se evită *tratamentele hormonale, contraceptivele, regimul alimentar bogat în grăsimi*. De asemenea tratăm cu antibiotice sau chirurgical și în timp util orice *infecție biliară*. Se previne astfel și pancreatita acută, complicație a litiazei biliare.

Tratamentul curativ are ca obiective *combaterea durerii* și tulburărilor dispeptice, mijloacele fiind *antispasticele*. În *colica ușoară* apelăm la triada P-A-S — Papaverina, Algocalmin, Scobutil — administrate i.m. sau i.v. câte o fiolă. În *formele cu dureri mari*, greu suportabile, bolnavele se internează și se apelează la perfuzii litice cu Xilină, Miofilină plus Piafen. De notat că Peptalongul sau Izoketul în doze de 5—10 mg calmează rapid durerea, mai ales în litiaza apărută după menopauză. Efectul nedorit al nitroglicerinei la tinere este cefaleea. La nevoie recurgem la Mialgin cu Atropină, dacă durerea este *vie, sfâșietoare*.

Scanned with OKEN Scanner

Litiaza biliară: etiopatogenie, aspecte clinice, complicații, evoluție

LITIAZA BILIARĂ

ETIOPATOGENIE

- Discolia — bilă litogenă
  - bogată în colesterol
  - săracă în săruri biliare și lecitină
  - crește activitatea H.M.G. CoAR
  - scade activitatea 7 alfa CH
- Infecția biliară
  - produce nuclee de precipitare
  - secreție mărită de beta glicuronizadă
  - producție de lizolecitină
- Infecția intestinală
  - poluare cu floră colonică a ileonului
  - enzimele bacteriene produc acizi litocolici
  - scade cantitatea de săruri biliare recirculate
- Stază biliară
  - nuclee de precipitare
  - secreție de beta glicuronidază

ASPECTE CLINICE

- Forme asimptomatice
  - 40% purtători de calculi
  - descoperiți întâmplător cu ecograful, grafia pe gol sau pe masa de operație
- Forme simptomatice medicale
  - dispepsie biliară colicativă sau necolicativă
  - femeie grasă, blondă
  - cei trei F sau W ai anglo-saxonilor
  - nevralgie toraco-abdominală
  - junghi episodic recurent interscapulovertebral drept
  - dureri recurente în umărul drept
  - cefalee migrenoidă
- Fome simptomatice chirurgicale
  - colecistoză hiperplazică
- Diagnostic pozitiv
  - ecografia, grafia de hipocondru drept
  - colecisto- și colangiografia

EVOLUȚIE, COMPLICAȚII

- Staționară și mută, mult timp
- Episoade recurente colicative sau necolicative
- Complicații mecanice
  - migrare de calculi în coledoc cu icter mecanic
  - hidrops vezicular
  - vezica de porțelan
- Complicații pancreatice
  - pancreatită acută
  - pancreatită cronică
- Complicații infecțioase acute
  - colecistită acută și angiocolita
- Complicații infecțioase cronice
  - colecistite cronice
  - fistule digestive, bilio-gastrice, bilio-duodenale, bilio-colice

Scanned with OKEN Scanner

Tratamentul litolitic, care ar contribui la dizolvarea unor calculi mici de colesterol și săruri biliare, se poate încerca cu preparate care conțin *acid cheno- sau ursodeoxicolic* în doză de 10—15 mg/zi, timp de 3—6 luni. Menționăm că se pot obține, cu aceste medicamente, rezultate bune în ciroza biliară. Este indicat la *bolnavii slabi,* care *refuză* sau *prezintă o contraindicație operatorie. Steinonitul* un alt preparat litolitic are aceleași indicații.

Ținem să *subliniem* că în *ciuda reclamelor făcute acestor preparate* nu dispunem la ora actuală de medicamente care „sfarmă pietrele".

Se încearcă și *litoliza cu ultrasunete* dar este nevoie de timp pentru stabilirea indicațiilor și evaluarea rezultatelor. Se practică astăzi și extragerea calculilor coledocieni prin *endoscopie și cateterism coledocian.*

Tratamentul de electie al litiazei biliare, având în vedere numeroasele complicații, *este chirurgical — colecistectomia.* În litiaza necomplicată este valabil în favoarea operației *dictonul lui Dieulafoy* · „nici mai devreme de 3 luni, nici mai târziu de 6 luni", pentru a da timp bolnavului care refuză intervenția să decidă, să accepte actul operator. *Indicația absolută* o are icterul mecanic prin angajarea unuia sau a mai multor calculi în coledoc. De asemenea, *complicațiile infecțioase* beneficiază de tratamentul chirurgical sub protecția de antibiotice (vezi capitolul : Colecistite acute și cronice).

Rezultatele tratamentului. Cu mijloacele antispastice actuale *durerea biliară este calmată* în majoritatea cazurilor. Nu credem că se pot *obține rezultate bune* cu medicamente litolitice, deși nu avem experiența în această direcție. În schimb *colecistectomia aduce beneficii reale.* Atunci când nu este corect indicată pentru așa-zisa „sifopatie" sau colecistopatie obstructivă, lasă o suferință îndelungată numită de noi **colecist operat** (deoarece calea biliară principală rămâne pe loc), manifestat prin fenomene dispeptice biliare recurente, supărătoare, uneori greu de stăpânit medical mult timp.

Scanned with OKEN Scanner

COLECISTITA ACUTĂ

Definiție

Este o *inflamație* cu *caracter cataral, supurat sau gangrenos* a *colecistului*. Clinic se trădează prin fenomene *colicative* la care se asociază *febra* și semnele de *iritație peritoneală*. Se înțelege că este o *urgență medico-chirurgicală*.

Incidență și prevalență

Boala este mai des întâlnită la femei dar nici bărbații nu sunt scutiți de această infecție. Raportul F/B este de 3/1. În sânul populației adulte frecvența este de 10—15%.

Factorii de risc sunt terenul litiazic, obezitatea, diabetul sau o colecistită cronică care se poate acutiza.

Etiopatogenie și anatomie patologică

Agenții etiologici sunt în principal enterobacteriile : *E. coli, Klebsiella, proteusul, piocianicul, enterobacter* și *enterococul*. Însămânțarea cu microbi a peretelui și conținutului vezical are loc pe *cale venoasă, limfatică și biliară*. Având în vedere legăturile vasculare și limfatice ale ficatului cu tubul digestiv, calea *venolimfatică este cea mai importantă*. În patologia suferinței mai intervin distensia mecanică a peretelui vezicular și lizolecitina. *Distensia mecanică* provocată de creșterea *tensiunii intraluminale* — determină prin *comprimarea vaselor, ischemia peretelui*. Distensia mecanică a veziculei biliare este provocată de procesul inflamator la care se poate asocia și *inclavarea* unui calcul în zona *infundibulochistică*. Acest perete ischemic este ușor lezat de acțiunea *citotoxică a lizolecitinei*. Această substanță cu acțiune caustică rezultă din *acțiunea fosfolipazelor produse de bacterii asupra lecitinei*.

Anatomopatologie

Se descriu trei forme : cataralâ, supurată sau flegmonoasă și gangrenoasă. Sunt importante de reținut influențând tabloul clinic.

În forma catarală se constată un colecist în tensiune, congestionat, cu peretele edematiat și infiltrat cu polinucleare. Pe alocuri, se constată microabcese. *În cea supurată* se adaugă ulcerații ale mucoasei iar vezica biliară este plină cu puroi, realizând așa-zisul piocolecist sau empiem

Scanned with OKEN Scanner

vezicular. În jurul patului vezical, peritoneul și marele epiploon este congestionat și infiltrat cu neutrofile. *În forma gangrenoasă* colecistul este destins, are o culoare violacee. Mucoasa pe alocuri prezintă zone ulcerate și necrotice. Bila este purulentă. Peritoneul parietal este congestionat și infiltrat cu bilă și neutrofile, fapt ce presupune prezența unor microperforații ale peretelui vezicular.

Tablou clinic

Debutul este acut, *colicativ* la femei cu trecut dispeptic biliar și mai rar fără asemenea acuze. Colica biliară este însoțită de semne generale, locale și paraclinice care trădează procesul infecțios acut. Bolnava are *febră neregulată, hectică, însoțită de frisoane* în repetiție. *Starea generală este alterată*, bolnava este transpirată și zace la pat.

Examenul local oferă informații diferite în raport cu forma anatomo-patologică. **În cea cataralâ** se constată durere, hiperestezie și apărare musculară în hipocondrul drept. *În forma supurată*, local se *constată sensibilitate, hidrops vezicular* sau chiar bloc vezical în caz de peritonită localizată. *În forma gangrenoasă*, bolnavul are o *stare generală gravă, toxicoseptică.* Este *palid, livid;* acoperit de sudori reci, *facies*ul capătă tentă *hipocratică.* Pulsul este *tahicardic,* filiform și *tensiunea are tendință la cădere. Unghiile* au o tentă *lividă* și *anunță colapsul. Examenul local* este în discordanță cu starea generală gravă și găsește un abdomen destins, sensibil difuz, fără apărare. În scurt timp se instalează colapsul. Acest tablou reclamă intervenție chirurgicală de urgență.

Diagnostic paraclinic

Recurgem la cele *mai rapide* și *inofensive mijloace de explorare.* VSH este moderat sau mult crescută. *Hemoleucograma* arată anemie și leucocitoză cu neutrofilie, care sunt semne de infecție acută. *Ecografia* este un mijloc rapid, util și inofensiv, arată un colecist în tensiune cu pereții îngroșați, cu prezența sau absența calculilor evidențiind în multe cazuri calculi inclavați în regiunea infundibulo-cistică.

Colecistita acută: se recunoaște ecografic prin existența unui colecist mărit de volum, foarte destins, cu perete îngroșat, edematiat, adesea cu dublu contur. Conținutul nu mai este transonic, ci datorită noroiului sau puroiului biliar apar imagini ecodense, fără umbră, plutind în conținut. Frecvent în zona infundibulocistică se vizualizează calculi inclavați. Pareza intestinală cu distensia gazoasă poate îngreuna examenul. În lipsa ecografului, *grafia de hipocondru drept pe gol,* evidențiază un eventual *calcul radioopac.*

Dozările de electroliți și amilazemia sunt obligatorii și necesare pentru reechilibrarea bolnavului sau dovedirea unei *reacții pancreatice.*

Hemocultura se practică, dar nu așteptăm rezultatul care apare după câteva zile, colecistita acută fiind o urgență. Recurgem la antibioticele de elecție (vezi tratament). *Colecistografia și colangiografia nu sunt indicate în faza acută.* Testul *HIDA* poate arăta un colecist exclus și un coledoc permeabil sau obstruat cu calculi. Acest examen se practică tot la rece ca și colecistografia.

Scanned with OKEN Scanner

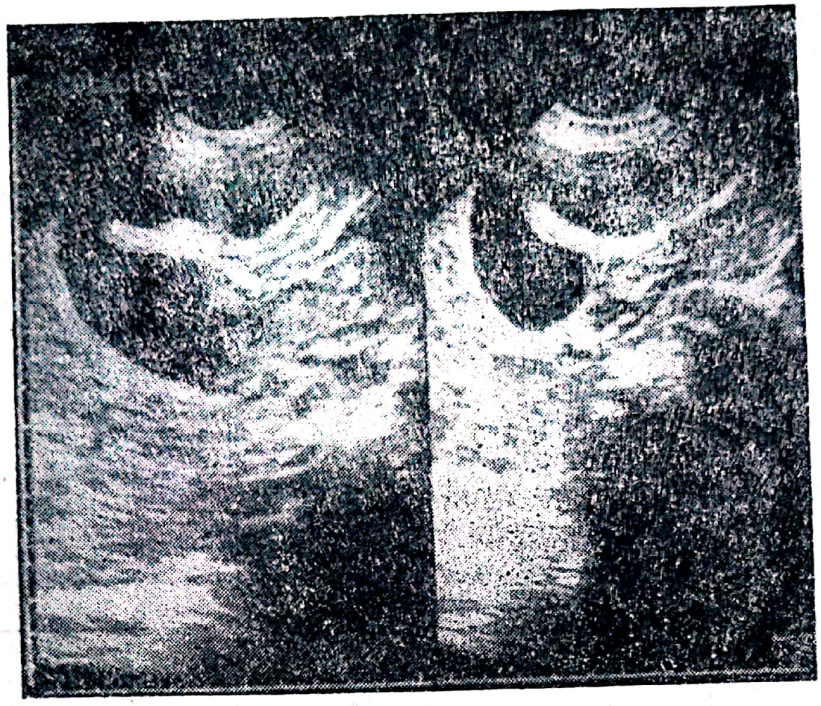

Fig. 35. Colecistită acută supurată confirmată intraoperator.

Diagnostic pozitiv

Diagnosticul pozitiv se bazează pe *colica biliară febrilă* cu *semne locale* de *iritație peritoneală* și *generale de infecție*. *Biologic infecția* este subliniată de leucogramă. Pulsul, tensiunea arterială, ureea, creatinina, dozările de electroliți sunt necesare pentru supravegherea în dinamică a bolnavului. *Ecografia și amilazemia* sunt mijloace eficiente de confirmare întrucât arată semne de infecție biliară, prezența calculilor sau interesarea pancreasului — pancreas mărit de volum și hipoecogen (fig. 35).

Diagnostic diferențial

Se discută o *apendicită acută subhepatică, abcesul hepatic, angiocolita, chistul hidatic infectat și drenat în căile biliare* și *ulcerul gastric* sau *duodenal perforat și acoperit*. *Teoretic* sunt discutate și *peritonitele primitive și secundare*. De fiecare dată aducem în discuție argumente pro și contra colecistitei acute.

Evoluție, complicații, prognostic

Sub tratamentul cu antibiotice și intervenție chirurgicală, evoluția și prognosticul sunt favorabile bolnavului. *Complicațiile* posibile sunt *colapsul, peritonita biliară* și *IRA* care apar în *forma gangrenoasă*. *Perforația urmată* de peritonita localizată, abcesul subhepatic și abcesul intrahepatic, pre- și postoperator sunt *complicații* posibile în *forma cata-*

Colecistita acută : noțiuni de etiopatogenie, aspect clinic și tratament

COLECISTITA ACUTĂ

ETIOPATOGENIE

- Infecție catarală, supurată sau gangrenoasă
- Agenții etiologici
  - enterobacterii: coli, proteus, piocianic, klebsiella, enterococ
  - infecție pe cale venolimfatică
- În patogenie joacă rol:
  - infecția, distensia mecanică, tensiunea intramurală și ischemia peretelui vezicular
  - acțiunea citotoxică a lizolecitinei

ASPECT CLINIC

- Forma catarală
  - colică febrilă, hiperestezie cutanată și apărare musculară
- Forma supurată
  - colică febrilă
  - hidrops sau bloc vezicular
- Forma gangrenoasă
  - colică febrilă însoțită de stare toxicoseptică
  - abdomen destins, sensibil difuz
  - tahicardie, tendință la colaps
- Diagnostic pozitiv
  - VSH, leucocitoză cu neutrofilie
  - hemocultură
  - ecografie

TRATAMENT

- Urgență medico-chirurgicală combate infecția, tulburările hidroelectrolitice, reacția pancreatică
- Mijloace și conduita medicală
  - antibiotice în asociere: ampicilină, augmentin, cefalosporine plus gentamicină
  - hidratare corectă cu soluții glucozate, saline, vitamine
  - în colaps HHC + dobutamină
- Conduita chirurgicală
  - în hidrops și bloc vezicular, colecistectomie la rece
  - în forma gangrenoasă colecistectomie și drenaj cu tub Kher a coledocului

Scanned with OKEN Scanner

rală și supurată, complicații care pot întuneca prognosticul. Fistulele cu organele vecine și ileusul mecanic prin mobilizarea unui calcul biliar prin traectul fistulei, sunt complicații mai rar întâlnite astăzi.

Tratament

Colecistita acută este o *urgență medico-chirurgicală*. Are ca obiective *combaterea infecției, a tulburărilor hidroelectrolitice, prevenirea colapsului și reacției pancreatice*. **Mijloacele terapeutice** sunt *antibioticele, echilibrarea hidroelectrolitică* și *intervenția chirurgicală*.

Conduita terapeutică. În **forma catarală,** *repausul la pat, hidratarea* cu soluții saline și glucozate și *administrarea de antibiotice* aduce vindecarea. Apelăm la Penicilină, Cefalosporine sau Augmentin în asociație cu Gentamicină sau Kanamicină în doze cunoscute. Pentru a combate efectele toxice ale oligozaharidelor administrăm *vitamina* B_6, câte 1—2 fiole/zi. Regimul *igieno-dietetic* este *lacto-hidro-zaharat* în primele 2—3 zile, apoi treptat se trece la un regim de cruțare, evitând alimentele colecistokinetice.

În forma supurată, după *echilibrarea hidroelectrolitică* și sub protecție de *antibiotice* se indică *colecistectomie la rece.*

În forma gangrenoasă se *intervine de urgență,* practicând *colecistectomie cu drenaj biliar extern.* Bolnavul se *hidratează* cu *soluții glucozate, saline* până la 2—3 l/24 ore la care se *asociază H.H.C.* până la 500 mg. În *caz de colaps,* în perfuziile gluco-saline se adaugă 1—2 fiole de *Dobutamină.*

Rezultatele tratamentului. În *forma catarală,* tratamentul *medicamentos este salutar* în toate cazurile. Bolnavii sunt dispensarizați. În *formele supurate* tratamentul chirurgical este salutar și rareori bolnavul rămâne cu tabloul unui colecist operat, caracterizat prin fenomene dispeptice trenante. În *forma gangrenoasă intervenția chirurgicală imediată salvează bolnavul. Complicațiile postoperatorii sunt abcesul subhepatic, abcesul hepatic,* care survin rar dacă se face drenajul biliar extern sub protecție de *antibiotice.*

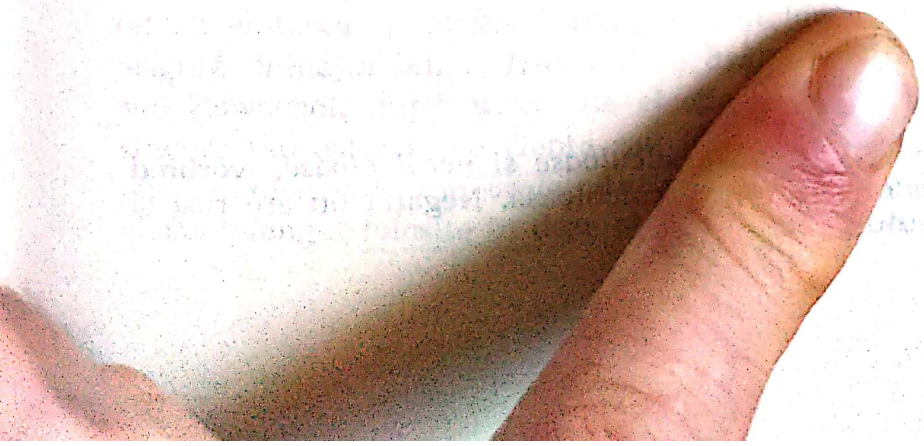

Scanned with OKEN Scanner

COLECISTITA CRONICĂ

Definiţie

Este o *inflamaţie cronică, recurentă,* cu *enterobacterii, a veziculei biliare. În 30—40%* din cazuri apare pe fondul unei *litiaze biliare.*

Etiopatogenie

Prezenţa bacteriilor în *bilicultură* se obţine numai la 25% din bolnavi. *Bilicultura obţinută pe masa de operaţie* pune în evidenţă mai ales prezenţa speciilor de *clostridium. Însămânţarea veziculei biliare* cu aceste bacterii are loc pe cale *vasculară şi limfatică, intestinul fiind sursa de infecţie.*

Anatomopatologie

Se constată o *veziculă mare hipotonă,* pe alocuri cu *pereţi îngroşaţi,* cu mucoasa pe *alocuri hiperplaziată sau atrofiată şi infiltrată cu neutrofile.* Alteori se constată o *veziculă mică, scleroatrofică.* Uneori infecţia cronică evoluează pe fondul unei *colecistoze hiperplazice.*

Tablou clinic

Poate evolua asimptomatic mulţi ani şi la un moment dat apar semnele unei *dispepsii biliare necolicative, trenante,* însoţite de astenie, anemie feriprivă, uneori stare subfebrilă. Cu *formele colicative* ne confruntăm când infecţia evoluează pe fondul unei litiaze biliare, când pot să apară semnele unei colecistite acute sau angiocolite acute, drept complicaţii.

Examenul fizic este *sărac* în forma *dispeptică necolicativă.* Bolnava este palidă din cauza anemiei şi prezintă sensibilitate în zona biliară. Dacă se *complică,* apar *semnele empiemului şi hidropsului vezicular, peritonitei localizate* sau a unei *fistule bilio-digestive.* Mai rar se calcifică realizând vezica de porţelan.

Forme clinice

Unii chirurgi vorbesc de *forme calculoase* şi *necalculoase,* vorbind de colecistită cronică calculoasă sau necalculoasă. Negaţia nu are rost şi logică dacă lipseşte calculul.

Scanned with OKEN Scanner

Diagnostic paraclinic

Pe *plan biologic* VSH este moderat accelerată, *hemograma* arată anemie și neutrofilie. *Tubajul duodenal* relevă o bilă floconoasă, tulbure, cu nisip biliar. *Sedimentul* biliar arată multe *leucocite* și *celule epiteliale impregnate cu săruri biliare*, element care deosebește prezența *leucocitelor* și *celulelor epiteliale* găsite într-o bilă neinfectată. Bilicultura evidențiază enterobacterii numai la 25% din bolnavi.

Colecistita cronică: are ca expresie *ecografică* un colecist cu pereți îngroșați, hiperecogeni ca urmare a impregnării cu calciu. Uneori se vizualizează mici imagini hiperecogene, aderente de perete (polipi colesterolotici), care nu se modifică în funcție de poziția bolnavului (fapt important pentru diagnosticul diferențial cu calculii biliari). Uneori oferă relații caracteristice colecistozei hiperplazice sau a veziculei de porțelan: imagini hiperecogene aderente de perete care nu lasă umbră posterioară și nu se mobilizează la schimbările de poziție ale bolnavului.

Colecistografia orală și intravenoasă ne arată un colecist mare, hipoton, slab opacifiat cu sau fără calculi. În cazul unui colecist mic, slab opacifiat, pune în evidență pereți îngroșați cu zone clare, cu aspect tigrat caracteristic colecistozei.

Diagnostic pozitiv

Se sprijină pe simptomele *dispepsiei biliare trenante*, rebelă la *tratamentul* cu antispastice, *drenaj biliar* și uneori la *antibiotice* indicate *fără adresă*. *Pe plan biologic* amintim creșterea VSH, prezența anemiei și neutrofiliei. *Ecografia, colecisto-* și colangiografia aduc informații care întăresc poziția clinicianului în confirmarea diagnosticului și conduita terapeutică medicală sau chirurgicală.

Evoluție, complicații, prognostic

Evoluția este însoțită de *complicații acute sau cronice* arătate la colecistita acută și litiaza biliară. *Angiocolita și pancreatita acută* sunt de asemenea *complicații* de temut. *Prognosticul* este rezervat în formele complicate.

Tratament

Tratamentul are ca obiective combaterea durerii și inflamației trenante și anemiei. Mijloacele sunt reprezentate de *regimul igieno-dietetic* cu evitarea și administrarea alimentelor ușor colecistokinetice care asigură drenajul biliar. *Drenajul se asigură* apelând la Colebil, Fiobilin sau Rowachol. *Antibioticele de elecție* sunt cefalosporinele, Ampicilina, singure sau asociate cu Genta sau Kanamicina. *De rezervă* sunt tetraciclinele injectabile sau orale. *Antispasticele* sunt Scobutilul, Probantinul și Pentalongul folosite în doze obișnuite pentru combaterea durerii.

Scanned with OKEN Scanner

Tablou clinic nr. 46

Colecistita cronică: tablou clinic, diagnostic pozitiv, evoluție, complicații și tratament

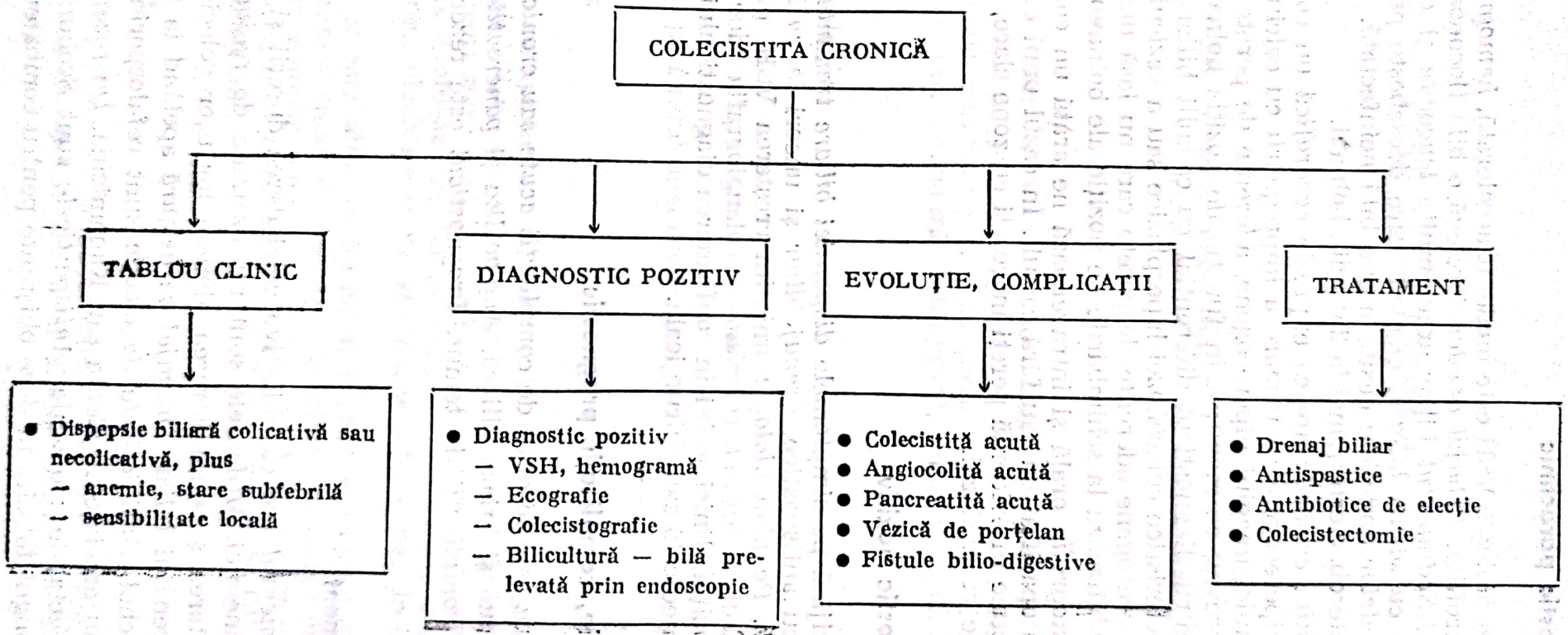

Scanned with OKEN Scanner

Conduita terapeutică. Subliniem că în formele necomplicate, la bolnavii care refuză intervenția, putem apela la aceste medicamente.

Tratamentul de electie. În cazul unei vezicule mari, *atone sau mici atrofice*, este necesară *intervenția chirurgicală*, având în vedere complicațiile redutabile și frecvente ale colecistitei cronice. Unii chirurgi folosesc diagnosticul de colecistită cronică necalculoasă pentru a convinge bolnavul de necesitatea operației. Repetăm că nu înțelegem adăugarea acestei negații atunci când calculul este inexistent.

Din punct de vedere al *logicii semantice* combinarea acestor doi termeni, care se resping reciproc, este ilogică.

Rezultatele tratamentului. Cu tratamentul *medical se obțin ameliorări temporare. Cel chirurgical* aduce *vindecarea* și *reduce mult complicațiile* dacă intervenția se practică la momentul oportun. *Diskinezia de cale restantă* este cea mai *neplăcută complicație* post operatorie. Haţieganu și Goia au numit această complicație *ficat operat*, iar noi îndrăznim să-l numim *colecist operat*. Simptomele trenante care apar după operație se datoresc fie unei intervenții tardive, fie unei intervenții puțin justificate pentru așa-zisa sifopatie, diskinezie Oddiană. Colecistul operat cu diskinezie de cale biliară principală are la bază o tulburare de adaptabilitate a coledocului, în urma excluderii rezervorului biliar.

ANGIOCOLITA ACUTĂ

Definiţie

Este o *inflamaţie acută, nespecifică a căilor biliare intra- şi extrahepatice, provocată de enterobacterii,* iar *clinic* prin *semne de infecţie bilio-hepatică.*

Incidenţă

Apare cel mai des ca o *complicaţie a colecistitei cronice şi litiazei biliare.* Poate surveni şi după un *colecist operat* pentru aceste suferinţe biliare sau după *implantaţia coledocului în stomac, în duoden, dar mai ales în colon.* În această ultimă situaţie, este o *complicaţie gravă,* apărută la bolnavi cu *neo de cap de pancreas* sau *de coledoc terminal.*

Etiopatogenie

Însămânţarea căilor intrahepatice are loc pe cale *limfatică, venoasă* şi mai rar biliară. Pe lângă acţiunea *toxiinflamatorie* a *bacteriilor* intervine şi *acţiunea caustică a lizolecitinei,* fapte discutate la capitolul Colecistita acută. *Obstrucţia* canalelor biliare intrahepatice prin *tumefierea celulelor* canaliculare şi *trombi biliari,* explică apariţia *colestazei intrahepatice.*

Anatomie patologică

Colecistul prezintă leziuni *inflamatorii acute sau cronice.* Cele acute se referă la *congestie,* prezenţa de *microabcese* şi *infiltrate cu leucocite* a peretelui vezicular. *Cele cronice* se traduc prin *hiperplazia sau atrofia mucoasei* şi prezenţa unui *infiltrat leucocitar. Canalele biliare intrahepatice* sunt pe alocuri *dilatate, pe alocuri obstruate* cu *trombi biliari.* Celulele *canaliculare sunt tumefiate, edematiate, în submucoasă se constată microabcese şi infiltrat bogat în neutrofile.* Ficatul *este mărit, congestionat, de culoare maronie-verzuie datorită stazei biliare.*

Tablou clinic

Debutul acut, descris de clinicianul francez *Charcot* este şi astăzi valabil. Boala începe brusc cu semnele *colicii biliare* însoţite *de febră, stare generală* alterată şi *icter colestatic.*

Scanned with OKEN Scanner

Examenul obiectiv. *Febra neregulată, frisonul în repetiție, tahicardia* sunt semne care pledează pentru infecția bacteriană. Bolnava are *subicter sau icter franc, flavin sau verdin. Hepatomegalia sensibilă,* de gradul I sau II prin *staza biliară* este totdeauna prezentă. *Colica biliară însoțită de icter și de hepatomegalie* face parte din *triada clasică descrisă* de *Charcot.* Icterul are caracter colestatic, *B.C.F*-ul fiind crescut (bilirubina directă crește peste 3 mg%, colesterolul depășește 2 g%, fosfataza alcalină crește de 4—5 ori).

Forma uremigenă descrisă de Varella Lopez, Varella Fuentes, Caroli și Martinez Prado este o formă particulară, gravă. În această formă apar *semnele insuficienței hepato-renale acute,* traduse prin *oligoanurie, retenție de uree și creatinină* și *semne nervoase* — apatie, adinamie, somnolență. *Cordul* este tahicardic, *pulsul filiform* iar *TA are tendință la cădere* marcată și *colaps.* Semnele cardiovasculare arătate sunt semne alarmante pentru medic și reduc șansele bolnavului.

Diagnostic pozitiv

Diagnosticul pozitiv este confirmat de creșterea *VSH* și de *hemoleucogramă* care arată *anemie și leucocitoză cu neutrofilie.* Sunt semne de laborator care pledează pentru infecție biliară. *Colica biliară, icterul colestatic, febra neregulată* și *hepatomegalia,* susțin în acest context diagnosticul de angiocolită acută. Bilirubina directă, colesterolul și enzimele de eliminare FA serică (fosfataza alcalină) gama GT (gamaglutamiltransferaza) și LAP (leucinaminopeptidaza) *definesc icterul* prin *colestază intrahepatică.* Creșterea *ureei și creatininei* sunt semne caracteristice *formei uremigene. Hemoculturile* sunt pozitive și pun în evidență, un bacil gram negativ din grupa enterobacteriilor.

Ecografia este utilă și arată un *colecist inflamat cu sau fără calculi, un coledoc dilatat, ficat mărit* de volum cu dilatații ale *canalelor biliare intrahepatice.*

Diagnostic diferențial

În **hepatita cronică etanolică,** datorită unui abuz de alcool poate să apară un *icter colestatic* tradus prin *hepatomegalie și stare febrilă.* Transaminazele ALAT și ASAT, evidențiază *citonecroza,* indusă de intoxicația acută etanolică. De asemenea, alcoolemia în sânge este alt element de diferențiere față de angiocolită.

Icterul colestatic extrahepatic prin calcul angajat în coledoc este de obicei un icter afebril, apărut după o colică biliară clasică. *Ecografia și HIDA aduc informații distinctive.* Coledocul este dilatat cu una sau mai multe imagini de calcul, iar proba radionucleară cu HIDA relevă obstrucția de căi biliare principale, întrucât colangiografia nu se practică când BD depășește 3 mg%.

O **stare septică postavort septic,** intră în discuție deoarece este prezentă febra, hepatomegalia, icterul și retenția de azot. Tabloul mimează *forma uremigenă a angiocolitei,* dar examenul *genital — clinic și eco-*

Scanned with OKEN Scanner

grafic — dau diagnosticul. **Colecistita acută, forma gangrenoasă,** se pretează de asemenea la diagnostic diferențial, dar elementele clinice și biologice caracteristice permit stabilirea diagnosticului.

Evoluție, complicații, prognostic

Dacă nu se intervine rapid prin *tratament medical și chirurgical*, bolnavul moare în colaps sau prin *insuficiență acută hepatorenală. Complicațiile postoperatorii* sunt *abcesul hepatic sau subhepatic* și *peritonita biliară. Prognosticul* este rezervat în *forma uremigenă* dar influențat favorabil de conduita terapeutică actuală.

Tratament

Este o mare *urgență medico-chirurgicală,* bolnavul beneficiind de tratament în echipă aplicat de *internist și chirurg.*

Obiectivele tratamentului sunt combaterea *infecției,* echilibrarea *hidroelectrolitică,* prevenirea *colapsului* și a *insuficienței hepato-renale.*

Conduita terapeutică. *Antibioticele de ales* sunt asocierea de Ampicilină, Augmentin ori cefalosporină cu Genta- sau Kanamicină. *Hidratarea* se face cu soluții glucozate, saline și cu aport de 2—3 g KCl pe 24 ore. H.H.C. în doze de 250 mg/zi și la nevoie 1—2 fiole de *Dopamină* sunt necesare pentru a *combate colapsul.* În caz *de oligoanurie* se *forțează diureza* cu 2—4 fiole Furosemid/zi sub control hidroelectrolitic. *Regimul igieno-dietetic* este *lacto-hidro-zaharat* în primele 2—3 zile, apoi treptat se trece la un regim de cruțare, evitând alimentele colecistokinetice.

Tratamentul chirurgical. Dacă angiocolita este o *complicație a litiazei biliare* se *intervine rapid* și se practică *colecistectomie și drenaj extern al căii biliare principale cu tub Kher.*

Rezultatele tratamentului sunt favorabile dacă *se intervine chirurgical sub protecție de antibiotice* și se asigură intra- și postoperator o *reechilibrare hidroelectrolitică și acido-bazică* adecvată. *Complicațiile postoperatorii* rar întâlnite în era Fleming, sunt *abcesul hepatic sau subhepatic* și *peritonita biliară.*

Scanned with OKEN Scanner

Tablou sinoptic nr. 47

Angiocolita acută : noţiuni de etiopatogenie, tablou clinic şi tratament

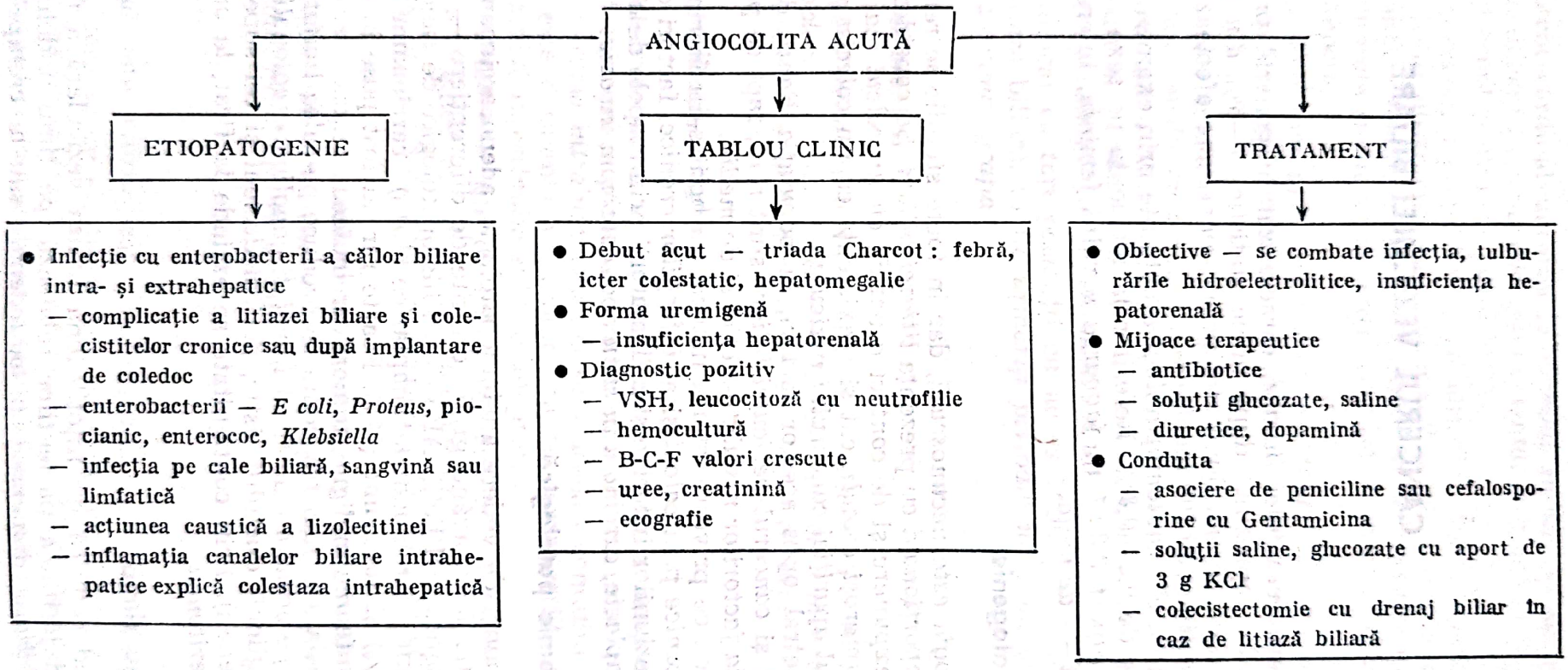

Scanned with OKEN Scanner

CANCERUL VEZICULEI BILIARE

Cancerul veziculei biliare, caracterizat în general printr-o *evoluție nefavorabilă*, reprezintă după unele statistici *3—6% din totalul neoplaziilor*, iar mai recent după *statisticele americane* afectează anual numai *2—3 subiecți la 100 000 locuitori.*

După datele *anatomopatologice* obținute prin examen necroptic *frecvența este de 0,2—0,8%*. Referitor la incidența pe sexe se observă constant un *raport 3,2 : 1 în favoarea sexului feminin*, interesând mai ales *decadele 6—7 de viață.*

Etiopatogenie

Etiologia este necunoscută, dar în toate studiile *se remarcă o relație direct proporțională* cu prezența *litiazei biliare*. Se consideră că atât *perioada de expunere* și de *contact a vezicii cu un calcul mai mare de 3 cm* sau cu *numeroși calculi*, cât și coexistența cu un *colecist malformat mărește riscul apariției cancerului vezicular.*

Diametral opus acestor factori, *la populația Bantu* din Africa atât *litiaza* cât și *cancerul veziculei biliare* sunt *rare*, fapt ce *pledează pentru intervenția factorilor rasiali, genetici și de mediu.*

În ceea ce privește istoria naturală a bolii s-au incriminat *rolul iritației mecanice prin calcul* și al *infecțiilor cronice*, factori care facilitează trecerea leziunilor iritative și inflamatorii prin etapele de *hiperplazie, displazie, anaplazie, carcinom in stitu* apoi *carcinom invaziv.*

Anatomie patologică

Din punct de vedere anatomopatologic, **adenocarcinoamele** reprezintă *aproximativ 85%* având grade diferite de diferențiere — grading — cu rol în prognosticul bolii. Alte tipuri histopatologice de cancer al veziculei biliare sunt : **carcinoamele** anaplazice (10%), **carcinoame cu celule scuamoase** (4%) și **sarcoame** (1%). Foarte rar au fost puse în evidență **melanoame, limfoame maligne, tumori carcinoide.**

Extensia cea mai frecventă se produce pe *calea limfaticelor* din submucoasă, pe această cale fiind *invadați ganglionii regionali* (cel mai frecvent ganglionii ductului cistic, pericoledocieni și cei superiori pancreatico-duodenali). Prin contiguitate se extinde la ficat, *la organele învecinate și peritoneu.*

Tablou clinic

Ținând cont că nu întotdeauna litiaza veziculară a fost clinic manifestă, majoritatea pacienților relatează pe timp îndelungat prezența *colicilor biliare, dispepsiei bilioduodenale* sau *a crampelor intestinale*

Scanned with OKEN Scanner

având ca simptom cardinal durerea la *început surdă*, cu *agravare nocturnă, pentru a deveni în final cvasipermanentă*. Are *sediul* în epigastru sau hipocondrul drept și iradiere posterioară.

Apariția *anorexiei, a grețurilor și vărsăturilor* (prin invadarea pilorului) și a *icterului obstructiv* sunt apanajul unor forme avansate cu creșterea constantă a fosfatazei alcaline. Clinic în această situație se descoperă *mase tumorale subhepatice, dure*, care pot face uneori *corp comun cu lobul drept hepatic*.

Continuarea evoluției prin *invadarea peritoneului* are ca rezultat direct *apariția ascitei* cu prezența celulelor neoplazice la examenul citologic.

Sintetizând cele mai mari experiențe din patologie, *43% din pacienți se prezintă la medic cu semne de colecistită cronică*, 24% cu semne *de prindere tumorală a căilor biliare — icter, anorexie* și *durere* care devine *supărătoare* și *permanentă*, *19% au numai semne de impregnație tumorală*, *iar 14% au simptome de colecistită acută*.

Este deci indicat ca *toți pacienții* cu această simptomatologie sau cunoscuți cu litiază biliară, să *fie urmăriți periodic ultrasonografic* și la *nevoie efectuată colangiografia*.

Diagnostic diferențial

Diagnosticul diferențial se face cu litiaza veziculară care reprezintă *o stare preneoplazică, litiaza coledociană*, mai rar *cu cancerul de cap de pancreas, cancerul hepatic primitiv, ciroza hepatică hipertrofică*.

Evoluție, complicații, prognostic

Complicațiile *sunt acute* și se traduc prin prezența simptomelor de *colecistită acută* care poate perfora și determina intervenția chirurgicală de urgență ; *hemoragia intraluminală* necesită aceeași conduită. *Obstrucția duodenului* este o complicație cronică ca și *complicațiile secundare invaziei pancreasului, intestinului subțire sau gros*.

Prognostic. Urmărirea paraclinică a pacienților cu factori de risc poate să asigure diagnosticul și un tratament chirurgical la o boală cu *prognostic nefast*, la care supraviețuirea este de *12% la 1 an* și de numai 4% la 5 ani.

Nu vom insista asupra stadializării în sistemul TNM dată fiind raritatea acestui cancer dar subliniem supraviețuirea *pe stadii care scade de la 23 luni în stadiul I la 3 luni în stadiul IV*.

Tratament

Tratamentul este *chirurgical, radioterapic* și *chimioterapic*. Cel **chirurgical** este terapie de elecție ținând cont că în stadiile cu invazie locală când tumora nu este fixată, este posibil pe *lângă colecistectomie, hepatectomia dreaptă reglată precum* și *limfadenectomia regională*.

Scanned with OKEN Scanner

Radioterapia este adusă în discuție de tot mai multe studii recente, fiind certă asocierea acesteia ca metodă adjuvantă chirurgiei radicale, mărind astfel rata medie de supraviețuire la 12 luni. *În stadiile avansate radioterapia* se indică când intervenția chirurgicală nu este posibilă. *Iridium-192 intraluminal* poate aduce un beneficiu local și *mări șansa de supraviețuire*.

Chimioterapia. Se cunoaște foarte puțin în prezent despre rolul acestei metode în neoplasmul veziculului biliare, studii recente oferind supraviețuiri peste 5 luni cu citostaticele uzuale.

Rezultate terapeutice se reduc la șansa de supraviețuire până la 5—6 luni de zile.

Scanned with OKEN Scanner

CANCERUL CĂILOR BILIARE EXTRAHEPATICE (CCBEH)

Deşi cu o *incidenţă de 0,01—0,046%*, considerăm oportună şi prezentarea acestei localizări a bolii neoplazice cel puţin din două raţiuni : *creşterea incidenţei* sale şi faptul că este adesea combinat cu *adenocarcinomul vezicii biliare* şi al *ampulei lui* Vater. Toate trei localizările apar mai frecvent în *decada 6—7 de viaţă.*

Etiologie

Deşi necunoscută aduce în discuţie prezenţa *litiazei biliare* ca *stare precanceroasă.* Este de menţionat asocierea CCBEH cu *colita ulceroasă, colangita lentă, fibroza hepatică congenitală, boala polichistică* şi *infecţiile* cu *Clonorchis Sinensis.* Acestea sunt situaţii morbide în care *carcinogenii* şi *reacţiile inflamatorii* şi staza biliară creează un mediu ambiant propice dezvoltării tumorilor maligne.

Anatomie patologică

Sunt întâlnite trei tipuri macroscopice : *local sau nodular, difuz şi papilar. Primul* este caracterizat printr-o *leziune gri-albicioasă, inelară, circulară* sau constrictivă astfel încât *ductul este dilatat deasupra leziunii.*

Boala difuză produce *constricţia coledocului* luând aspectul unei *scleroze* coledociene putând fi confundată cu o strictură benignă impunând biopsia.

Tumora de aspect papilar proemină în lumen şi poate fi identificată chirurgical prin deschiderea coledocului.

Microscopic se întâlnesc tipuri variate de *adenocarcinom* cu *diferite grade de diferenţiere.*

Toate cele trei tipuri se *extind până la hil şi apoi invadează parenchimul hepatic prin contiguitate.*

Nu trebuie exclusă posibilitatea *coexistenţei unui carcinom hepatocelular* cu un CCBEH.

Tablou clinic

Icterul obstructiv *prin colestază extrahepatică* este prezent *în 90% din cazuri* şi apare cu *aproximativ 4 luni înainte de progresia rapidă a bolii.* Ocazional este prezent un **disconfort epigastric** care mimează *dispepsia duodeno-hepato-biliară,* ce precede cu aproximativ 2 luni apariţia icterului obstructiv.

Scanned with OKEN Scanner

Durerea apare ca *al doilea simptom* caracteristic în 1/3 din cazuri. Este o durere surdă, sâcâitoare care treptat crește în intensitate.

Pruritul persistent este cel mai supărător simptom care se intensifică cu progresia internă. O dată cu înaintarea bolii apare anorexia și scăderea ponderală, astenia fizică, febra ca semn de impregnație tumorală.

Paraclinic

Biologic se constată prezența *anemiei, leucocitozei, creșterea bilirubinemiei* și a *fosfatazei alcaline.* Determinarea în ser a **beta-N-acetyl hexozaminidazei** *(beta-NAH)* deosebește procesele obstructive extrahepatice benigne de maligne.

Imagistic, ecografia pune în evidență dilatarea ductelor biliare, fiind recomandată atât ca prim examen, cât și în aprecierea indicației chirurgicale.

Colangiografia, mai ales cea transhepatică percutantă este o metodă la care se poate apela.

Coledocopancreatografia endoscopică retrogradă are marele avantaj de a putea *oferi* și *un diagnostic de certitudine.* Ținând cont că acest cancer se extinde în ficat, și în ganglionii limfatici din ligamentul hepato-duodenal, în ganglionii gastrohepatici și chiar în cei mediastinali, evaluarea metodelor va lua în discuție și indicația efectuării **tomografiei axiale computerizate.**

Prognostic

Supraviețuirea la 5 ani în cazul formelor rezecabile este de aproximativ 20% dar din păcate cei mai mulți pacienți se prezintă în stadiul avansat al bolii.

Tratament

Tratamentul chirurgical este răspunzător de cea mai mare speranță de supraviețuire. În timpul intervenției este recomandată coledocoscopia ținând cont de multicentricitatea tumorilor intraductale.

Când intervenția radicală nu este posibilă se vor încerca *intervenții paleative* folosind tuburi în „T", „U" și „J" *care asigură pentru un timp, drenajul biliar* și *ameliorează icterul și pruritul.*

Radioterapia. În multe din situațiile în care intervenția chirurgicală nu este posibilă, *iradierea cu megavoltaj* în doze *de 45 Gray* la nivelul sediului obstrucției poate oferi supraviețuiri lungi, mai ales după plasarea unui tub în „T".

Radioterapia intraoperatorie cu 30 Gray folosind electroni cu energie de 11—18 MeV poate fi folosită și în cazul cancerului de veziculă biliară.

Iradierea intraluminală cu Iridium-192 în doze de 4 500—5 000 cGray este și ea indicată în anumite situații.

Chimioterapia. Deși experiențele publicate nu sunt la fel de bogate ca în alte localizări, Mitomycina C pare a fi cea mai activă. În prezent se studiază metode terapeutice folosind hipertermia intraluminală.

Scanned with OKEN Scanner

CANCERUL AMPULEI VATER

Localizarea acestei neoplazii *este foarte rară și de etiologie neprecizată*. Prezența leziunilor care preced apariția semnelor de malignitate, perioada latentă, asimptomatică a bolii este de circa 4—6 luni.

Histopatologic sunt prezente *carcinoame de tip intestinal* și *carcinoame anaplazice* asemănătoare *carcinoamelor gastrice difuze*.

Diseminarea are loc prin *extensia directă* la nivelul *duodenului*, apoi la *capul pancreasului*. *Invazia pe calea venei splenice* și *porte* poate fi întâlnită și explică *invazia hepatosplenică*.

Clinic există asemănare cu tabloul din *leziunile obstructive ale canalelor biliare extrahepatice*. Menționăm însă că cele mai comune simptome *sunt icterul și durerea*. Pe măsură ce neoplasmul se extinde apar semnele generale caracteristice *impregnației tumorale*. Pentru *diagnosticul de certitudine* se indică examenele descrise anterior, un loc principal având *ecografia, endoscopia* cu *colangiografia retrogradă*.

Tratamentul. Păstrând comparația cu afecțiunile anterior descrise, *chirurgia*, cu controversele ei privind metodele folosite, *oferă totuși rezultate* mult mai bune, decât tratamentul conservator prin *radioterapia și/sau chimioterapia*; ele nu au fost încă bine definite și dau rezultate discutabile.

Scanned with OKEN Scanner

CLINICA BOLILOR PANCREATICE

PANCREATITA ACUTĂ

PA (pancreatita acută) este o *urgență medico-chirurgicală* cu trăsături clinice, patogenice și anatomopatologice distincte. 1. **Clinic** îmbracă tabloul *abdomenului acut medico-chirurgical*. 2. **Patogenic** este rezultatul unui *proces de autodigestie pancreatică secundară unei activări enzimatice în lanț*. 3. **Anatomopatologic** leziunile de autodigestie determină *edem, hemoragie, necroză tisulară* localizată sau difuză.

Incidența maximală

După statisticile date de chirurgi și anatomopatologic este evaluată la peste 15% din urgențele abdominale. Pe sexe raportul este de 3/1 în favoarea femeilor. După unii autori peste 75% din femeile peste 56 ani, pe fond obez și biliar și peste 50% din bărbații trecuți de 50 de ani care sunt obezi, potomani și/sau purtători de litiază biliară, fac pancreatite acute.

Etiopatogenie

Etiopatogenia bolii discută factorii de risc și mecanismele patogenice admise azi.

Factorii de risc. Grupele de risc sunt reprezentate de subiecții care prezintă :

1. **Suferințe biliare** cum sunt litiaza și colecistita cronică care favorizează refluxul de bilă în canalul Wirsung, în urma căruia are loc activarea enzimelor secretate de pancreas.

2. **Etilismul cronic** determină hepatite cronice și/sau pancreatite cronice calcifiante pe fondul cărora pot să apară procese acute de pancreatită. De asemenea, în hepatita cronică, după experiența noastră, litiaza biliară este prezentă la 10—15% din bolnavi și prin reflux biliar intrapancreatic poate declanșa un proces de autodigestie pancreatică.

3. **Infecții virale** cu virusul urlian, ECHO, *Coxsackie* sau micoplasme, agenți pancreatotropi care pot activa enzimele pancreatice.

4. **Hiperlipemia** de tip I, IV și V întâlnită la obezi poate declanșa, după un abuz de mese grase, cu sosuri, stropite și cu mult alcool, o pancreatită acută.

5. Este implicat, fără date certe și **hiperparatiroidismul.**

6. În sfârșit sunt considerate ca *factori de risc* și unele **medicamente** sensibilizante sau cu acțiune toxică asupra acinilor pancreatici cum sunt *diureticele, tetraciclinele* și *Clonidina*.

Scanned with OKEN Scanner

Mecanismul patogenic *rămâne necunoscut,* deşi *teoria reacţiei enzimatice în lanţ explică fenomenele locale şi la distanţă întâlnite în pancreatita acută.*

Refluxul de bilă, toxinele bacteriene, alcoolul, hiperlipemia şi unele medicamente duc *la activarea în lanţ intra-şi extrapancreatică a multor enzime.* Astfel se *activează tripsina, chemotripsina, fosfolipaza A2, lipaza, elastazele şi nucleazele.* Aceste enzime au *dublă acţiune locală şi la distanţă* deoarece trec rapid în sânge.

Local, *enzimele activate în lanţ,* produc edem, congestie, hemoragii punctiforme sau difuze şi necroze. Participă la aceste reacţii în lanţ şi *enzimele lizozomale* eliberate de *neutrofile* şi *macrofagele mobilizate* în zonele de autodigestie, explicând şi varietatea leziunilor locale. *Enzimele care trec în sânge* şi ţesuturi unde activează în *lanţ kininogenii, kalicreina* pun în libertate *bradichinină, histamină şi prostaciclinele vasoactive care explică şocul hipovolemic.* În cazurile grave se *activează şi fibrinoliza declanşând CID-ul.*

Consecinţele la distanţă ale acestor reacţii enzimatice în lanţ sunt : *hemodinamice, tulburările hidroelectrolitice, acido-bazice* şi *hipoxia tisulară.*

Tulburările hemodinamice locale din loja pancreatică şi spaţiul retroperitoneal se traduc prin vasodilataţie cu fugă de plasmă în interstiţii, care explică hipovolemia. După O f s t a d, clinician norvegian, se *pierde în spaţiul retroperitoneal* până *la 30% din volumul plasmatic. Şocul hipovolemic* care se instalează evoluează în două faze : compensat şi decompensat.

În faza de şoc compensat are loc o centralizare a circulaţiei ca mecanism de compensare a hipovolemiei prin exsudat intraperitoneal. Se declanşează concomitent o hipersecreţie de *catecoli, glucagon, glucocorticoizi* care justifică *hiperglicemia* atât prin mobilizarea glucozei din rezervele hepatice cât şi prin procesul de *neoglicogeneză* indus de *glucocorticoizi şi glucagon.* Secreţia de *calcitonină* ne explică *hipocalcemia* şi depunerea de calciu în peritoneu. *Mai plauzibilă este ipoteza sechestrării calciului în ţesutul gras* supus autodigestiei enzimatice.

În faza de şoc decompensat apare *hipotensiunea, tahicardia, colapsul periferic* cu *băltirea de sânge în capilare.* Colapsul vascular are drept consecinţă *hipoxia tisulară şi acidoza.* Cauza rezidă în vasodilataţia paralitică cu *fuga plasmei în ţesutul interstiţial sub influenţa kininogenilor, histaminei* şi I.L.$_2$ (interleukina).

Tulburările hidroelectrolitice şi acido-bazice se explică atât prin vasodilataţia retroperitoneală, cu *fuga locală de plasmă* cât şi prin *pierderile de lichide prin vărsături. Hipoxia* provocată de *insuficienţa pulmonară* prin *colaps alveolar* şi *insuficienţa renală acută* provocată de scăderea irigaţiei renale şi a *colapsului periferic,* explică *acidoza* şi suferinţa tisulară difuză.

Pleuropulmonar apare un *exsudat pleural* drept, bogat în *amilază pancreatică,* provocat de vasodilataţia vaselor pleurale. *Fosfolipaza A2 produce liza surfactantului* care provoacă *atelectazia* de la nivelul *lobilor bazali,* urmată de tulburări de difuziune, fapte care justifică *apariţia insuficienţei pulmonare.* Are drept consecinţe *hipoxia tisulară* marcată cu repercusiuni asupra metabolismului tisular.

Scanned with OKEN Scanner

Pancreatita acută : noțiuni de etiopatogenie

PANCREATITA ACUTĂ
ETIOPATOGENIE

FACTORI DE RISC

- Suferințe biliare cu reflux în căile pancreatice
  - litiaza biliară
  - calcul coledocian
  - colecistita cronică
  - colecistoză hiperplazică
- Etilism cronic complicat cu :
  - hepatită cronică
  - pancreatită cronică
- Infecții virale pancreatotrope
  - virus Coxsackie, Echo, urlian, micoplasme
- Hiperlipemie tip I, IV sau V
- Obezitate
- Mai rar implicat
  - hiperparatiroidismul
  - medicamente sensibilizante

MECANISM PATOGENIC

- Ipoteza reacției enizmatice în lanț
  - factorii de risc duc la activarea enzimelor
- Local se activează tripsina, fosfolipaza A 2, lipazele, elastaze care produc :
  - autodigestie
  - edem, hemoragie, necroză
- La distanță se eliberează și activează kininogeni, bradikinine, histamine, prostaglandine, fibrinolizină care produc :
  - vasodilatație
  - exsudat pleural
  - lipoliză în țesut gras
  - microtrombi și hemoragii difuze

CONSECINȚE PATOGENICE

- Hemodinamice
  - vasodilatație cu fugă de plasmă în loja pancreatică, spațiul retroperitoneal și interstiții
- Tulburări hidroelectrolitice
  - deshidratare prin vărsături
- Hipoxie tisulară
  - colaps alveolar
  - vasodilatație paralitică
- Acidoză metabolică
- Șoc hipovolemic
  - compensat
  - decompensat
- CID prin activarea fibrinolizei

Scanned with OKEN Scanner

La nivelul **ţesutului gras** *din loja pancreatică şi epiploon lipaza şi fosfolipaza A* determină o *lipoliză* care în prezenţa *Ca determină saponificarea acizilor graşi,* proces tradus prin apariţia unor pete albe care seamănă cu *picăturile de parafină sau spermanţet.*

În *ţesutul gras subcutanat* enzimele lipolitice duc la necroza ţesutului gras şi explică semnele descrise *de Weber şi Christian* care se întâlnesc în formele grave de PA.

Tablou clinic

Autorii clasici ca Dieulafoy au numit PA *„dramă abdominală"* iar Mondor *„catastrofă abdominală"*, ambii subliniind caracterul de urgenţă şi gravitatea suferinţei. Lucrările moderne insistă asupra polimorfismului clinic condiţionat de „aspectele pestriţe" anatomopatologice.

Forma comună clasică, îmbracă aspectul **colicii pancreatice.** Debutul este acut, zgomotos şi alarmant cu durere vie situată în epigastru. *Durerea* are uneori *caracter şocant.* După autorii moderni, durerea este localizată în epigastru iradiază în hipocondrul drept sau stâng, uneori precordial iar alteori iradiază transfixiant în spate. Iradierea este condiţionată de *localizarea* prevalentă a procesului lezional anatomopatologic în *cap, corp sau coadă.*

Durerea în bară descrisă de clasici nu este caracteristică şi este întâlnită numai în formele cu *leziuni difuze,* edematoase, necrotice şi hemoragice ale pancreasului.

Factorii de risc declanşatori *ai colicii* sunt *abuzul de alcool, mesele bogate stropite cu alcool şi intercurenţele virale.* Nu trebuie uitat că poate să fie declanşată de o *colică biliară* şi de aceea în cazul unei colici biliare cu durata lungă, subintrantă, însoţită de vărsături, tahicardie, agitaţie, nelinişte, trebuie să ne gândim la pancreas şi să solicităm dozarea amilazelor şi examen ecografic.

Simptomele de însoţire sunt digestive, cardiace şi nervoase. Formele digestive : durerea vie, alarmantă urmată de vărsături alimentare, apoase, bilioase care devin inutile atunci când bolnavul face eforturi repetate de vărsături fără să elimine lichid gastric, conturează tabloul digestiv.

Fenomenele cardiovasculare traduse prin tahicardie, tensiune normală sau TA maximă cu tendinţă la scădere sunt prezente în forma comună.

Simptome nervoase. Bolnavul este *neliniştit, agitat şi speriat din cauza durerii,* semne prezente în faza de *şoc compensat. Apatia, adinamia, obnubilarea* apar în faza de *şoc decompensat.*

Examenul subiectiv este sărac şi în contrast cu simptomele subiective, alarmante — *durere vie, vărsături, tahicardie, agitaţie, nelinişte.*

Abdomenul este balonat şi sensibil în epigastru sau în etajul superior *în hipocondrul drept sau stâng. Matitatea hepatică este dispusă* iar la *auscultaţia abdomenului* nu *se aud zgomote hidroaerice.* Este *tabloul de ileus paralitic.*

Scanned with OKEN Scanner

Forme clinice particulare

Sunt codificate în raport cu prevalența simptomelor digestive, cardiovasculare, pulmonare și nervoase.

1. **Formele digestive** mimează alte boli digestive. Colica biliară subintrantă, însoțită de vărsături frecvente care duc la deshidratare, ne *obligă* să ne *întrebăm ce face pancreasul* (vezi mai sus). **Ecografia** arată atât prezența calculilor biliari cât și *mărirea de volum a pancreasului.*

Forma care *mimează ulcerul perforat* se caracterizează prin durere epigastrică, atitudinea antalgică și apărare locală reflexă. *Grafia de hipocondrul drept* pe gol *nu arată pneumoperitoneu. Ecografia arată mărirea de volum a pancreasului.*

În forma care *mimează ocluzia intestinală* înaltă, după vărsături alimentare și biliare apar vărsături fecaloide și agravarea stării generale. La auscultația abdomenului nu se aud „ghiorăituri". Nu există la grafia pe gol *imagini hidroaerice caracteristice ocluziei intestinale.*

2. **Forma cardiovasculară.** Mimează *infarctul de miocard posteroinferior* (diafragmatic) tradus prin *durere vie* în epigastru, însoțite de *tahicardie, puls rapid filiform, TA cu tendință la scădere* (TA maximă în jur de 100 mm Hg). În asemenea situații *Ecg exclude infarctul prin absența modificărilor în D2, D3 și aVF.* În forma *șocantă, hipovolemică,* tabloul este al *șocului decompensat,* adică al *colapsului* și pretează la diagnostic diferențial.

3. **Forma pulmonară.** Este aceea în care se constată *submatitate la baza dreaptă* și *exsudat pleural* dovedit *rapid ecografic.* Bolnavul prezintă polipnee, cianoză perioralâ și diminuarea murmurului vezicular la ambele baze pulmonare din cauza *atelectaziei induse de liza surfactantului* care duce la *insuficiență pulmonară acută.*

4. **Forma nervoasă.** Bolnavul este agitat, neliniștit, are halucinații și devine rapid apatic, adinamic, obnubilat. Este așa-numita *„encefalopatie pancreatică"* descrisă de clinicienii francezi.

În aceste *forme particulare* se instalează rapid tabloul *șocului hipovolemic. Abdomenul* este balonat, destins, sensibil difuz cu matitatea hepatică dispărută. *Periombilical* apar pete cianotice sau echimotice realizând *semnul Halstead* și *respectiv Turner.* Autorii nordici insistă asupra semnelor Chwostek și Trousseau, care sunt prezente în cazul hipocalcemiei marcate. Este o urgență abdominală însoțită de semnele hipocalcemiei.

Aspect anatomopatologic

Intenționat tratăm acest tablou histopatologic după aspectele clinice tocmai pentru a putea fi mai bine înțelese. Leziunile sunt solitare dar mai ales asociate în număr de trei : *edem, hemoragie* și *necroză.* Interesează *capul, corpul* sau *tot pancreasul.* În funcție de prevalența leziunilor, deosebim 3 forme : *edematoasă, hemoragică și necrotică.*

În forma edematoasă, *pancreasul* este *mărit de volum,* edemațiat datorită *exsudatului plasmatic* care infiltrează țesutul interstițial, capsular și loja pancreatică. Clinic îmbracă aspectul formei comune de *colică pancreatică* și *evoluează spre vindecare.*

În forma hemoragică lângă edem apar *sufuziuni hemoragice, mici hematoame* sau *focare hemoragice.* Clinic, *colica pancreatică* este *însoțită*

Scanned with OKEN Scanner

de fenomene cardiovasculare care *merg până la şocul hipovolemic*. Are o *evoluţie mai gravă, dă complicaţii* sau poate *duce la deces*.

În forma necrotică la edem se asociază leziuni *hemoragice şi focare de necroză*. Pe capsula pancreatică, mezocolonul transvers şi epiploon apar *pete albe de spermanţet*. *Clinic, colica pancreatică este însoţită* de *şoc hipovolemic, semne de insuficienţă pulmonară acută şi semne nervoase de „encefalopatie pancreatică"*. *Evoluţia este gravă*, poate *duce la moarte* prin colaps sau CID. Se poate complica cu *hemoragie gastrică, pseudochiste sau abcese pancreatice ori peritonită*.

Diagnostic pozitiv

Se bazează pe trăsăturile colicii pancreatice la care asociază *în dinamică* semne *cardiovasculare, şoc hipovolemic, semne pulmonare şi nervoase*. Confirmarea diagnosticului este dată de *examenele biologice* care se urmăresc în dinamică : dozări de *enzime, transaminaze, electroliţi, calciu, rezervă standard, uree şi creatinină*.

Enzimele pancreatice. Amilazele cresc în primele 4 ore la valori care depăşesc de 3—6 ori normalul. Amilaza pancreatică atinge valori de 256, 512 sau 1024 U.W. Mai precisă este *metoda Somogy* care arată creşteri *de peste 200 U.I. Lipazele cresc* după 3—4 ore şi persistă 4—5 zile. *Citonecroza* este dovedită de *creşterea GOT la peste 200 U.I. iar LDH creşte la peste 300 U.I.*

Electroliţii Na, Cl şi K se dozează în sânge şi urină pentru a surprinde pierderile sau hiperhidratarea iatrogenă cu hiponatremia de diluţie.

Rezerva standard şi K seric poate să crească în formele grave complicate cu acidoza metabolică.

Glicemia creşte tranzitor la valori de 130—140 mm% iar calcemia scade sub 8 g%.

Leucograma pune în evidenţă *leucocitoză cu neutrofilie*.

Ecografia. *Pancreasul*, organ retroperitoneal, este greu de examinat ecografic, fiind adesea imposibil de examinat în special la *pacienţii obezi, meteorizaţi*.

În mod normal el are un diametru antero-posterior de *25—35 mm la nivelul capului şi 20—25 mm la nivelul corpului şi cozii*, cu *ecostructură omogenă*, orice diferenţă care apare între cele trei regiuni fiind patologică.

În PA pancreasul apare *mărit de volum*, de formă *globuloasă, hipoecogen neomogen* cu *dilataţii ale canalului Wirsung*. În cavitatea peritoneală şi în *bursa omentală* se vizualizează *colecţii lichidiene*.

Diagnostic diferenţial

Intră în discuţie atât *marile colici abdominale* : colica biliară, enteralgică, apendiculară cât şi bolile care intră în acronimul de HAP abdominal.

Nu trebuie uitate nici bolile care *realizează abdomenul acut chirurgical* : ulcerul gastro-duodenal perforat, ocluzia intestinală înaltă, colecistita acută, forma flegmonoasă sau gangrenoasă şi apendicita acută cu localizare subhepatică. Sunt cunoscute de la capitolele respective ele-

Scanned with OKEN Scanner

mente esențiale clinice și paraclinice care ne ajută să excludem un abdomen acut medical sau chirurgical provocat de aceste suferințe.

Infarctul de miocard posteroinferior (diafragmatic) este infirmat de o Ecg efectuată la pat.

Evoluție, complicații, prognostic

Formele catarale și edematoase evoluează spre vindecare. *Forma hemoragică și necrotică* evoluează cu *șoc hipovolemic, insuficiență pulmonară* acută și alte *complicații acute*. Decesul survine astăzi în urma *tratamentului medico-chirurgical* numai în 5—10% din cazuri.

Complicațiile imediate apar în primele 72 de ore și *sunt șocul hipovolemic, HDS, hematomul retroperitoneal și CID* care au prognostic nefast.

Complicațiile care apar după 72 de ore și trebuie avute în minte și cunoscute sunt multe. Le tratăm în ordinea apariției.

1. **Pseudochistele** care se formează în focarele de necroză. Clinic apare în zona epigastrică și supraombilical *o împăstare* sau *o formațiune tumorală alungită* ca o *banană* sau *rotundă* ca o *portocală*. De notat că în aceste pseudochiste pot avea loc hemoragii care duc la șoc hipovolemic.

2. **Chistele pancreatice** se pot infecta când îmbracă tabloul unei *peritonite localizate*, situație în care la palpare aflăm un bloc supra- sau periombilical.

3. **Fistulele pancreatice** în organele vecine : stomac, duoden, colon transvers, anse jejunale sunt provocate prin deschiderea chistelor neinfectate sau infectate în aceste organe. *Local apare împăstare iar ecografia* decide rapid apariția lor. *După luni sau ani de zile* notăm apariția unor *chiste pancreatice care ating dimensiuni mari* și pun problema diferențierii față de un *chist mezenteric, un chist hidatic sau ovarian. Examenul ecografic* decide rapid diagnosticul și permite *evacuarea chistului* sub *puncție dirijată* de ecranul ecografic.

4. **Peritonita acută** este o complicație a chistelor și fistulelor supra-infectate.

Drept **complicații cronice** amintim *pancreatita cronică fibroasă*, cu pseudochiste, pe fondul căreia poate să apară DZ secundar pancreatogen.

Prognostic

Ranson a stabilit o serie de criterii pentru un *prognostic rezervat la internare și după 48 ore de la internare.*

La internare prognosticul este rezervat când bolnavul are peste *50 de ani, leucocitele* sunt 16 000, *amilazele* peste 512 U.I., GOT peste 150 U, *LDH* peste 350 U.I. iar *glicemia* depășește 200 mg%. Deci, vârsta, valoarea enzimelor și glicemia decid prognosticul.

După 48 ore prognosticul este rezervat dacă *hematocritul* scade sub 36%, *ureea depășește* 50 mg%, *calcemia* scade sub 8 mg%, pO_2 *scade* sub 60 mm Hg, *rezerva standard* scade și bolnavul reține mai mulți litri din *lichidele perfuzate prin fuga lor în spațiul retroperitoneal*, iar *diu-*

Scanned with OKEN Scanner

reza este sub 500 ml/zi. Deci, *hipovolemia, tulburările hidroelectrolitice, acido-bazice, hipoxemia și insuficiența renală acută* sunt *parametrii care decid prognosticul.*

Tratament

Timp de *peste 30 de ani* PA a beneficiat după *conceptul chirurgical* introdus de Moynihan și Mondor în 1925, numai de *tratament chirurgical* aplicat imediat. Această atitudine a dat o *mortalitate ridicată de peste 60%. După 1954* tratamentul a devenit mai *întâi medical* și apoi *chirurgical* sau de *colaborare medico-chirurgicală.*

Obiective și mijloace. Bolnavul trebuie supravegheat în dinamică (monitorizat în termeni anglo-saxoni), *echilibrat volemic, hidroelectrolitic, acido-bazic* și *bine oxigenat. Trebuie combătute durerea, șocul hipovolemic, tulburările hidroelectrolitice, acidobazice, insuficiența pulmonară și renală acută* și să reducem *secreția pancreatică și gastrică.* Zilnic, timp de 72 ore trebuie făcut un bilanț cardiovascular (TA, puls, aspectul extremităților) hidroelectrolitic, acido-bazic, determinarea enzimelor pancreatice și care reflectă necroza, dozată ureea și creatinina.

În primele *72 ore alimentația orală este oprită,* bolnavul fiind *hidratat parenteral* iar *regimul lacto-hidrozaharat* introdus după *oprirea vărsăturilor* și *ameliorarea stării generale.*

Mijloacele terapeutice sunt reprezentate de *medicația antialgică, antișoc, de reducere a secreției gastrice, oxigen.* La nevoie se recurge și la *dializă peritoneală* aplicată numai în centre specializate.

Ca antialgice se apelează la Xilină 1%, Piafen sau Atropină, câte 1—3 fiole pe zi, introduse în lichidele de perfuzie.

Medicația antișoc. Echilibrarea hidroelectrolitică și acidobazică sub controlul hematocritului, NaCl, K, Ca, rezervei standard, se face cu perfuzii de ser glucozat, clorurat, bicarbonatat în cantitate de 3—4—6 l/zi. Se asigură un aport de 8 g NaCl și 3 g K/zi. Se adaugă câte 1—2 fiole Ca gluconic 10% și 2—3 fiole de sulfat de magneziu 20%.

Reducerea *secrețiilor gastrice* și *pancreatice* se face prin *aspirația gastrică* de eficiența căreia autorii anglo-saxoni nu sunt convinși, mai ales că tubul de aspirație poate să ducă la esofagite erozive. *Este indicată* după acești autori numai în formele cu *vărsături fecaloide.*

Medicamentele de elecție sunt Cimetidina, Ranetidina câte 1 fiolă la 8 ore în primele 3—4 zile la care se poate asocia câte 1 fiolă de Atropină, deoarece scad secrețiile gastro-pancreatice și previn gastrita acută ulcerozivă.

Oxigenoterapia pe sondă sau ventilația asistată este indicată în insuficiența acută respiratorie (detressa respiratorie descrisă de anglo-saxoni).

În formele cu *prognostic Ranson* rezervat, la internare sau după 48 de ore, pentru a preveni infecția locală care determină formarea de abcese pancreatice sau peritonită, *se aplică tratament energic cu penicilină ori cefalosporine în asociație cu Gentamicina, timp de 7—14 zile.*

De *dializa peritoneală* beneficiază cam 15% dintre bolnavii cu pancreatită gravă, *cu șoc hipovolemic și retenție azotată* în *primele 48 de ore.* Lichidul de dializă conține soluții izotone, dextroză, Heparină și Ampicilină și se aplică în centre specializate.

Scanned with OKEN Scanner

Pancreatita acută : noțiuni de clinică și tratament

PANCREATITA ACUTĂ CLINICĂ ȘI TRATAMENT

FORMA COMUNĂ

- Clinica este condiționată de forma anatomopatologică, edematoasă, hemoragică sau necrotică
- Colica pancreatică
  - durere vie șocantă, epigastrică cu iradiere
  - vărsături alimentare sau biliare
  - tahicardie, tendințe la hipotensiune
  - neliniște, agitație
  - apatie, adinamie
- Examen local
  - abdomen balonat
  - sensibilitate epigastrică
  - matitate hepatică dispărută
  - ileus paralitic

FORMA PARTICULARĂ

- În raport cu prevalența simptomelor clinice
  - digestive
  - cardiovasculare
  - pulmonare
  - nervoase cu encefalopatie pancreatică
- Diagnostic paraclinic
  - dozare de enzime pancreatice
  - dozare de electroliți
  - glicemie, calcemie
  - rezervă standard
  - uree, creatinină
  - ecografie

TRATAMENT

- Obiective
  - echilibrare hidroelectrolitică, hemodinamică, acido-bazică
  - scăderea secreției gastrice și pancreatice
  - combaterea durerii
- Conduita
  - perfuzii 2—4 l/24 ore
  - ser glucozat, clorurat, bicarbonatat, KCl
  - Ca gluconic și SO_4Mg câte 2—3 fiole/zi
  - aspirație gastrică la nevoie
  - Zantac, Ranetidină 3 fiole/zi
  - oxigen intermitent
  - antibiotice în formele severe
  - dializă peritoneală la nevoie

Scanned with OKEN Scanner

Tratamentul chirurgical are azi **indicație limitată.** Se intervine în primele 48 ore, numai dacă *diagnosticul de abdomen acut chirurgical nu pledează pentru o PA* sau dacă apar *complicații acute cum sunt : pseudochiste, abcese pancreatice, hemoragia intrachistică* sau *retroperitoneală.*

Se fac intervenții chirurgicale tardive pentru drenarea *chisturilor gigante* care apar după ani de zile de la episodul acut.

Rezultatele tratamentului *medical și chirurgical sunt foarte bune,* deoarece au redus *mortalitatea la 5%* și se *apreciază* pe baza criteriilor clinico-biologice. Se are în vedere *starea generală, starea locală a abdomenului, echilibrul hidroelectrolitic, nivelul calcemiei, starea funcțională a rinichiului și plămânului* și *răspunsul la tratament.*

PANCREATITA CRONICĂ

Definiție

PC (pancreatita cronică) este o suferință cronică caracterizată histologic prin *leziuni focale sau difuze de scleroză a pancreasului exocrin*, prezența chistelor și a calcifierilor iar clinic prin crize dureroase recidivante, diaree cronică și deficit ponderal.

Incidență

PC are o incidență și distribuție geografică *corelată cu etilismul cronic și malnutriția.* În S.U.A. și Europa de vest 75% *din îmbolnăviri* se datoresc *etilismului cronic.* În Africa, Asia, Extremul Orient și India, boala se datorește *carenței proteice.* Debutează între 40 și 60 ani fiind mai des întâlnită la bărbați decât la femei.

Etiopatogenie

În patogenia bolii, așa cum arată datele statistice, sunt implicați *alcoolul, carențele proteice, factorii genetici și hiperparatiroidia.*

Etilismul cronic (20 g alcool pur/zi) *scade secreția* exocrină în *bicarbonați* și *crește excreția de proteine* (enzime, profermenți) care *precipită în ductele acinilor* pancreatici. Această ipoteză este concordantă cu leziunile histologice care arată că în ductele acinilor se constată *precipitate proteice și depuneri de calciu. Obstrucția ductală* duce la *dilatația acinilor,* apoi la *atrofie* și cu timpul la *fibroză,* zonală sau difuză, mutilantă. *Pe alocuri* se pot dezvolta *pseudochiste mai mici sau mai mari.*

Carențele proteice întâlnite în zonele tropicale și subtropicale sunt însoțite de leziuni degenerativ distrofice ale pancreasului exocrin. PC prin deficit proteic apare în jurul vârstei de 12 ani și *leziunile pot fi reversibile* o dată cu un *aport proteic adecvat.*

Factorul genetic. O serie de observații clinice arată că PC se întâlnește la mai mulți membri din familie și interesează în mod egal cele două sexe. *Pentru predispoziția ereditară ar pleda o excreție mare de aminoacizi* în perioadele de *recădere și agravare a PC.* După autorii francezi un alt argument este frecvența mare a PC la *purtătorii de grup sangvin O I,* la care în *sucul pancreatic se elimină o cantitate mare de lactoferină.* Este o *glicoproteină* cu rol în apărarea mucoaselor care precipită în ductele acinilor și nu se elimină în PA sau în cancerul pancreatic.

Scanned with OKEN Scanner

Hiperparatiroidia care are la bază un *adenom benign* ne explică *calcifierea ductală* și este un argument în favoarea predispoziției ereditare, deoarece adenomul paratiroidian se *transmite autosomal dominant*.

Anatomie patologică

În stadiul inițial al bolii se constată un *precipitat proteic și concrețiuni calcare* în ductele acinilor care la rândul lor sunt dilatate. Cu timpul pot apărea *pseudochiste pancreatice* care uneori ating un volum gigant, chiste ușor descoperite la *ecograf*.

În *stadiul tardiv acinii se atrofiază* și apar leziuni *fibroase*, localizate sau difuze, care *distrug pancreasul exocrin și uneori endocrin*. Calcifierea pancreasului este vizibilă la *radiografia abdominală* pe gol, mai ales în PC etanolică.

Leziunile histologice, cu distribuție *zonală* sau *difuză* ne explică *grade ușoare, moderate sau severe* de *insuficiență pancreatică exocrină* sau *chiar endocrină* (diabetul zaharat secundar).

Tablou clinic

Se cunosc forme comune și forme severe complicate sau nu cu afecțiuni hepatobiliare sau însoțite de maldigestie, malabsorbție.

În forma comună simptomul cheie este reprezentat de *crizele dureroase recurente* situate în *epigastru* și cu iradiere în *hipocondrul drept, stâng sau transfixiant, posterior în regiunea lombară*.

Durerea durează câteva ore sau chiar zile și *mimează o colică gastrică biliară, renală sau intestinală*, de care se deosebește prin paroxisme de scurtă durată care apar pe fondul unei dureri continui și de aceeași intensitate. Se crede că localizarea prevalentă a procesului în cap, corp sau în coada pancreasului explică localizarea și iradierea durerii, în epigastru, hipocondrul stâng, în spate sau în bară.

Durerea este declanșată de *mese grase, abuzul de alcool sau apare spontan* fără o cauză aparentă. Nu este *calmată* de *antispastice*, de *alcaline, miofilină* și *respectiv Pentalong*, așa cum se întâmplă cu durerea din *ulcerul gastro-duodenal, crampele intestinale, litiaza biliară sau renală*. Durerea suportabilă *cedează la Aspirină* ceea ce o deosebește de ulcerul gastro-duodenal, iar *durerile vii, lancinate*, cedează la perfuzie cu Xilină, Piafen sau Fortral. Deci este o durere tenace, greu de suportat, *influențată* de *analgezice puternice*.

Durerea este însoțită de *diaree* sau *apare pe fondul unei diarei cronice de fermentație, de putrefacție*, cu *steatoree* și *creatoree*. Din cauza diareii cronice bolnavii *sunt slăbiți, astenici, adinamici* și au un *deficit ponderal* de cel puțin 10%.

În formele severe, cu fibroză difuză, diareea cronică este însoțită de *fenomenele carențiale ale SMD — MA și deficit ponderal*.

Examenul fizic al abdomenului *este sărac* în date. Se constată o *sensibilitate în epigastru în hipocondrul stâng* sau *în zona pancreatico-duodenală*. În cazurile *complicate cu pseudochiste mari*, se poate *palpa o formațiune mare, rotundă sau alungită, elastică și fără sensibilitate* în epigastru, mezogastru sau deasupra ombilicului.

Scanned with OKEN Scanner

Chistele pancreatice sunt *unice* sau *multiple. Chistele mici sunt asimptomatice* și vizibile la ecografie. Chistele de 2—3 cm în diametru pot da *crize dureroase* însoțite de creșterea *tranzitorie a amilazelor serice și urinare.* În *localizarea cefalică chistele* pot da compresie pe *coledoc* și pot *duce la icter prin colestază extrahepatică.*

Toate chistele conțin un lichid *verzui bogat în proteine și amilaze. Chistele mari* (pseudochiste), ating dimensiuni impresionante. Dau compresiune pe duoden, stomac, căile biliare sau ridică diafragmul stâng. Se pot rupe în *pleură, în peritoneu* și dau naștere la *epanșamente bogate în proteine și amilaze.* Chistele mari sunt *vizibile ecografic* și au *indicație chirurgicală.*

PC este asociată de obicei cu *ciroza etanolică, hepatita cronică etanolică* și *litiaza biliară.*

Diagnostic pozitiv

Diagnosticul pozitiv se bazează pe *crizele dureroase* recurente ce *mimează o colică gastrică, enterală, biliară sau renală* și de care *se deosebește prin testele paraclinice caracteristice* și *proba terapeutică* la *Aspirină și analgezice puternice.* Astfel *în timpul crizelor dureroase* se recomandă să dozăm timp de 3 zile *glicemia și amilazele în sânge și urină. Creșterea tranzitorie a glicemiei* și *amilazelor pledează* pentru o *suferință pancreatică,* dar nu permite diferențierea între *o PC și o PA hemoragică.* Dacă *persistă amilazemia* trebuie să ne gândim la un chist *pancreatic sau la o PA hemoragică.*

Testul la secretină și cerulină permite *dozarea bicarbonaților și enzimelor pancreatice* în sucul obținut prin cateterismul endoscopic al *papilei Vater și canalului Wirsung.* Prin *metode imunologice* se pot *doza fosfolipaza* și *enzimele proteolitice.* În raport cu gradul insuficienței pancreatice, *valorile bicarbonaților* și *enzimelor sunt moderat sau mult scăzute.*

Tot în *sucul pancreatic obținut prin cateterism endoscopic,* se poate doza prin *radioimunodifuziune* cantitatea de *lactoferină* care este crescută în PC și scăzută în PA hemoragică și cancerul pancreatic.

Ecografia ca metodă rapidă și neinvazivă ne permite să apreciem *forma și volumul pancreasului, prezența chistelor și dilatația canalelor pancreatice.* În cazul chistelor se obțin imagini *unice sau multiple hipoecogene sau anecoice,* care pledează pentru prezența tumorilor lichidiene. *Ne oferă informații* referitoare la prezența sau absența *calculilor biliari* și a *calcifierilor pancreatice.* În cazul hepatitei cronice active și al cirozei hepatice etanolice ne oferă indicații cu privire *la volumul și structura ficatului, diametrul venei porte și splenice.*

Clișeul radiologic pe gol poate să releve calcifierile în zona vertebrelor L_1—L_2. Se observă numeroase *microcalcifieri* de 1—5 mm comparate cu *calea lactee.*

Clișeul radiologic (metodă invazivă) oferă în cazul chistelor mici, apariția unei lacune sau ancoșe la nivelul bulbului, imagine care dispare sub ecran o dată cu mobilizarea bolnavului. *Chistele mari* pot da prin compresie o *amprentă pe marea curbură, mica curbură și zona antrală a stomacului. Un semn sigur* este lărgirea cadrului duodenal *în chistele*

Scanned with OKEN Scanner

mari localizate în capul pancreasului. Semnele traduse prin amprente sunt necaracteristice pentru diagnostic și din acest motiv astăzi metoda este înlocuită de *endoscopie și ecografie.*

Duodenografia hipotonă arată tulburări de motilitate cu dispariția pliurilor pe D_2, semne necaracteristice pentru o metodă care iradiază mult bolnavul.

Ecotomografia computerizată (metodă invazivă) aduce informații asemănătoare ecografiei și date mai precise în caz de cancer pancreatic.

Scintigrafia cu seleniu, *arteriografia selectivă* și *colecistopancreatografia retrogradă*, au fost abandonate o dată cu apariția endoscopului și ecografului, fiind metode invazive și neconcludente.

Diagnostic diferențial

În această privință se respectă o regulă foarte simplă și practică. *Se pun în discuție bolile organului bolnav și ale vecinilor.* Prin *raționament deductiv* se exclud *ulcerul gastro-duodenal, colecistita cronică, litiaza biliară, hepatita cronică* și *ciroza hepatică etanolică.*

Chistele pancreatice ridică problema asocierii cu PC și a diferențierii de *chistele mezenterice, de cancerul gastric, cancerul pancreatic, de colon transvers sau unghi colic stâng.* De asemenea, nu uităm să trecem în revistă *marile colici abdominale,* urmărind *3 zile la rând amilazemia și glicemia.*

Evoluție, prognostic, complicații

Evoluția este cronică, recurentă, cu *crize dureroase* și *faze de acalmie.* Se *complică* cu *pseudochiste unice sau multiple, mici, mari sau gigante.* Chistele mari și gigante se pot *rupe în pleură sau în peritoneu.* Dacă este interesat *pancreasul endocrin* apare și *diabetul zaharat secundar pancreatogen.* MA (malabsorbția) și MD (maldigestia) apar în formele cu fibroză pancreatică difuză. *Prognosticul* este rezervat în formele complicate.

Tratament

Tratamentul are ca **obiective** *combaterea durerii, a insuficienței exocrine* și *endocrine pancreatice, prevenirea* și *tratarea complicațiilor.*

Mijloacele tratamentului sunt *regimul alimentar,* preparate cu *extracte de pancreas, vitamine și antialgice* ca *Aspirina, Piafenul, Xilina* sau *Fortralul.*

Conduita terapeutică. Se renunță *la alcool, grăsimi, sosuri* și mult *balast vegetal.* Se preferă *făinoase, lactate, brânză, mâncăruri cu sosuri albe, carne rasol sau la grătar, de pasăre, viței, peștele și pireurile de legume.*

Durerile puternice se combat *prin perfuzii* cu Xilină 1%, Piafen sau Fortral pentru 2—3 zile. În acest timp se dozează zilnic amilazele și glicemia.

Scanned with OKEN Scanner

Tablou sinoptic nr. 50

Pancreatita cronică : noţiuni de etiopatogenie, aspecte clinice şi tratament

PANCREATITA CRONICĂ

ETIOPATOGENIE – ANATOMIE PATOLOGICĂ

- Etilism cronic
- Carenţe proteice
- Predispoziţie ereditară
- Hiperparatiroidie
- Boli hepato-biliare
- Consecinţe anatomo-patologice şi fiziopatologice
  - — precipitate proteice în ductele acinoase
  - — dilataţie de acini urmată de atrofie şi fibroză zonală sau difuză
  - — formare de chiste (pseudochiste)
  - — insuficienţa pancreasului exocrin şi uneori endocrin

ASPECTE CLINICE

- În forma comună
  - — colici recurente epigastrice
  - — mimează o colică gastrică, biliară, intestinală, renală
  - — rezistenţa la antispastice, alcaline, Miofilină, Pentalong
  - — calmate de Aspirină sau Xilină, Piafen, Fortral
- În formele severe
  - — fenomene carenţiale caracteristice MA, MD
- amilazemie şi glicemie crescute tranzitor
- testul la secretină şi cerulină
- Dozare prin radioimunodifuzie de lactoferină

Ecografie, Rx, Scanner

TRATAMENT

- Regim igieno-dietetic
  - — ţine cont de toleranţa bolnavului
  - — interzis alcool, tutun, grăsimi, sosuri, condimente
  - — permis pireuri de legume, făinoase, lactate, brînzeturi
  - — carne de pasăre, viţel, peşte rasol şi grătar
  - — mîncăruri cu sosuri albe
- Medicaţie antispastică
  - — Scobutil, Xilină, Piafen
- Medicaţie de substituţie
  - — Cotazim, Nutrizim, Digestal, polivitamine
- Chirurgical
  - — abordează chistele pancreatice mari

Scanned with OKEN Scanner

Tratamentul conservator, de substituție are la dispoziție preparate cu *extracte de pancreas : Cotazim, Nutrizim, Digestal.* Se dau 3—6 drajeuri/zi á la longue. *Polivitaminele* din preparatele *Endonal, 9 Vita, Esențiale* sau *Lipovitam* se dau 3 drajeuri/zi în mai multe cure pe an.

Diabetul se sancționează în funcție de nivelul insulinemiei fie cu insulină, fie cu sulfamide antidiabetice.

În caz de MD—MA se aplică tratamentul menționat la capitolul respectiv, prin care se corectează *carențele în proteine, vitamine și minerale.*

Tratamentul chirurgical abordează chistele mari care dau fenomene de compresie sau cele rupte în pleură ori peritoneu.

Rezultatele tratamentului medical conservator sunt apreciate în funcție de *rărirea crizelor dureroase, corectarea insuficienței pancreatice exocrine, corectarea deficitului ponderal* și *carențelor proteice, vitaminice și de minerale.*

Scanned with OKEN Scanner

CANCERUL PANCREATIC

Definiție

Cele mai frecvente CP sunt *adenocarcinoamele* și *chistadenocarcinoamele*. Sunt tumori maligne cu evoluție fatală și de cauză „misterioasă".

Incidențe

În ultimul sfert de secol incidența sa a crescut de 2 ori și este evaluată la *11 cazuri la 100 000 locuitori*. Își dispută *locul cinci* între cauzele de moarte prin cancer, după *cancerul de plămân, stomac, colon și glandă mamară*. În rândul *cancerelor digestive, frecvența sa este de 8—10%*, predominența bărbaților față de femei fiind de 3/1. Ca vârstă, nu scutește, ca orice cancer nici-o vârstă, dar survine cu *incidența mare între 50 și 70 ani, piscul fiind la 60 de ani.*

Etiopatogenie și factori de risc

Etiologia este necunoscută, dar *factorii de risc* implicați sunt *tutunul*, din arderea căruia rezultă *hidrocarburi și nitrozamine, alimentele bogate în nitrozamine, alcoolul tare și făina de soia.*

Ca *stări precanceroase* sunt considerate *pancreatita cronică calcifiantă și chistadenoamele pancreatice*. Pe acest fond, factorii de risc induc sau *activează genele oncogene* din *celulele epiteliale* ale ductelor sau *acinilor pancreatici.*

Anatomie patologică

În 60% din cazuri se localizează la *nivelul capului* și în rest *pe corp și coadă*. Histologic sunt adenocarcinoame sau chistadenocarcinoame. **Adenocarcinoamele** sunt *tumori solide, dure, boselate* și de culoare *albgălbuie*. Mai rar sunt *tumori coloide* sau *encefaloide*. Sunt structurate din celule diferențiate sau slab diferențiate cu punct de plecare celulele epiteliale ductale sau ale acinului. *Gradul de diferențiere* variază de la G_0 la G_4 în raport cu procentul de *celule nediferențiate*.

Chistadenocarcinoamele sunt tumori voluminoase dezvoltate în jurul unei cavități chistice cu un conținut hemoragic. Celulele maligne au un nucleu neregulat hipercrom. Se întâlnesc mai ales la femei și au o evoluție lentă, făcând posibilă abordarea chirurgicală.

Scanned with OKEN Scanner

Invazia se face prin *contiguitate* și pe *cale limfatică și sangvină*. Prin *contiguitate* invadează *organele vecine, duoden, stomac, splină*. Când prinde aorta face imposibilă extirparea chirurgicală. Pe *cale limfatică* prinde lanțul *ganglionar pancreato-duodenal, mezenteric superior și la distanță ganglionii mediastinali, supraclaviculari și latero-cervicali*. Pe cale *sangvină* dă *metastaze în ficat, plămân, oase, creier*.

Tablou clinic

Trebuie reținut faptul că aspectul clinic al CP este cu *totul diferit în raport cu localizarea* la nivelul capului, corpului sau cozii pancreasului.

Astfel în **localizarea cefalică** tabloul clinic este tradus prin *triada descrisă* de Bard și Pick: *icter mecanic nedureros, hidrops vezicular și slăbire progresivă*.

Debutul este lent, insidios cu apariția unui icter progresiv și ireversibil. Icterul este inițial flavin apoi verdin și treptat devine melas — verzui închis.

La palpare se constată **hidropsul vezicular,** când vezica biliară destinsă prin stază devine palpabilă ca o formațiune rotundă sau alungită în zona subhepatică. Este semnul descris de Courvoisier-Terrier. Se mai poate numi sugestiv *semnul coniacului francez — Courvoisier* (coniacul galic) deoarece tenta icterului este la început asemănătoare *cu a lichidului* și cu timpul icterul capătă culoare verde închis, similară *cu a sticlei ce conține vestitul coniac*.

Icterul este însoțit *de prurit* și *grataj supărător influențat numai de implantarea coledocului în stomac sau duoden*.

Ca simptome de *acompaniament la triada Bard-Pick amintim balonarea, greturile și semnele de impregnare tumorală*.

În cancerul de corp și coadă de pancreas, tabloul clinic este diametral opus și dominat de *durerea epigastrică* cu *iradiere în hipocondrul stâng, în spate sau în umărul stâng* numită de *școala clujeană omalgie reflexă*. Durerea *crește treptat în intensitate, devine insuportabilă* și capătă *caracter transfixiant când procesul invadează plexul solar. Icterul apare tardiv,* când procesul se *extinde la capul pancreasului*.

La examenul fizic se poate palpa în epigastru o formațiune tumorală, rotunjită sau alungită care transmite pulsațiile aortei. În această situație cancerul se află în stadiul III sau IV de evoluție, diagnosticul fiind tardiv.

În ambele forme pot să apară și **fenomene paraneoplazice** venoase, endocrine și nervoase. Fenomenele venoase se traduc prin apariția *tromboflebitei profunde* a unui membru inferior asa numitul *sindrom Trousseau*.

Ca semne *nervoase* se notează *modificările neașteptate de temperament și comportament,* întâlnite de altfel și în alte cancere. Bolnavii prezintă o *stare de depresie, apatie, indiferență nejustificată și uneori trăiesc cu impresia morții*. Alteori din contră, *devin volubili, nervoși și irascibili*.

In neoplasmele cu *celule nediferențiate* se secretă *falși hormoni* de *tipul ACTH, serotonină* care ne explică fenomenele *cushingoide* și *crizele vasomotorii* similare cu cele întâlnite în tumora carcinoidă. *Hiper-*

Scanned with OKEN Scanner

calcemia nu este datorată așa cum s-a crezut inițial unui fals parathormon, ci unui factor neidentificat care stimulează *activitatea osteoclastelor* și produce mobilizarea *calciului*. Acest factor este produs de celule maligne nediferențiate.

Diagnostic pozitiv

Diagnosticul pozitiv este susținut de *particularitățile clinice arătate* și *completate* de o serie de *date biologice, radiologice, ecografice, tomografie computerizată* și *rezonanță magnetică*.

Date biologice. Dozarea **amilazei** și **lipazei** în sânge și urină, după prealabilă *stimulare cu secretină* sau *cerulină* arată uneori *valori crescute*. Este mai fidelă dozarea *fermenților pancreatici* și *bicarbonaților* în sucul duodenal *prelevat prin cateterism endoscopic*, după prealabilă stimulare cu *secretină, pancreozimină* sau *cerulină*. Se constată valori scăzute.

Lactoferina, cercetată tot în sucul pancreatic prelevat prin endoscopie și după stimulare prealabilă cu cerulină, este normală sau scăzută, spre deosebire de pancreatita cronică, în care valoarea ei este crescută.

Dozarea **antigenelor tumorale** — *oncogen pancreatic* și *carcinoembrionar* — în sucul duodenal dă valori ridicate care se găsesc și la fumători și în pancreatita cronică. Se pare că au valoare numai în stadiul III—IV de evoluție a cancerului, când ating în ser valori ridicate.

Tranzitul baritat duodenal și clișeul radiologic obținut arată o *lărgire a cadrului duodenal* în localizarea cefalică semn care întărește convingerea clinică. *Calcificările tumorale* se văd în puține cazuri (vezi fig. 36 A).

Ecografia apreciază volumul crescut al capului sau corpului pancreatic prin prezența unei mase solide hiperecogene, slab delimitată.

În chistadenocarcinoame evidențiază o tumoră de obicei hipoecogenă, neomogenă, care atunci când este localizată la nivelul *capului pancreatic determină dilatații* ale *canalului Wirsung, coledocului* și *căilor biliare intrahepatice*. Atunci când este localizat la corp sau coadă poate atinge dimensiuni mari până să apară simptomatologie clinică.

Ecografia permite însă puncția biopsie dirijată care dă rezultate pozitive în 80% din cazuri. *Ecografia* ne oferă și relații cu privire la *dilatația veziculei biliare și a coledocului* (vezi fig. 36 B).

Scanner-ul este superior ecografiei prin relațiile date cu privire la localizarea și *extinderea tumorii, prinderea ganglionilor limfatici* și a *metastazelor hepatice*. Metastazele hepatice sunt puse în evidență și de ecograf.

Arteriografia selectivă relevă tumora cu vase de neoformație, prezența metastazelor hepatice și dacă vena portă sau splenică este comprimată sau nu.

Diagnostic diferențial

În formele icterice, se face cu *icterele mecanice* generate de calculi în coledoc, cancerul de coledoc terminal sau ampulomul vaterian. Intră în discuție și **icterele hepatice** din hepatita cronică activă, hepatita cronică colestatică, ciroza biliară și cancerul hepatic.

Scanned with OKEN Scanner

A

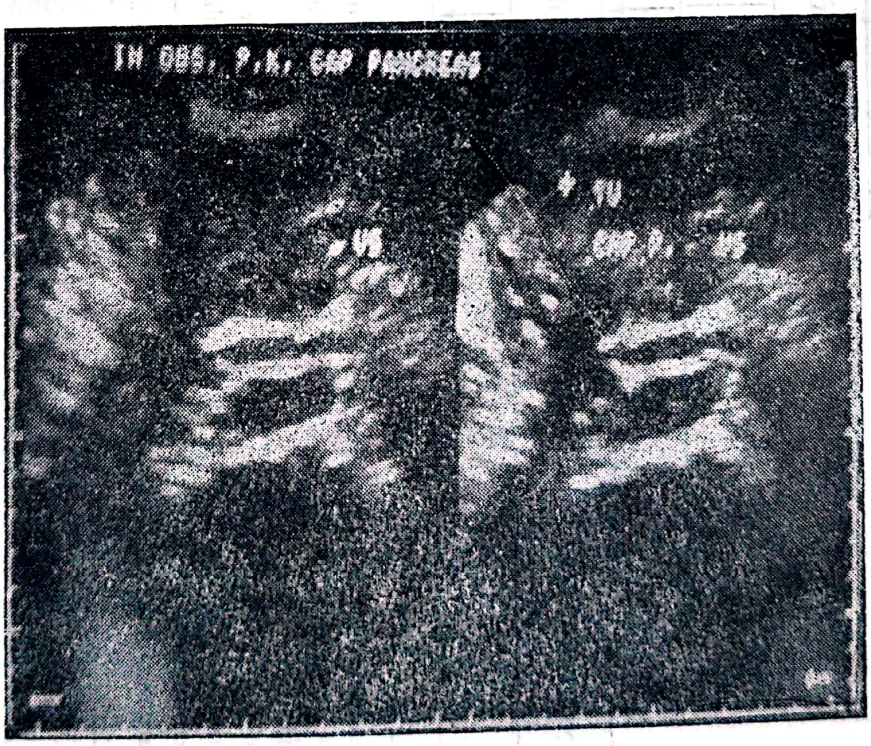

B

Fig. 36. A — Cadru duodenal lărgit. Cancer de cap de pancreas (aspect radiologic) : B — Cancer de cap de pancreas (aspect ecografic).

Scanned with OKEN Scanner

Cancer pancreatic : cancer de cap, cancer de corp şi coadă ; simptomatologie şi informaţii paraclinice

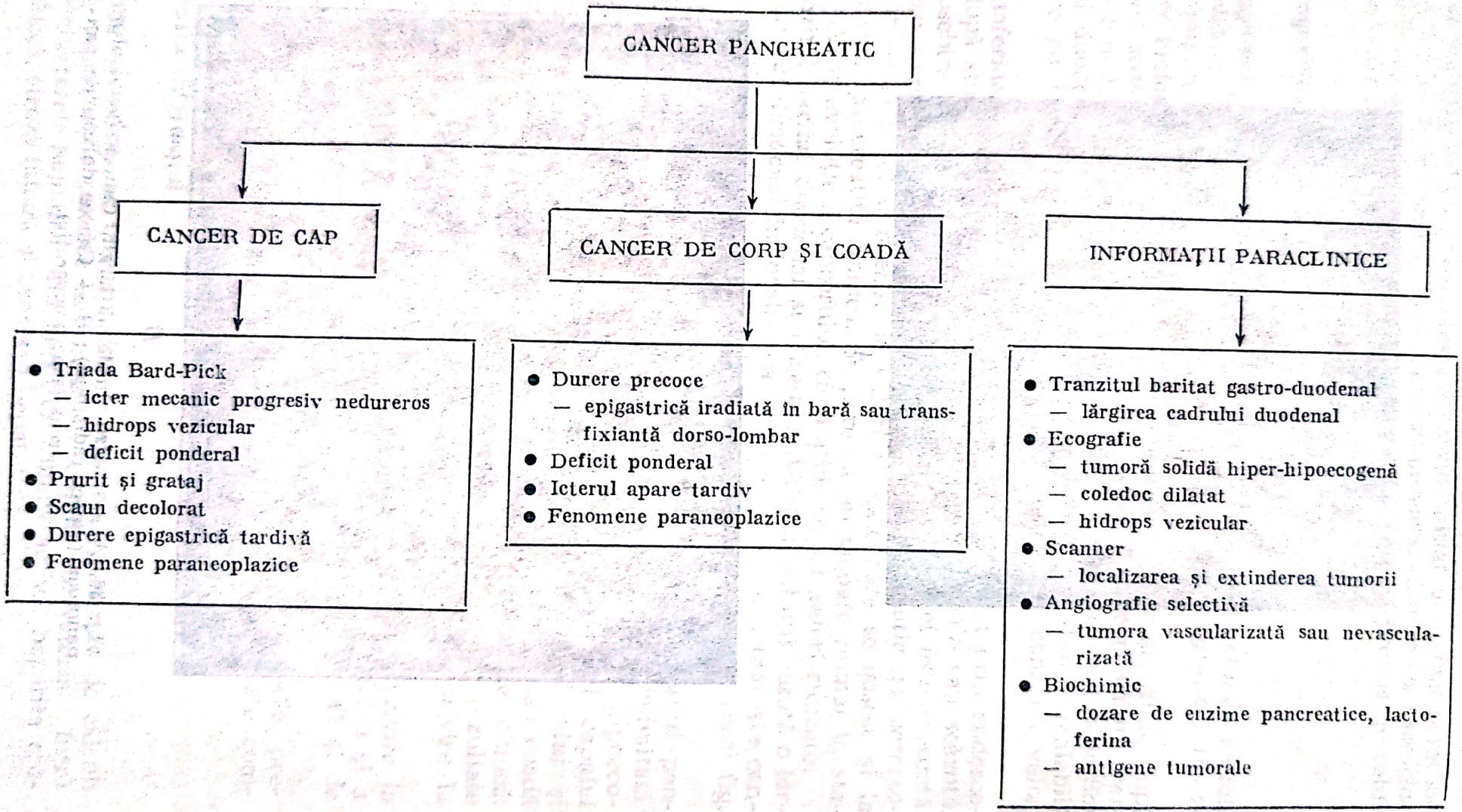

Scanned with OKEN Scanner

În formele dureroase avem în vedere pancreatita cronică și ulcerul penetrant în pancreas. **În formele tumorale** nu uităm cancerul gastric, de colon transvers, chistele pancreatice și limfoamele maligne abdominale sau retroperitoneale.

Evoluție, prognostic, complicații

Evoluția este progresivă și stadială în raport cu extinderea locală, prinderea ganglionilor și invazia organelor vecine. Când *diagnosticul este confirmat prin laparatomie, tumora este inoperabilă.* Șansa de supraviețuire este de maxim 6 luni. Când cancerul *este operabil* numai 1—2% *din bolnavi supraviețuiesc până la 5 ani.*

Tratament

Tratamentul CP rămâne decepționant, *chirurgia* face apel mai mult la metode paleative decât radicale. Ca *metode paleative* se practică *derivații biliare* prin implantarea coledocului pentru a se drena bila, a diminua *icterul și calma pruritul.* Pentru a *influența durerea* se face *rezecția nervului splahnic.*

Intervențiile radicale sunt practicate când *nu sunt prinși ganglionii pancreatici, vena portă, vena mezenterică și aorta.* Se practică *duodenopancreatectomia cefalică sau pancreatectomia corporeo-caudală cu sau fără splenectomie.*

Polichimioterapia nu prea dă rezultate. Se folosesc 5 *Fluorouracilul, Vincristina, Mitomicina și Streptozotocina.*

Scanned with OKEN Scanner

FIBROZA CHISTICĂ PANCREATICĂ

Fibroza chistică este o *boală ereditară transmisă autozomal recesiv, caracterizată prin tulburări în funcția glandelor exocrine.* Sunt interesate glandele sudoripare, glandele mucoase din bronhii, acinii pancreatici și glandele intestinale.

Incidența este *de 1 la 2 000 de nașteri. Aproape 50%* din bolnavi *mor în primii ani de viață,* restul de 50 *pot trăi până la 25 ani* și foarte puțini ating vârsta de 40—50 ani.

Etiopatogenie

Defectul genetic pentru această boală este localizat *în genele din brațul lung al cromozomului 7.*

Disfuncția *glandelor sudoripare* se caracterizează printr-o *excreție mare de Na, Cl* și *K.* Acești electroliți sunt determinați în sudoare prin *ionoforeză* după prealabilă stimulare cu pilocarpină. Excreția de clor depășește *70 mEq/l* iar cea de natriu peste *60 mEq/l.*

La nivelul *glandelor mucoase din bronhii,* din *acinii pancreatici, glandele mucoase din intestin* și în *canalele hepato-biliare* are loc o *secreție mare de mucus.*

Tablou clinic

Pe plan clinic bolnavii cu fibroză chistică prezintă *manifestări pulmonare, pancreatice, hepato-biliare și genitale.* Fenomenele pulmonare au fost descrise în vol. I la pagina 91.

Aproape *88% din pacienții* cu fibroză chistică au o *perturbare marcată a funcției exocrine pancreatice* tradusă prin scăderea *secreției de apă și bicarbonați și o creștere marcată a secreției de proteine.* Pe plan clinic deficitul exocrin pancreatic se traduce prin *steatoree, pierderea de vitamine liposolubile* și *săruri biliare.*

In raport cu *gradul insuficienței pancreatice* pot prezenta fenomene de *maldigestie și malabsorbție.* Pot face crize dureroase recurente caracteristice *pancreatitei cronice.*

Peste 15% dintre bolnavi au *litiază biliară* și peste 10% *fac ciroză biliară.* Bărbații prezintă *azoospermie* datorită atrofiei de canale deferente, epididimului și a veziculelor seminale.

Scanned with OKEN Scanner

Diagnostic pozitiv

Diagnosticul pozitiv este dat de testul prin ionoforeză și de *dozarea secrețiilor pancreatice* (bicarbonați și enzime) în *sucul pancreatic* obținut prin *cateterism endoscopic*, după prealabila stimulare cu secretină sau cerulină.

Tratament

Tratamentul constă în tratarea *infecțiilor intercurente* cu *antibiotice*. Insuficiența pancreatică necesită *extracte pancreatice* și *suplimente de vitamine* (vezi capitol MA-MD).

Scanned with OKEN Scanner

Fibroză chistică pancreatică : etiopatogenie, fiziopatologie, clinică şi tratament

FIBROZA CHISTICĂ PANCREATICĂ

ETIOPATOGENIE

- Boală ereditară transmisă autozomal recesiv caracterizată prin tulburări în structura şi funcţia glandelor sudoripare şi a glandelor mucoase din pancreasul exocrin, a glandelor intestinale şi a canalelor biliare
- Defectul genetic localizat în genele din braţul lung al cromozomului 7

FIZIOPATOLOGIE

- Consecinţe fiziopatologice
  - glandele sudoripare, pierdere mare de Na, Cl, K şi apă
  - glandele bronşice—secreţia mare de mucus duce la bronşita cronică
  - acini pancreatici scade secreţia de apă şi bicarbonaţi şi creşte secreţia de mucus care duce la pierderea de proteine
  - la canale biliare — stază biliară, scade eliminarea de bilă şi duce la ciroză biliară
  - maldigestie, malabsorbţie
  - atrofia canalelor deferente epididimului şi veziculelor seminale duce la azoospermie

CLINICĂ

- Manifestări cutanate
  - transpiraţie cu pierdere de apă sare şi potasiu
- Manifestări pulmonare
  - bronşita cronică, dilataţii bronşice
  - tuse cu expectoraţie mucopurulentă
  - obstrucţie bronşică cu hipoventilaţie, hipoxie, hipercapnie — CPC
- Manifestări digestive
  - diaree cu :
  - pierdere de proteine, vitamine, electroliţi
  - maldigestie, malabsorbţie
- Manifestări genitale la bărbat
  - atrofie testiculară cu azoospermie

TRATAMENT

- Obiective : combaterea infecţiei pulmonare, favorizarea expectoraţiei, combaterea insuficienţei pancreatice şi intestinale
- Mijloace şi conduita — antibiotice, expectorante, extracte pancreatice, vitamine (vezi maldigestie, malabsorbţie)
- Rezultate modeste, mulţumitoare, apreciate clinic şi paraclinic

Scanned with OKEN Scanner

CLINICA BOLILOR DE COLAGEN

GENERALITĂȚI ȘI PATOGENIE ÎN BOLILE DE COLAGEN

Generalități

Sunt cunoscute în patologia umană ca boli cu *manifestări sistemice, evoluție recurentă* sau *progresivă* și *patogenie autoimună*. Din acest cadru nozologic fac parte lupusul eritematos diseminat **(LED)**, dermatomiozita **(DM)**, sclerodermia sau scleroza sistemică progresivă **(SD** sau **SSP)** și poliartrita reumatoidă **(PR)**. Acestea sunt *întâlnite mult mai des la femei decât la bărbați*. În schimb poliarterita nodoasă **(PAN)** și spondilita anchilozantă **(SA)** se întâlnesc mai *frecvent la bărbați*.

Aceste boli sunt considerate colagenoze majore. Alături de ele mai figurează colagenozele minore (*retracția Dupuytren, induratio penis, cutis elastica* etc.) care nu fac obiectul discuției noastre.

Colagenozele majore au o serie de *trăsături comune* și unele *caractere distincte*, particulare, care le asigură *individualitatea clinică*. Caracterele comune permit recunoașterea în cabinetul de consultație a unei boli de colagen, urmând ca un examen atent sau internarea în clinică să decidă diagnosticul.

Etiopatogenie

Patogenia bolilor este necunoscută, dar cea mai plauzibilă ipoteză subliniază *caracterul autoimun* al acestor boli. Se consideră că sunt rezultatul unor *reacții hiperimune* de *tip II, III sau IV*. În LED complexele imune par să joace un rol important.

În patogenia autoimună joacă rol *predispoziția ereditară, infecțiile virale repetate, infecțiile cronice de focar și intervenția unor medicamente*. Aceștia sunt *factorii de risc* ai colagenozelor care trebuie relevați de o anamneză îngrijită.

1. **Predispoziția genetică.** Bolnavii cu **LED, DM și SD sunt** *purtătorii de antigenele HLA B 8*, și de antigenele **HLA DRw 2** și **DRw 3**. La cei cu **SD** predomină antigenele **HLA DRw 3** și **DRw 5**. În **PR** se întâlnesc antigenele *DRw 4* iar în **SA** antigenele **HLA B 27**. S-au semnalat și deficite ale complementului seric, fracțiunile C_1, C_2, C_3, C_4 și C_5.

În *comparație cu martorii, prevalența* antigenelor **HLA** în colagenoze *depășește 50%* ajungând până la *80—90% în SA*. Sunt *multiple alelele* situate în *brațul scurt al cromozomului 6* care codifică antige-

Scanned with OKEN Scanner

nele HLA. Aceste gene controlează *maturitatea macrofagelor, limfocitelor B și T dirijează sinteza de interleukine și fracțiunile complementului seric.*

Se poate spune că acești bolnavi moștenesc o reactivitate exagerată a limfocitelor B a limfocitelor T_4 sau T_8. Se discută și *slaba reactivitate sau cooperare între T_8 și T_4* pe de o parte și între *limfocite* și *macrofage* pe de altă parte.

Sunt păreri că *hormonii feminini* intervin în potențarea reacțiilor imune patologice, stimulând *sinteza de gamaglobuline* și deci calitatea răspunsului imun. Pledează în acest sens prevalența la sexul feminin a majorității bolilor de colagen. La aceste bolnave crește procesul de *hidroxilare a estrogenilor și estronei* care stimulează *hiperreactivitatea limfocitelor* și *potențează anomaliile de imunoreglare.*

2. **Infecțiile virale.** În leziunile histologice au fost puse în evidență cu ajutorul microscopului electronic o serie de incluziuni „lyke" virale. Cercetătorii subliniază că nu se știe dacă aceste incluziuni reprezintă cauza sau efectul unor infecții cu **virusuri** (mixovirusuri, paramixovirusuri, rinovirusuri, virusul urlian) sau a unor infecții cu **micoplasme sau chlamidii.**

Mulți bolnavi au în trecutul lor infecții virale (așa-zise gripe, viroze pulmonare, faringite) care sunt scoase în evidență numai de o anamneză atentă. Peste acest fapt se trece ușor cu vederea în anamneza bolnavilor.

3. **Infecțiile cronice de focar** asupra cărora a insistat la noi I. Goia ar reprezenta o altă *sursă de antigene.*

Se consideră că infecțiile cu virusuri, chlamidii sau bacterii *furnizează antigene* X (necunoscute încă) față de care sistemul *imunocompetent deficitar* (anormal) *genetic* sau chiar *câștigat* în cursul infecțiilor viro-bacteriene ar declanșa reacții hiperimune patologice, *reacții de autoagresiune.*

4. **Medicamentele.** Există o listă întreagă, greu de reținut, cu medicamente care ar favoriza apariția manifestărilor de tip **„lyke colagen".** Dintre acestea Procainamida, Fenitoina, Hidralazina, Metildopa, contraceptivele orale și Clordelazina merită să fie reținute. Schematic redăm etiologia și patogenia colagenozelor majore (Fig. 37).

Tablou clinic

Manifestările clinice sunt polimorfe, (de unde și denumirea dată de școala franceză de boli cu manifestări sistemice) și sunt menționate mai jos.

Cutanate. LED, DM sunt însoțite de *erupții eritematoscuamoase* situate pe față sub formă de „fluture" sau „ochelari". Eritemul nodos, polimorf, urticaria pot să însoțească orice colagenoză majoră. Mai pot apărea ulcerații bucale și nasofaringiene.

Mioarticulare. Bolnavii prezintă mialgii, artralgii, mono- sau poliartrite trenante la tratamentul antiinflamator obișnuit. Artrita este erozivă și deformantă numai în PR.

Viscerale. Aceste implicații sunt importante deoarece compromit funcția unor organe vitale sau cu rol important în economia organismului uman. Este vorba de leziunile renale de tip glomerulonefrită fo-

Scanned with OKEN Scanner

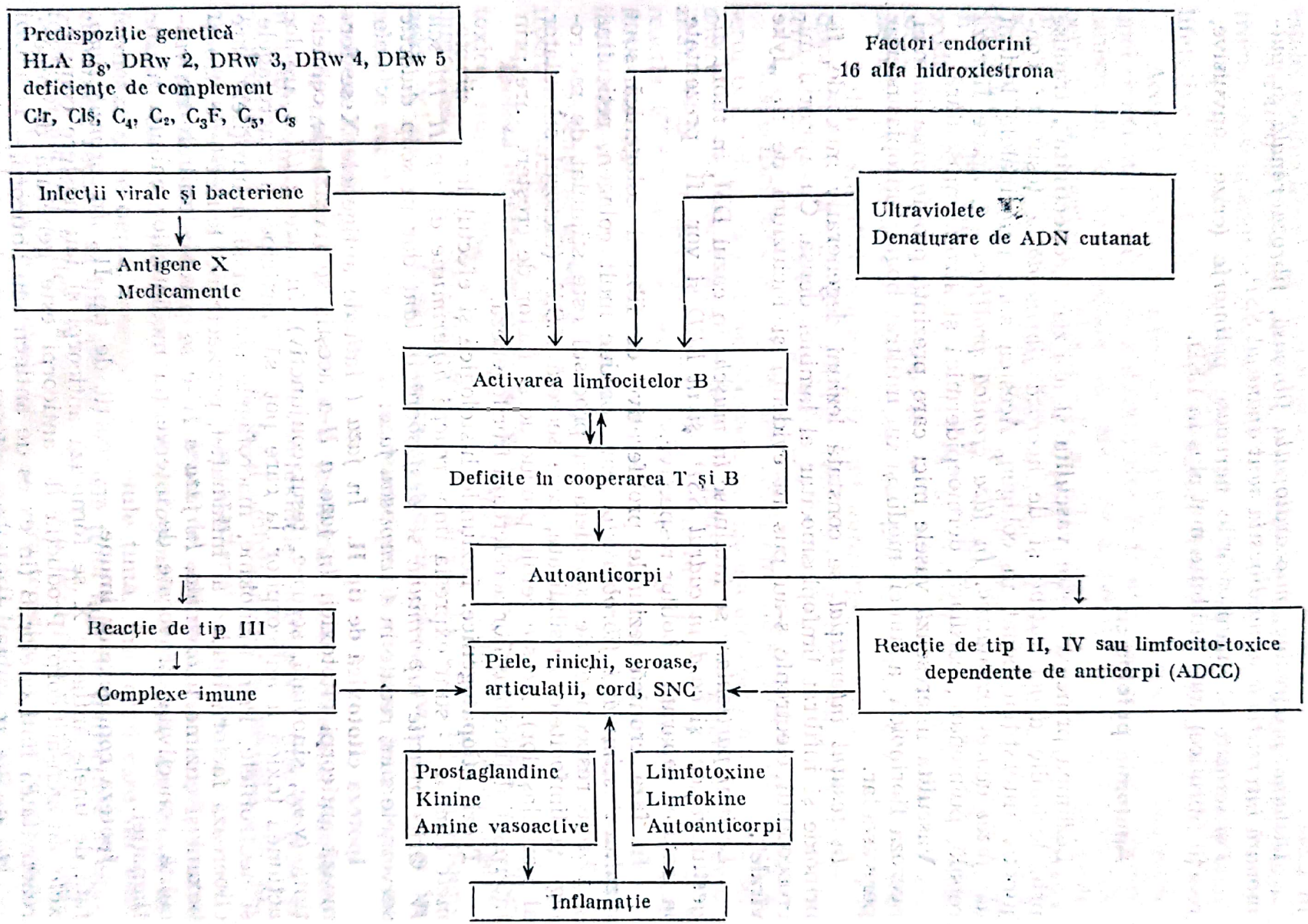

Fig. 37. Etiopatogenia bolilor de colagen (schematic).

Scanned with OKEN Scanner

cală, proliferativă, mezangială care evoluează către insuficiență renală. *Splenomegalia* și *anemia* sau *citopenia sangvină* periferică sunt obișnuite în LED.

Disfagia progresivă, miocardiopatia fibroasă, fibroza renală și pulmonară interstițială și maldigestia sunt apanajul SSP.

Poliserozita și manifestările *nervoase polimorfe* (crize convulsive, reacții fibrotice) sunt întâlnite mai ales în LED.

Anatomie potologică

Leziunea principală este **vasculita** și așa-zisa **„conectivită"**, traduse prin leziunile *degenerative* și de *necroză fibrinoidă* a țesutului conjunctiv interstițial bogat în colagen. Acestea sunt principalele leziuni *ale fazei acute exsudative. În faza cronică proliferativă,* apare fibroza renală, pulmonară, cardiacă, dermoepidermică și atrofia musculară.

Vasculita interesează vasele mici care prezintă proliferarea intimei, necroza fibrinoidă a tunicii medii și un infiltrat bogat limfoplasmocitar perivascular.

În țesutul interstițial se constată leziuni degenerativ mucoide, fibrinoide și infiltrat limfoplasmocitar al laminei densa. Cu ajutorul microscopului electronic s-au pus în evidență și incluziuni de tip **„lyke virale"**.

Leziuni particulare se întâlnesc *în mușchi* în cazul DM, *în tubul digestiv, rinichi* și *cord în cadrul SSP și în LED* și vor fi prezentate la tratarea separată a bolilor respective.

În faza cronică leziunile proliferative de fibroză colagenică sunt *rezultatul stimulării fibroblaștilor* care produc mult colagen, reticulină și fibrele respective. Se consideră că procesul este stimulat de macrofage și limfocitele sensibilizate, care secretă F.S.F. (factorul stimulator al fibroblaștilor). Aceste celule produc acest factor de creștere care prin intermediul fibroblaștilor accelerează fibrilogeneza.

Teorii etiopatogenice. Leziunile histologice și efectul lor — *simptomele clinice* — sunt expresia unor *reacții hiperimune de tip II, III sau IV*. Orice *reacție hiperimună* se *desfășoară în lanț* dar în *scop didactic* secvențele sunt redate în *4 timpi sau faze.*

Ipoteza citotoxică de tip II. *În faza I* față de antigenele X se formează anticorpi citotoxici. *În faza a II-a* aceștia se fixează de celulele țintă (vase, sinovială, seroase, țesut conjunctiv). *În faza a III-a* are loc acțiunea toxică a anticorpilor la care pot să participe și macrofagele și neutrofilele. Prin monokine, macrofagele solicită și neutrofilele care eliberează factorii lipidici ai inflamației, prostacicline, leucotriene, tromboxani și enzime lizozomale. *În faza a IV-a* se produc leziunile de vasculită, conectivita, provocate de intervenția mediatorilor chimici ai inflamației.

Ipoteza complexelor imune — reacții de tip III. *În primul timp,* față de unele antigene X se formează anticorpi și iau naștere complexele antigen-anticorp. Producția de anticorpi este generată de hiperreactivitatea limfocitelor B (în exces de antigen sau anticorpi).

În timpul II are loc depunerea acestor complexe în funcție de boala de bază, în joncțiune dermo-epidemică, glomeruli, seroase, sinovia arti-

Scanned with OKEN Scanner

culară și vase. Pe aceste complexe se fixează fracțiunea complementului C 3 și se eliberează factorii chemotactici care mobilizează limfocitele, polinuclearele și macrofagele.

În timpul III aceste celule pun în libertate enzime lizozomale, leucotriene, prostaglandine, prostacicline.

În timpul IV are loc instalarea leziunilor exsudative și ulterior proliferative sub acțiunea acestor mediatori chimici ai inflamației.

Această producție mare de complexe imune patogene se datorește unei reactivități exagerate a limfocitelor B însoțite de perturbări ale mecanismelor de imunoreglare. În fazele de activitate ale bolii, în sângele periferic se constată scăderea LT_4 și LT_8 fiind mobilizate în țesuturile țintă. Limfocitele T_4 produc interleukină II (I.L. II) care poate stimula activitatea limfocitelor T efectoare care pot interveni în reacția citotoxică dependentă de anticorpi. Neutrofilele, limfocitele T pot prezenta deficite în sinteza de interferoni. Activitatea agresivă a T_4 și T_8 explică atât producția sporită de autoanticorpi cât și citotoxicitatea mediată de anticorpi. Există și deficite cunoscute ale C_2 și ale receptorilor pentru complement pe membrana unor celule. Se produc numeroși autoanticorpi.

Relativ specifici pentru LED sunt *anticorpii anti ADN și anti SM* (după numele bolnavului SMITH) care este un *anticorp antinucleoproteine* rezistent la ADN-ază și ARN-ază.

Nespecifici sunt anticorpii *anti RNP, anti SSA, anti SSB* găsite în serul bolnavilor cu sindrom Sjögren. Se adaugă *anticorpi antihistaminici, anticorpi anti PM 1* (antiextracte nucleare de timus găsiți în polimiozită). S-au mai descoperit *anticorpi anticardiolipinici* care explică atât reacția *VDRL fals pozitivă* cât și tendința la *flebotromboze* facilitând formarea trombilor. Această „ploaie" de autoanticorpi este *nespecifică* întâlnindu-se în boli de colagen, timoame, tiroidite, hepatita lupoidă.

Citopenia sangvină este explicată prin apariția anticorpilor antieritrocitari, plachetari și leucocitari, (vezi tabelul nr. 53).

Ipoteza hiperreactivității de tip IV la care participă limfocitele citotoxice, nule și ucigașe (Killer). *În timpul I,* primele se sensibilizează limfocitele T, față de antigenele X, fie direct, fie după fixarea antigenelor X pe celula țintă. Fixarea antigenelor poate avea loc ca și în celelalte reacții hiperimune prin reacție de încrucișare (asemănare cu antigene tisulare și celulare).

În timpul II limfocitele atacă țesuturile țintă, secretând limfokine și limfotoxinele. *În timpul III* limfokinele mobilizează macrofagele și neutrofilele. *În timpul IV* cu ajutorul limfotoxinelor și mediatorilor chimici ai inflamației se produc leziunile caracteristice arătate.

Ipoteza limfocitotoxică dependentă de anticorpi, este după părerea noastră cea mai *plauzibilă ipoteză patogenică. În primii doi timpi* se formează și se depun anticorpi pe celule țintă. Anticorpii care nu sunt citotoxici, reușesc să înstrăineze celulele țintă față de *limfocitele T citotoxice și natural Killer. În faza a III-a și a IV-a* prin eliberarea de limfokine și limfotoxine se induc leziunile caracteristice : *vasculita și conectivita.* Participă și în această reacție *mediatorii lipidici* ai inflamației — *prostacicline, prostaglandine, leucotriene* și *enzime lizozomale, peptide*

Scanned with OKEN Scanner

vasoactive și *fracțiuni ale complementului seric*. Reacția citotoxică poate fi realizată atât de LTC, de LTNK cât și de macrofagul aromat.

Experimental transfuzia de masă limfocitară sau de macrofage la animalele imunizate, induce leziuni glomerulare la animalele neimunizate (vezi Vol. II pag. 36). Acestea pot fi prevenite prin administrarea prealabilă de ser antilimfocitar.

Argumente și contraargumente pentru ipotezele autoimune. Pentru *ipoteza complexelor imune*, pledează evidențierea lor cu ajutorul imunofluorescenței în glomeruli și seroase. Totuși aceste ipoteze nu explică de ce colagenozele apar și la bolnavii cu *agamaglobulinemie* sau hipogamaglobulinemie care nu pot produce anticorpi.

Pentru *ipoteza limfocitotoxică* de tip IV, pledează apariția acestor boli și la subiecți cu *agamaglobulinemie*.

În sprijinul *ipotezei limfocitotoxice dependente de anticorpi* pledează prezența infiltratului limfoplasmocitar și lipsa ANA, anti ADN, anti ENA la majoritatea bolnavilor cu PR, SD, DM, PN și SS (SICA sindrom). La nivelul leziunilor de vasculită, din interstiții, prin tehnici histoimunochimice, s-au pus în evidență LTc, NK și macrofage, anticorpi și C_3. Modalitatea de autoîntreținere și cronicizare a bolilor se explică prin F.S.F. secretați de limfocite care stimulează activitatea fibroblaștilor. Limfocitele și macrofagele secretă limfokine, monokine, factori de creștere care stimulează proliferarea fibroblaștilor și sinteza de *colagen de tip I, II, III* și *IV* care determină leziunile fibroase din faza cronică a bolilor de colagen.

Sunt și întrebări care așteaptă răspuns. De pildă de ce în *PR leziunile articulare sunt erozive, destructive* și *deformante*, deoarece poliartrita este întâlnită și în alte colagenoze unde nu lasă sechele articulare? *Pentru ce în LED sunt lezate pielea, rinichii, ganglionii limfatici, splina* și apar multiple și *complexe anomalii imunologice* dovedite de prezența factorilor anti ADN, anti ARN, antiproteine citoplasmatice, antihistone? Acești factori autoimuni se întâlnesc în procente mai reduse și în alte boli de colagen.

În fine, de ce în SD este lezată prevalent pielea și *tubul digestiv iar în DM mușchii și pielea?* Pentru ce *în SA* leziunile prevalente sunt *sacroileita și spondilita vertebrală* cu sindesmofite, deci o *poliartrită* cu leziuni productive și deformante seronegative?

Scanned with OKEN Scanner

Tablou sinoptic nr. 53

Aspecte imunologice în bolile de colagen

BOALA	AUTOANTICORPII						
	ANA	Anti ADN		Anti ENA		Anti IgG	Alte antigene
		mare afinitate	slabă afinitate	Tip Sm	RNP		
LED	+++	+++	+++	++	+	++	Ro ++ La ++
PR	++	0	++	0	+	+++	RANA +++
SD CREST sindrom	+++	0	+	0	+	++	A. centromer +++
PM DM	+	0	+	0	0	+	PM +
Sjögren sindrom	+++	0	+	0	0	+++	Ro +++ La ++

Legendă: ANA = anticorpi antinucleari; ENA = extracte antigenice nucleare; SM = antigen nuclear solubil (izolat de la bolnavul Smith); RPN = antigen antiribonucleoproteine; Ro (SSA) = antigen din sindromul Sjögren (Ro = numele pacientului); La (SSB) = antigen B din sindrom Sjögren; RANA = antigen nuclear din PR; PM = antigen antinuclear; A. centromer = anticorpi anticentromeri; Ig = imunoglobuline.

Scanned with OKEN Scanner

POLIARTRITA REUMATOIDĂ (PR)

Definiție

PR este o *inflamație sinovială* cu evoluție *cronică* care *interesează în mod simetric articulațiile periferice și duce la distrugerea, deformarea și anchiloza lor*. Este practic o *poliartrită erozivă, deformantă și anchilozantă*.

Incidență și prevalență

Prevalența în rândul populației este de 1% *iar femeile între 35—50 ani*, sunt mult mai des afectate decât bărbații. *Raportul F/B este 5—6/1*. A fost considerată boala *climatului* rece, dar se întâlnește și la indieni, asiatici și sud americani, în *climatul cald*.

Etiopatogenie

PR are o *etiologie necunoscută*, dar la ora actuală este considerată totuși o *boală autoimună*. Factorii de risc sunt : predispoziția *ereditară*, *infecțiile virale și infecțiile cronice de focar*.

S-a constatat că peste 70% dintre bolnavi prezintă antigene din clasa a II-a a H.C.M. (sistemului major de histocompatibilitate) și anume HLA DR 4 și DR 3. Pacienții care prezintă alelele *HLA DR 3* fac reacții adverse și la tratamentul cu săruri de aur.

Se consideră că subiecții purtători de asemenea antigene posedă atât o reactivitate particulară a limfocitelor B (LB) cât și un deficit al mecanismelor de reglare și cooperare în cele două populații LB și LT Au fost lansate două ipoteze : *a complexelor imune și a limfocitotoxicității dependente de anticorpi*.

Se știe că atât *infecțiile virale* repetate cât și *infecțiile cronice de focar* reprezintă surse *de antigene* X (străine, necunoscute) *înrudite chimic* cu *antigenele* prezente în țesuturile care conțin *colagen*, în principal articulații și în secundar globi oculari, cord, plămân și vase. Așa se explică leziunile extraarticulare.

Conform primei ipoteze, în faza I, LB care infiltrează sinovia produc autoanticorpi de tip IgG sau IgM formând complexe antigen-anticorp. Acești autoanticorpi sunt rezultatul unei reacții hiperergice față de antigene X identice chimic cu antigene din structurile articulare.

În timpul II o dată cu fixarea C_3 pe complexele imune se eliberează *factorii chemotactici* care mobilizează *neutrofile și macrofage*.

Scanned with OKEN Scanner

Acestea eliberează local *mediatorii chimici* ai inflamației : *prostaglandine, leucotriene și enzime lizozomale.*

Prin infiltrația sinoviei cu limfocite și plasmocite se formează *panusul sinovial* care secretă *colagenaze, elastaze și proteaze* capabile să erodeze cartilajul și osul subcondral. Produșii locali ai acestui proces inflamator *includ colagen, proteoglicani, fibrină* și *nucleoproteine solubile.* Acești produși pot *juca rol de antigene care contribuie la autoîntreținerea procesului autoimun.* Dar s-a constatat cu ajutorul imunofluorescenței că o parte dintre LB produc și *anticorpi anti IgG. Factorul reumatoid* este un *anticorp de tip IgM îndreptat împotriva IgG.*

După a doua ipoteză, leziunile articulare sunt generate de *limfocite T citotoxice* prin *reacție limfocitotoxică dependentă de anticorpi. În primul timp* se fixează în sinovie anticorpi. În al *doilea timp* apar limfocitele T citotoxice care prin intermediul limfokinelor și limfotoxinelor produc un proces inflamator care determină apariția sinovitei, *panusului sinovial* și al *eroziunilor articulare* cu ajutorul mediatorilor chimici ai inflamației. Cu *anticorpi monoclonali* s-au pus în evidență în sinovie prezența celulelor T_4 *și* T_8 *citotoxice* care pledează pentru reacția limfocitotoxică dependentă de anticorpi.

Tablou sinoptic nr. 54

Poliartrita reumatoidă : noțiuni de etiopatogenie și anatomopatologie

POLIARTRITA REUMATOIDĂ

ETIOPATOGENIE

- Poliartrită simetrică, erozivă, deformantă și anchilozantă
- Boală autoimună
  - purtători de antigene HLA DR 4, DR 3
  - are reactivitate particulară a LB și LT față de antigene străine înrudite chimic cu antigene tisulare
- Ipoteza : complexe imune
- Ipoteză limfocito-toxică dependentă de anticorpi
  - LB și LT infiltrează sinovia
  - produc anticorpi, limfokine
  - mobilizează neutrofilele
  - eliberează mediatorii chimici ai inflamației

ANATOMIE PATOLOGICĂ

- Panusul sinovial este o infiltrație cu limfocite, plasmocite, macrofage și polinucleare a sinoviei
  - secretă mediatori chimici prostaglandine, leucotriene
  - enzime proteolitice, elastaze, colagenaze, proteaze
  - erodează cartilajul și osul subcondral
  - produce eroziuni marginale
  - osteoporoză, microgeode
  - telescopări, subluxații articulare
  - prin organizare fibroasă determină deformații, semianchiloze și anchiloze

Scanned with OKEN Scanner

Anatomopatologie

Se constată trei feluri de leziuni, sinovita hiperplazică sau *panusul sinovial, leziunile erozive* ale *cartilajului* și *osului subcondral* și *anchiloza fibroasă.*

Sinovita. Este o infiltrație a sinoviei cu limfocite, plasmocite, monocite, polinucleare și celule gigante multinucleate. Acest infiltrat formează adevărați centri germinativi, amintind de foliculii limfatici.

Celulele sinoviale se hiperplaziază, dau naștere la prelungiri sub formă de franjuri, formând *panusul sinovial.* Aceste celule împreună cu limfocitele, plasmocitele și neutrofilele secretă enzime hidrolitice cum sunt elastazele, colagenazele, proteoglicogenazele care erodează cartilajul și osul subcondral.

În faza cronică apare un *proces de fibroză* și *neoformare de os* care duce la *anchiloze deformante.* Limfocitele intervin și în acest stadiu producând factori de maturație și stimulare ai fibroblaștilor care asigură organizarea fibroasă a leziunilor osteocartilaginoase (fig. 38, A).

Clinica bolii

Debutul bolii este lent, insidios și *mai rar acut.* În raport cu evoluția s-au descris 4 stadii, notate cu acronimul A.I.D.A. denumite stadiul — *algic, inflamator, deformant și anchilozant.* Acest acronim este ușor de reținut dacă ne gândim la opera Aida de G. Verdi.

În stadiul algic, bolnavele acuză *dureri* și *redoare poliarticulară* care interesează *articulațiile mici ale mâinilor. Dimineața la trezire* nu pot deschide și închide pumnul, execută cu greu toate mișcările de spălare, îmbrăcare. *Peste zi* prezintă *redoare, înțepenire articulară* la scris, cusut, croșetat, bătut la mașină. Redoarea și durerea articulară *nu sunt însoțite de fenomene inflamatorii,* dar *uneori pot fi însoțite de fenomene Raynaud,* de *conjunctivită* sau *iridociclită.* Numai anamneza relevă aceste date.

Diagnosticul precoce întârzie deoarece bolnava neglijează aceste „dureri reumatice" care de multe ori trec singure iar medicul le acordă importanță minoră mai ales că semnele biologice sunt absente (VSH și factorul reumatoid).

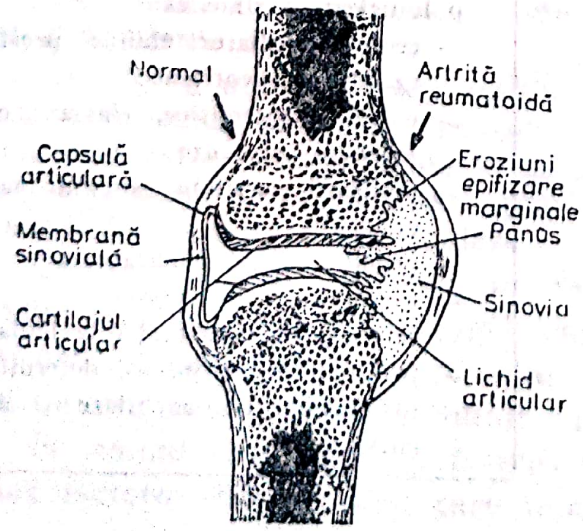

Fig. 38. A — Leziuni distructive în poliartrita reumatoidă (după CIBA Symposium);

Scanned with OKEN Scanner

POLIATRITA REUMATOIDĂ
TABLOU CLINIC

- Debut insidios sau acut cu evoluție stadială ; A.I.D.A
- Stadiul algic
  - durere și redoare poliarticulară
  - matinală, la efort fizic
  - lipsesc semnele celsiene
  - asociere cu fenomene Raynaud, iridociclite, conjunctivită
- Stadiul II inflamator
  - poliartrita simetrică, trenantă, recurentă
  - prinse simetric cel puțin 2 articulații mici
  - mai rar articulații mari
  - semne celsiene prezente
  - factorul reumatoid prezent
  - VSH crescută, anemie
  - proteine de fază acută
  - osteoporoză epifizară
  - microgeode

- Stadiul III deformant
  - fibroză capsulară, eroziuni osteocartilaginoase
  - subluxații, telescopări
  - mână reumatoidă „în gât de lebădă", „ciocan" deviație ulnară
  - sunt prinse și articulațiile mari, genunchi, coate, tibiotarsiene
  - atrofia pielii și mușchilor care asigură mobilitatea articulațiilor
  - mobilitate articulară redusă
  - VSH crescută, proteine de fază acută, prezente
  - factor reumatoid prezent
  - eroziuni ale epifizelor articulare, deplasări, telescopări
- Stadiul IV — anchilozant
  - fibroză și osificare articulară
  - dispare spațiul articular
  - mână în formă de gheară
  - mână rigidă de robot
  - manifestări viscerale — pulmonare, cardiace, renale
  - biologic — VSH crescută, proteine de fază acută și FR prezente

În stadiul II, inflamator apare *poliartrita simetrică, trenantă*. Sunt prinse *cel puțin 2—3 articulații interfalangiene* proximale, metacarpofalangiene, carpiene sau radiocarpiene de la mâini. Mai rar în acest stadiu sunt prinse articulațiile tibiotarsiene, interfalangiene de la plante ori articulațiile genunchilor sub forma *hidartrozei intermitente*. Spre deosebire de RAA fenomenele inflamatorii sunt trenante, nu au caracter migrator și cedează greu la ANS (antiinflamatoare nesteroidiene).

Fenomenele inflamatorii din acest stadiu au un *caracter recurent* și cu ocazia noilor pusee pot fi prinse și alte articulații mari, de la genunchi, coate, glezne.

Examenul obiectiv constată un *aspect fusiform al degetelor*, bolnavele închid și deschid greu pumnul. *Mușchii interosoși ai eminenței tenare și hipotenare dau semne de atrofiere.*

La examenul paraclinic apar anomaliile imunologice și radiologice caracteristice poliartritei erozive. *VSH este accelerată* și greu influențată de ANS. *Anemia* hipocromă, feriprivă este întotdeauna prezentă.

Factorul reumatoid (F.R.) decelat prin reacțiile Waaler Rose și Latex este prezent. *Proteinele de fază acută* sunt prezente. De asemenea cu anticorpi specifici pentru limfocitele T s-a constatat în sângele periferic *scăderea raportului* T_4/T_8. Mai rar pot fi decelați și anticorpi nespecifici întâlniți și în alte boli de colagen.

Radiografia articulațiilor interesate (mici sau mari) este obligatorie. Descoperă *osteoporoza epifizară, pensarea spațiilor articulare* și ca semne importante *eroziuni marginale* și *microgeode.*

Stadiul III deformant. Datorită fibrozei capsulare, subluxațiilor și telescopării capetelor articulare și leziunilor musculare, apare *deviația ulnară a mâinilor,* degete în formă de *„gât de lebădă", „de ciocan".* La nivelul articulațiilor mari — coate și genunchi — apar deformații de volum în *„formă de măciucă".*

Pielea și mușchii prezintă leziuni distrofice. Pielea este subțire, ca foaia de ceapă, albă cu încrețituri. Mușchii interososi ai eminenței tenare și hipotenare sunt atrofiați. De asemenea mușchii coapsei și gambei, ai antebrațului și brațului scot în relief prin atrofierea articulațiilor genunchilor și coatelor care apar ca niște măciuci, când acestea sunt interesate.

Funcțional mișcările în articulații sunt mult limitate. Astfel flexia, extensia degetelor, închiderea și deschiderea pumnului se face cu dificultate sau este imposibilă.

Nodulii reumatoizi se întâlnesc cam la 15% din bolnavii cu PR în faza de activitate (acutizare a bolii). Sunt situați de-a lungul tendoanelor extensorilor de la antebraț, în jurul cotului și la degetele de la mâini și uneori în regiunile expuse presiunii, cum sunt regiunea occipitală și sacrată. Au mărimea unor alune mici, sunt mobili și nedureroși. Dacă sunt localizați pe nas, sub presiunea ramelor de la ochelari, se pot denuda și ulcera.

Pe plan biologic și radiologic constatăm anomalii importante, VSH permanent crescută, proteinele de fază acută prezente, F.R. prezent. *Radiologic* se constată eroziuni ale capetelor epifizare, deplasarea sau telescoparea lor. Aceste modificări reprezintă substratul anatomic al deformațiilor inestetice.

În stadiul IV de anchiloză din cauza fibrozei, mobilitatea articulară este total compromisă. Mâna cu degete în formă de gheară, mimând literele M, Z este transformată într-un braț rigid de robot (fig. 38 B).

Manifestările distrofice cutaneo-musculare se accentuează. Când deformațiile interesează toate articulațiile bolnavul ajunge în situația poetului francez Pierre Scaron care era purtat într-o litieră. Este un bolnav gârbovit care nu poate să-și folosească nici membrele superioare și nici membrele inferioare, fiind un handicapat, ajutat de terțe persoane.

Radiologic se constată sudarea fibroasă sau osificarea articulațiilor mici și mari, cu dispariția spațiului articular (fig. 38 C).

Biologic. În faza de acutizare sunt prezente proteinele de fază acută. FR este în permanență pozitiv, dar este nespecific și poate să apară și în alte colagenoze, în mononucleoze infecțioase în endocardita lentă, bronșita cronică, hepatita cronică activă, ciroza hepatică, limfoame maligne și boala Waldenström.

În acest stadiu la unii bolnavi apar *manifestări viscerale. Pulmonar* se descoperă radiologic *fibroza interstițială.* La minerii cu silicoză a fost

Scanned with OKEN Scanner

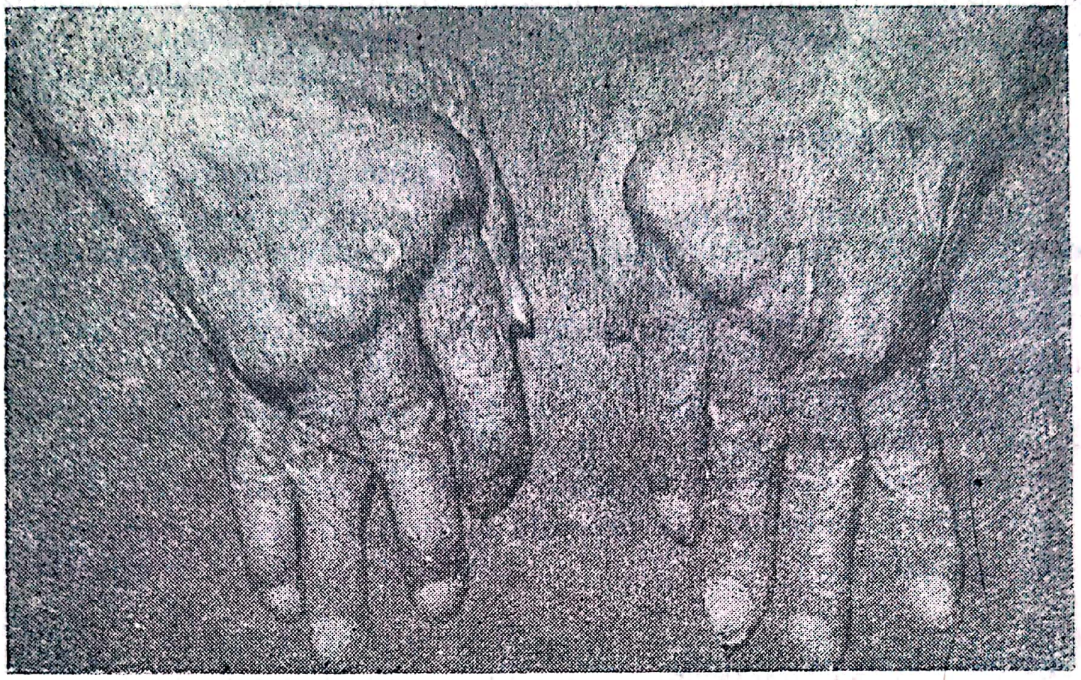

B

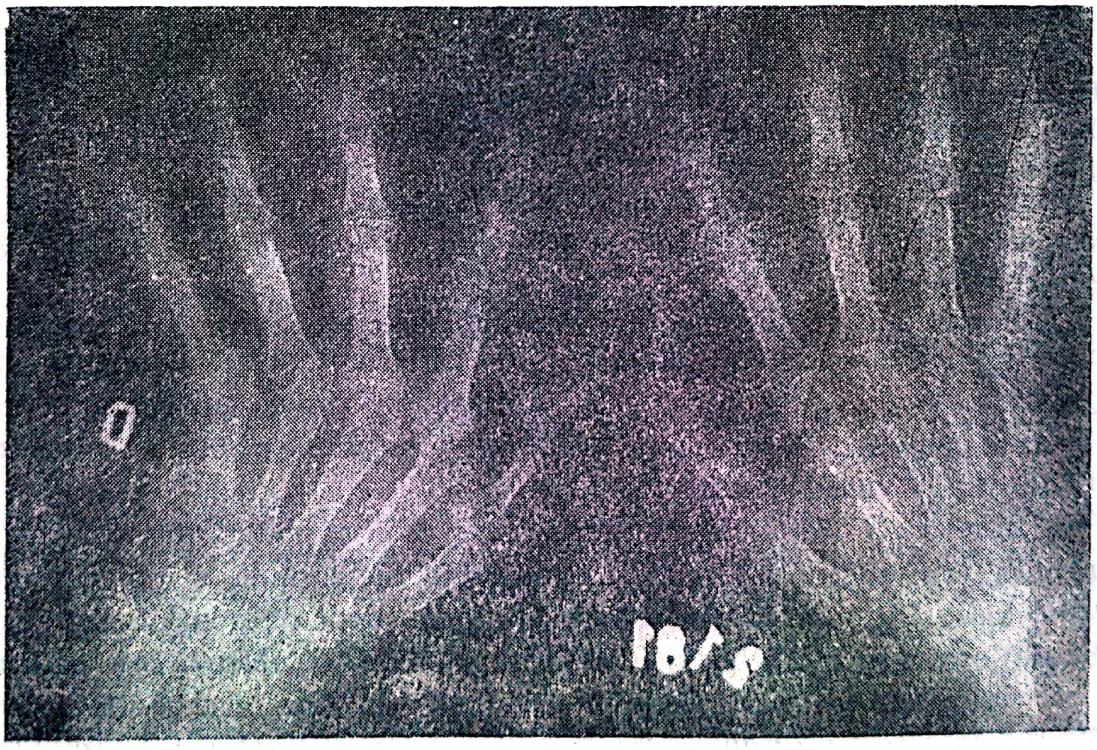

C

Fig. 38. B — Aspectul mâinilor în poliartrita reumatoidă ; C — Aspecte radiologice în poliartrita reumatoidă (eroziuni marginale, microgeode și leziuni distructive ale articulației radio-carpiene).

Scanned with OKEN Scanner

descrisă *boala Caplan*, o asociere de PR cu nodulii silicotici. *La nivelul cordului* apare o *miocardopatie dilatativă colagenotică* caracterizată prin tahicardie permanentă, cord cu tonus scăzut și tulburări de repolarizare pe Ecg.

Diagnostic pozitiv

Cele 11 criterii stabilite de A.R.A. (Asociația Americană de Reumatologie), în 1956, au fost modificate în 1963 și 1966 la conferințele de la Roma dedicate acestei boli.

Criteriile de la Roma sunt *mai logice, pragmatice* și *ușor de reținut* și anume :

1. Antecedente de dureri și redoare poliarticulară la cel puțin 2 articulații simetrice timp de 3 luni de zile.
2. Poliartrita simetrică trenantă la cel puțin 3 articulații mici.
3. Eroziuni marginale la capetele epifizare dovedite radiologic.
4. F.R. pozitiv.

Forme clinice particulare

Unele dintre ele sunt descrise ca entități distincte de unii autori (sindromul Reiter, SICA). Noi le discutăm trăsăturile esențiale în cele ce urmează.

1. **Forma seronegativă,** contestată de unii autori, deoarece, cu tehnici sofisticate se pune în evidență F.R. În formele seronegative, cu tablou clinic caracteristic există concentrații prea mici de IgM în ser, care explică așa-zisa seronegativitate.

2. **Forma Chauffard-Still** *la copil* și **Felty** *la adult* evoluează cu *splenomegalie* cu semne de hipersplenism, *micropoliadenopatie* și *pete pigmentare pe piele.*

3. **Forma cu manifestări de vasculită sistemică** evoluează cu fenomene Raynaud, gangrene digitale, ulcerații cutanate, polineuropatie și infarcte viscerale. În jurul vaselor există infiltrații limfoplasmocitare și leziuni necrotice ale mediei și intimei. *Crioglobulinele* sunt prezente, iar F.R. atinge valori înalte.

4. **Sindromul Reiter-Fiessinger-Leroy.** Este o poliartrită însoțită de parotidită, conjunctivită uveită și iridociclită recidivantă, și poate evolua către SA sau PR și se are în vedere la diagnosticul diferențial. Este considerată astăzi o **artrită reactivă** seronegativă cu HLA B_{27} prezent.

5. **Sindromul SICA** sau *Sjögren-Gougerot,* în care alături de poliartrită constatăm keratoconjunctivită, *hipertrofia glandelor parotide, scăderea* secreției *lacrimale* (xeroftalmie) scăderea secreției *salivare* (xerostomie). Se adaugă uscăciunea nasului, faringelui, *scăderea* secreției *traheo-bronșice* și uneori a secreției *digestive* și *vaginale.* Sunt bolnavi *care nu plâng, nu salivează și nu le curge nasul.* Sunt purtători de HLA DR 4. O parte din acești bolnavi fac *limfoame maligne.*

Scanned with OKEN Scanner

Diagnostic diferențial

Vom discuta, cu argumente pro și contra, celelalte colagenoze, RIF și RAA la adolescenți și adulți tineri. Intră în discuție și artrita psoriazică, guta, poliartrita paraneoplazică.

Evoluție, prognostic, complicații

Evoluția este trenantă, stadială, spre deformații și anchiloze articulare care compromit mobilitatea și limitează mult chiar activitățile fiziologice. Se poate complica mai rar cu amiloidoza, iar în sindromul SICA poate degenera în limfom malign. *Prognosticul funcțional* este rezervat în stadiul III și IV de evoluție. În forma cu vasculită apar infarcte viscerale și gangrene digitale. *Prognosticul „quo ad vitam"* este destul de rezervat în formele cu vasculită sistemică.

Tratament

Tratamentul curativ are ca *obiective* un diagnostic precoce în stadiul algic, neinflamator. În stadiul inflamator urmărește *combaterea inflamației sinoviale* și a *procesului autoimun*. Căutăm să influențăm *mobilitatea, tonusul și forța musculară* pentru a combate *amiotrofia* și să *prevenim deformațiile. Luptăm să stabilizăm boala în stadiul II, eventual III* păstrând o oarecare mobilitate articulară și *menținând tonusul* și *forța musculară*.

Mijloacele terapeutice sunt multiple și aplicate *în raport cu stadiul bolii*. Ne stau la dispoziție *Aspirina, Indocidul, Meclofenamatul, Piroxicamul, Diclofenacul, Rengasilul* și *Hidroxiclorochina*, ca ANS. Tot ca ANS folosim și *Sărurile de aur*. Ca *imunodepresoare* apelăm la *Delta-penicilamină, Prednison* și eventual la *citostatice* (imunodepresoare).

În fazele de *acalmie, de stabilizare a bolii*, de real folos sunt *kinetoterapia* și *curele balneare*. Nu uităm în stadiul III și *procedeele chirurgicale* care corectează deformațiile și asigură o mobilitate articulară acceptabilă.

Conduita terapeutică. ANS-ul care și-a făcut proba timpului este *Aspirina*. Se administrează 4—6—8 g/zi și doza se scade la jumătate când VSH scade. Dacă nu răspunde, sau cu ocazia recăderilor, acutizărilor din stadiul II și III se apelează la Naproxen, Piroxicam, Meclofenamat, Tolmutin. Aceste medicamente inhibă diferențiat *ciclooxigenaza, lipooxigenaza* și *producția mediatorilor lipidici* ai inflamației cum sunt prostaglandinele, leucotrienele și tromboxanii. Au și efecte analgezice și antipiretice. Intoleranța gastrică se combate cu pansamente alcaline, blocanți de H_2.

Dacă la primul sau al doilea puseu inflamator în cursul stadiului II nu se obțin rezultate cu ANS, se *recurge la* **Săruri de aur** (Aur tiomalat, Aur tiosulfat, Aur tiogluccză). Ca preparate amintim : Tauredonul, Myocrizina, Solganul. Doza totală de Săruri de aur este *de 1 g administrat în 20 de săptămâni*. În *prima săptămână* se aplică 1 fiolă de 10 mg, în *a doua* 1 fiolă de 20 mg, *iar din a treia* o fiolă de 50 mg/săptămână, ajungând la doza totală de 1 g. Aurul are acțiune antiinflamatorie, ne-

Scanned with OKEN Scanner

Poliartrita reumatoidă : diagnostic clinic și tratament

POLIARTRITA REUMATOIDĂ

DIAGNOSTIC CLINIC

- Diagnostic pozitiv — criteriile de la Roma
  - dureri și redoare articulară la cel puțin 2 articulații, simetrice, timp de 3 luni
  - poliartrita simetrică, trenantă la cel puțin 3 articulații
  - eroziuni marginal-epifizare
  - F.R. pozitiv
- Forme clinice particulare
  - seronegativă
  - vasculita sistemică
  - Chauffard-Still și Felty
- Sindromul Reiter-Fiessinger-Leroy
- Sindromul Sjögren-Gougerot

TRATAMENT

- Obiective
  - Diagnostic și tratament precoce în stadiul algic
  - combaterea inflamației sinoviale
  - menținem mobilitatea articulară, tonusul și forța musculară
  - să prevenim amiotrofia și deformațiile
- Mijloace terapeutice
  - Aspirină, Hidroxiclorochin
  - Alte ANS
  - Săruri de aur, Delta-penicilamină
  - imunodepresoare
  - sinovectomie
  - procedee balneofizicale
- Conduita pe stadiu
  - Stadiul I — Aspirina
  - Stadiul II — Aspirină sau Hidroxiclorochin
  - dacă nu răspunde → săruri de aur, citostatice sau Cuprenil
  - Prednisonul în formele visceralizate
  - stadiul III — ANS+sinovectomie + Diprophos intraarticular
  - Stadiul IV — ANS

specifică, probabil *blocând activitatea limfocitelor* și *a mediatorilor lipidici* ai *inflamației*. Ca *efecte nedorite* sunt efectul *medulo- și nefrotoxic*, provocând citopenie sangvină, proteinurie și hematurie. De aceea tratamentul se face sub controlul *hemogramei și urinei*.

Dacă bolnava *nu răspunde* la sarea de aur se poate recurge la **Delta-penicilamina** (Cuprenil) sau la citostatice. Se administrează în doze progresive, lunare. Se începe în prima lună cu 150 mg/zi și crește în a doua la 300 mg, și a treia la 600 mg/zi. Efectele benefice apar după 2—3 luni. Ca acțiune se crede că inhibă producția de autoanticorpi și leagă complexele imune (agent chelator) favorizând eliminarea renală. Efectele adverse sunt tot medulare și renale ca la sărurile de aur.

Scanned with OKEN Scanner

Prednisonul în doze de 1 mg pe kg corp/zi este rezervat formelor febrile cu manifestări sistemice de vasculită. Regulile de tratament în palier cât și efectele nedorite sunt arhicunoscute.

Corticoizii administrați **intraarticular.** Se folosesc *preparate de triamcinolon* de *tip Diprophos, Kenalog.* Se fac cel mult *3 infiltrații/an* (una la 3 luni) la nivelul unei singure articulații. Acționează blocând fosfolipaza A 2 și blochează sinteza tuturor mediatorilor chimici, combate sinovita și panusul sinovial. Se aplică în centre specializate, în *stadiul II* și *eventual III* de evoluție.

Hidroxiclorochina în doză de atac de 200—400 mg/zi pentru 4—6 săptămâni se scade la 200 mg/zi, ca doză de întreținere. Se aplică în *stadiul II,* dacă bolnavul nu răspunde la Aspirină. Are acțiune antiinflamatoare similară ANS. Se face sub *control oftalmologic* fiindcă *retinopatia* duce la cecitate. Ca *semn premonitoriu* este *sensibilitatea vederii pentru culoarea roșie.*

Terapia citostatică — *imunodepresoare* — apelează la *Ciclofosfamidă și Imuran* în doză de atac de 150—200 mg/zi. Se încearcă la bolnavi la care *alte tratamente au eșuat.*

Sinovectomia chirurgicală corectează deformațiile și aduce ameliorări funcționale evidente. Se aplică în centre specializate unde se fac și proteze cu tije de material plastic.

Tratamentul balneofizical se face concomitent cu terapia ANS. Are drept scop *combaterea contracturii musculare, menținerea tonusului, forței musculare* și *a mobilității articulare. În faza acută* se folosesc *mulaje de plastic* pe care se așază palma și apoi se *aplică comprese calde.* După cedarea fenomenelor inflamatorii se face treptat *mobilizarea activă,* folosind o minge de cauciuc sau o jucărie flexibilă de material plastic. *Băile sulfuroase, iodate* și calde sunt indicate în faza de acalmie, când VSH scade sub 30 mm/oră. Stațiunile de profil cu *băi sulfuroase* sunt Herculane, Sovata, Govora, Căciulata. La Mangalia, Techirghiol și Eforie Nord se fac băi și *împachetări cu nămol.* În stațiunile balneare se folosesc și alte procedee fizicale.

Rezultatele tratamentului aplicat în prezent sunt favorabile. Se obțin *stabilizări și remisiuni* lungi cu păstrarea mobilității articulare, a tonusului muscular și deformațiuni minime sau moderate. *Criteriile de apreciere* sunt *clinice, biologice* și *radiologice, urmărite în dinamică.*

În *formele agresive* se ajunge la *deformații și anchiloze* cu toată gama de droguri discutate și aplicate. Se compromit funcțional multe articulații și pot să apară și complicații viscerale, pulmonare, cardiace, renale.

Scanned with OKEN Scanner

LUPUSUL ERITEMATOS DISEMINAT

Definiție

LED (lupusul eritematos diseminat) reprezintă *prototipul bolilor de colagen* care pe plan patogenic prezintă multiple *anomalii imunologice* și pe plan clinic leziuni cutanate, renale și hematologice. *Producția de complexe imune* și depunerea lor în glomeruli, seroase, vase și țesutul interstițial, reprezintă trăsătura distinctă a LED, motiv pentru care a fost numită *boala complexelor imune*.

Incidență și prevalență

LED se întâlnește *în 90%* din cazuri *la femeie*, iar *prevalența* după unele statistici în *populația urbană* este mare între 15—50 de bolnavi la 100 000 de locuitori. *Pe rase, 1 din 700 femei albe* și *1 din 250 negrese fac LED*.

Etiopatogenie

În geneza leziunilor mai toți cercetătorii vorbesc de *intervenția complexelor imune*, ipoteză arătată la capitolul generalități.

Tablou clinic

Debutul bolii este acut în formele sistemice *sau lent, insidios* în formele cu debut cutanat și mioarticular.

În formele sistemice acute debutul este prin *febră, astenie, adinamie, alterarea stării generale* și *manifestări viscerale* cu atingere renală, exsudate pleuropericardice și citopenie sangvină sau manifestări neurologice.

În formele cronice, cu evoluție recurentă, la *manifestările cutanate* se adaugă în timp, *manifestările viscerale* și *nervoase*.

Manifestările cutanate (70% din bolnavi). *Erupția eritematoscuamoasă în placarde* și sub formă de „fluture" este localizată pe nas și pometi, *respectând pleoapele*. Uneori erupția discoidă se localizează pe fața urechii și pe stern. Se asociază uneori **ulcerații** *bucale și nazofaringiene și pe fața dorsală a degetelor*.

Erupția purpurică cauzată de trombocitemie poate precede cu luni de zile apariția semnelor cutanate și renale. În leziunile cutanate la

Scanned with OKEN Scanner

nivelul joncțiunii dermoepidermice se constată depuneri de complexe imune și C_3 și un infiltrat limfoplasmocitar în jurul vaselor (fig. 39 A și B).

Leziunile cutanate sunt *sensibile la razele solare* deoarece ultravioletele denaturează ADN-ul și ARN-ul, fapt ce explică apariția anticorpilor antinucleari, cu activitate imunogenă.

Manifestările mioarticulare (90% din bolnavi). Atât în formele acute cât și în formele cronice, bolnavii se plâng de *mialgii, artralgii* și *poliartrită*, localizată *la articulațiile mici* sau *mari* care este trenantă la antiinflamatoare nesteroidice.

Manifestările renale sunt cele mai frecvente și severe leziuni prezente la 70% din bolnavi. Pe plan clinic bolnavii prezintă *proteinurie, hematurie, hipertensiune* și *semne de insuficiență renală* cu evoluție progresivă și ireversibilă. Controlul ureei și creatininei este obligatoriu și valorile acestora trebuie urmărite în dinamică. Substratul lezional al simptomelor renale este *glomerulonefrita focală, mezangială* sau *proliferativ-membranoasă*. *Biopsia renală* și analiza anticorpilor cu ajutorul imunofluorescenței stabilește tipul leziunii glomerulare (vezi și capitolul Glomerulonefrite).

Fig. 39 A — Lupus eritematos diseminat. Erupție facială (după Williams); B — Lupus eritematos diseminat. Erupție facială și presternală (după Chamberlain).

Scanned with OKEN Scanner

Manifestările hematologice (la 70% din bolnavi) sunt descoperite de o *hemoleucogramă* care arată *anemie, leucopenie* și/sau *trombopenie.* Anemia are caracter sigur autoimun, dacă testul Coombs este pozitiv. Citopenia sangvină este însoțită și de *splenomegalie de gradul I sau II* iar *splenectomia* aduce beneficii la bolnavii rezistenți la *corticoterapie. Micropoliadenopatia* este prezentă la 15% dintre bolnavi. *Scăderea protrombinei* și *anticorpii antifactor VIII și IX* explică *sângerările cutaneo-mucoase* care răspund favorabil la Prednison.

Manifestările neurologice (la 30—40% din bolnavi) se datoresc leziunilor de vasculită, depunerilor de complexe imune în meninge și a anticorpilor antineuronali pe neuroni. Rezultă simptomele multiple și variate. De la *neuropatia senzitivo-motorie* la *psihoze, cefalee migrenoidă, meningite, hemiplegii, tulburări extrapiramidale* și *cerebeloase, reprezintă întreaga paletă a simptomelor nervoase centrale și periferice.*

Crizele convulsive și fenomenele neurologice sunt influențate *în bine de corticoterapie,* fapt demn de reținut.

Manifestările cardiopulmonare (la 10% din bolnavi) se traduc prin *exsudate pleuropericardice* și *infiltrate pulmonare nodulare* sau *difuze* întâlnite în formele acute de LED. Poliserozita prezentă în formele grave cu manifestări sistemice.

Manifestările vasculare (la 10% din bolnavi). *Fenomenele Raynaud* sunt caracteristice SD. În LED se întâlnesc *flebite migratorii recurente* sau *tromboze vasculare* care explică angina pectorală sau accidentele vasculare cerebrale trombotice. Sunt influențate de anticoagulante și Prednison.

Forme clinice particulare

Forma acută cu debut febril, *stare toxico-septică,* ridică probleme de *diagnostic diferențial* cu *stările septice* și *fenomenele paraneoplazice* din *limfoamele maligne.* **Forma cronică** cu *debut cutanat,* evoluează recurent și pe parcursul bolii apar *leziunile renale, hematologice sau nervoase.* Unii autori disting forma cu prevalența simptomelor renale, nervoase sau hematologice.

Diagnostic pozitiv

LED poate fi afirmat în baza semnelor cutaneo-mucoase, mioarticulare, renale și hematologice întâlnite în mod obișnuit la o femeie tânără între 20—40 ani cu VSH și proteinele de fază acută crescute, ne obligă la diagnostic.

Confirmarea diagnosticului o dau anomaliile imunologice relativ specifice și nespecifice arătate la patogenie. Se cercetează *anticorpii antinucleari, anti ADN, ENA, antileucocitari, antitrombocitari, antieritrocitari, anticardio-lipinici și antineuronali.* Ca alte mijloace, *amintim biopsia renală cu imunofluorescență, rozeta lupică* și studierea *imunității celulare* în sângele periferic. *Ecografia renală* evidențiază rinichi de dimensiuni mici (sub 100 mm în axul lung) cu reducerea indicelui pa-

Scanned with OKEN Scanner

renchimatos și uneori contur neregulat. Scăderea limfocitelor T totale și a LT 4 și LT 8, scăderea IL II și interferonului. Tehnicile sunt sofisticate și apelează la anticorpi monoclonali dirijați împotriva antigenelor de suprafață a limfocitelor T.

Biopsia cutanată *cu imunofluorescență*, efectuată la nivelul erupției lupice arată infiltrarea dermo-epidemică cu *limfoplasmocite* și depunerea de complexe imune. Rozeta lupică nu este caracteristică, deoarece se întâlnește la *1% din normali, în leucemii, mielom multiplu și anemia Biermer.*

Diagnostic diferențial

Este condiționat de simptomatologia prevalentă. Intră în *discuție RAA, PR, celelalte colagenoze, glomerulonefrita acută și cronică poststreptococică, poliserozita tuberculoasă sau paraneoplazică, accidentele vasculare cerebrale și crizele convulsive idiopatice ori secundare, și psihozele.*

În cazul *citopeniei* cu *splenomegalie* se discută și alte *boli imunologice* sau *hematologice* la care participă *splenomegalia hiperplazică hiperreactivă, hiperfagică și autoimună.*

Evoluție și prognostic

În *forma acută* cu tot tratamentul *imunodepresor*, evoluția este nefavorabilă și prognosticul *quo ad vitam* și *ad sanationem este* destul *de rezervat. Forma cronică* evolutivă *permite supraviețuiri până la 5 ani*, cu prognostic rezervat în timp. Complicațiile sunt IRC și AVC.

Tratament

La ora *actuală boala* nu poate *fi vindecată*. **Obiectivele** *tratamentului curativ* sunt să combatem *procesul autoimun*, să *întârziem instalarea leziunilor viscerale*, să *prelungim viața* și să *influențăm starea de bine a bolnavilor.*

Mijloacele terapeutice sunt Prednisonul, Hidroxiclorochina, antiinflamatoarele nesteroidice (ANS) și citostaticele : Imuran, Ciclofosfamidă și Clorambucil. *Plasmafereza* se aplică în centre specializate la bolnavii care au concentrație ridicată de IgG și complexe imune și crioglobuline.

Conduita terapeutică. *Artralgiile, poliartrita, mialgiile, febra și serozita sunt influențate de Aspirină* și la nevoie de Indocid, Fenilbutazonă. Doza pentru Aspirină este de 3—8 g/zi iar pentru Indocid 75—125 mg/zi și pentru Fenilbutazonă de 600—1 200 mg/zi. Tamponarea cu pansamente gastrice, Sucralfat, alcaline este obligatorie.

Hidroxiclorochina în doze de 200 mg/zi, *influențează erupția cutanată și fenomenele mioarticulare.*

În *formele acute* cu *poliserozită*, febră, *simptome renale* și *hematologice* se apelează la *Prednison* singur sau în combinație cu un *citostatic.* Doza de Prednison este de 1 mg/kg corp pe zi și respectă regulile cu-

Scanned with OKEN Scanner

Tablou sinoptic nr. 57

Lupusul eritematos diseminat: aspecte de etiopatogenie, tablou clinic și tratament

LUPUSUL ERITEMATOS DISEMINAT

ETIOPATOGENIE

- Boala complexelor imune care induc leziuni cutanate, renale, hematologice, vasculare și nervoase
- Factorii de risc
  - predispoziție ereditară
  - infecții virale repetate
  - infecții cronice de focare
  - medicamente: — Procainamida
    — Hidralazin
    — HIN, Luminal
  - razele ultraviolete
  - estrogenii
- Vasculita imună, distrofia și necroza fibrinoidă a colagenului sunt principale leziuni histologice din LED
  - explică leziunile cutaneo-mucoase, mioarticulare, renale, hematologice și vasculare

TABLOU CLINIC

- Mioarticulare: 90% mialgii, artralgii, poliartrite necrozive trenante
- Cutaneomucoase 40%
  - erupții eritematoscuamoase discoide, în placarde, în fluture, pe față, pe stern
  - ulcerații bucale sau nazofaringiene
- Renale 70%
  - glomerulonefrite mezangioproliferative: proteinurie, hematurie, HTA și semne de IRC
- Hematologice 70% — citopenie
  - anemie, leucopenie și/sau trombopenie
  - micropoliadenopatie
  - sângerări cutaneomucoase
  - purpură
- Neurologice 30%
  - cefalee, convulsii, psihoze
- Vasculare 10% — flebite migratorii, crize Raynaud, rar tromboze vasculare
- Cardiopulmonar
  - exsudate pleuropericardice
  - infiltrate nodulare în plămîn
  - poliserozita

TRATAMENT

- Obiective
  - să combatem procesul autoimun
  - întârziem instalarea leziunilor viscerale
  - prelungim viața
- Mijloace — Prednison, Hidroxiclorochin, ANS, Imuran, Ciclofosfamidă, Clorambucil plasmafereză
- Conduită terapeutică
  - Aspirina, Indocidul, Fenilbutazona influențează febra, fenomenele mioarticulare și serozita
  - Hidroxiclorochin — influențează erupția cutanată și fenomenele mioarticulare
  - Prednisonul de elecție în formele acute și cu manifestări neurologice
  - Imuranul, Ciclofosfamida (2—3 mg/kg corp pe zi) se folosesc când Prednisonul nu dă rezultate
  - la Clorambucil se apelează dacă bolnavul nu răspunde la primele citostatice
- Rezultate — prelungim viața până la 5 ani

Scanned with OKEN Scanner

noscute. Scăderea în palier la 3—4 zile sau săptămânal sub controlul glicemiei, TA, greutății, osteoporozei, fenomenelor cushingoide și potasiului.

Simptomele *neurologice* sunt influențate de *Prednison în doze mari* de 2 mg/kg corp pe zi iar fenomenele provocate de tromboze venoase și arteriale, de Prednison și anticoagulante.

Citostaticele se folosesc *la bolnavi care nu răspund la tratamentul cu Prednison*. Se folosesc singure sau în asociație cu Prednison (în schemă simplă sau dublă). Doza pentru *Imuran* sau *Ciclofosfamidă* este de 100—150 mg/zi (2—3 mg/kg corp și pe zi) sub control hematologic, având în vedere efectele medulo-toxice. *Clorambucilul* se introduce dacă nu obținem răspuns favorabil la primele citostatice, după 2—4 săptămâni de tratament. Doza este de 4—6 mg/zi și se reduce treptat.

Rezultatele tratamentului se apreciază pe date oferite de informațiile *clinice, hematologice, proteinurie, biologice,* VSH, dozări de imunoglobuline, *de uree și creatinină*. Sunt *influențate favorabil* de ANS, erupțiile *cutanate, febra și manifestările mioarticulare* iar de *cortizon* și *citostatice, serozita și leziunile renale, convulsiile și trombozele cerebrale*. Dacă ne referim la beneficiul bolnavului rezultatele sunt apreciate ca bune, mediocre și slabe.

Scanned with OKEN Scanner

SCLERODERMIA

SD (sclerodermia) este o *colagenoză* cu *evoluție lentă, progresivă* având ca manifestări caracteristice leziunile de *fibroză difuză a pielii, tubului digestiv, rinichiului, cordului și plămânului.* De aceea forma cu manifestări pluriviscerale este denumită de anglo-saxoni SSP (scleroză sistemică progresivă). De la început subliniem că *manifestările viscerale pot să apară în absența leziunilor cutanate.*

Incidență și prevalență

SD sau SSP este *boala femeilor între 30—35 ani.* Este mai rară la bărbați, raportul fiind de 3,4/1 în favoarea sexului feminin. Este *foarte rară la chinezi, indieni, thailandezi, malaiezieni,* fapt care pledează pentru intervenția *factorilor genetici și ecologici în patogenia bolii.*

Etiopatogenie

Este expresia unei *reacții limfocitotoxice* care provoacă *leziuni de vasculită în vasele dermului.* Studiul subpopulațiilor limfocitare cu *anticorpi monoclonali* au arătat o creștere a *LT 4 și o scădere a LT 8.* Extractele solubile din pielea normală sau bolnavă de SD stimulează activitatea limfocitelor T provenite de la bolnavii cu SD. În *culturi de fibroblaști* aceste limfocite au acțiune *citotoxică.*

S-au pus în evidență de la bolnavi cu SD autoanticorpi împotriva *antigenelor* de *membrană a fibroblaștilor* și a *colagenului de tip I și IV.* Rolul lor nu se cunoaște. O parte din bolnavi prezintă în ser și *anticorpii nespecifici* menționați la capitolul LED.

Leziunile precoce interesează *vasele mici, arteriolele* și *capilarele din piele, glomerulii renali, cord și plămân* și din *submucoasa și musculatura tubului digestiv.* În jurul vaselor există un *infiltrat* cu limfocite T, plasmocite și macrofage.

La nivelul *endoteliului arteriolar* și capilar apar leziuni care favorizează *agregarea plachetară.* Creșterea factorului *von Willebrand* în plasmă contribuie la apariția leziunilor endoteliale. Fixarea acestui factor endotelial ar favoriza agregarea trombocitelor. *Trombocitele secretă un factor mitogen care stimulează proliferarea tunicii medii* și *intime,* urmată de *obliterarea vasului* prin procese *de fibroză.*

In leziunile cronice predomină *fibroblaștii, histiocitele și fibroza sub formă de benzi.* Histiocitele și fibroblaștii sunt stimulați de factorul de creștere produs de limfocite.

Scanned with OKEN Scanner

Anatomie patologică

La *nivelul pielii* în stadiile precoce se constată *un infiltrat bogat limfoplasmocitar la joncțiunea dermoepidermică* și *în jurul arteriolelor și capilarelor* care cu timpul dispar fiind înglobate în benzi de colagen. *Fibroza* apare sub forma unor *benzi compacte* paralele cu epiderma de la care pornesc *prelungiri digitiforme* care *străbat hipodermul și fixează pielea de țesutul muscular.* În jurul *plăcilor fibroase* există un infiltrat *limfoplasmocitar,* celule care generează leziunile acute și apoi stimulează fibroza.

În tubul digestiv se constată precoce *atrofia mucoasei esofagiene* și *tardiv* a *mucoasei gastrointestinale. În submucoasă și musculară* apar *benzi fibroase* iar *musculatura netedă prezintă leziuni degenerativ distrofice. Infiltratul limfoplasmocitar,* fibroblaștii și histiocitele completează **tabloul histologic.**

În rinichi apare precoce o *hiperplazie a arterelor interlobare* și *necroza fibrinoidă în arteriolele aferente* glomerulare. În stadiul înaintat duc la *glomerulosclerozăși* sunt greu de diferențiat de *leziunile din nefroangiosclerozăbenignă* sau *malignă.*

În SSP în *interstițiul miocardului* se constată *benzi de fibroză care jugulează sistemul excitoconductor* cauzând *tulburări de conducere și aritmii.* Arterele *coronare distale* sunt infiltrate cu limfocite. *Exsudatul pericardic* în cantitate mică se întâlnește rareori. *Fibrele miocardului de lucru prezintă leziuni distrofice* fapt ce explică apariția *insuficienței cardiace ireductibile.* Leziunile explică tabloul clinic al *miocarditei dilatative.*

În plămâni apare o fibroză interstițială reticulară sau sub formă de benzi care explică hipertensiunea pulmonară și forțarea inimii drepte.

Tablou clinic

Debutul suferinței este *lent, insidios* cu *fenomene Raynaud care preced cu luni sau chiar ani de zile, fenomenele cutanate sau viscerale.* La frig, la rece, apare criza vasomotorie în trei timpi : paliditate, cianoză, recolorare. La început degetele au pielea tumefiată, indurată, galbenă. Mișcările de închidere și deschidere ale pumnului sunt limitate. Cu timpul apare *sclerodactilia* care înseamnă fibroza pielii, atrofia falangelor și uneori apariția de gangrene.

Manifestările cutanate. *Pielea de la față, gât și antebrațe* devine *îngroșată, cartonată, lipsită de elasticitate* și are culoare *palid-gălbuie.* Dispar ridurile feței și gâtului. Cu timpul pielea se atrofiază, cauză din care orificiul bucal se micșorează și apare *microstomia.* Fața capătă aspectul de *„mască bizantină"* comparată cu fața inexpresivă din picturile religioase ale bizanțului. Antebrațul și mâna prezintă aspectul *mâinii de ceară* similar cu mulajele anatomice. Cu timpul la nivelul pielii apar *pete pigmentate, zone de vitiligo, telangiectazie* și uneori *depuneri calcice.* Împreună cu esofagita și fenomenul Raynaud realizează *sindromul CREST.* Acest acronim însumează calcinoza, fenomenul Raynaud, esofagita, sclerodermia și telangiectazia. Notăm că mai des ne întâlnim numai cu REST și uneori numai cu EST sindromul (fig. 40).

Scanned with OKEN Scanner

Fig. 40. Facies de „Mască bizantină" în sclerodermie.

Fig. 41. Sclerodermie „esofag de sticlă"

Manifestările viscerale sunt *digestive, renale* și *cardiopulmonare*.

Esofagita prezentă la peste 60% dintre bolnavii care acuză disfagie, durere, regurgitare. Examenul baritat pune în evidență esofagul de sticlă care apare dilatat, cu peristaltică leneșă sau absentă (fig. 41).

Maldigestia și malabsorbția se traduc prin balonare, inapetență și diaree cronică. Scaunele sunt moi, conțin alimente nedigerate. Datorită MD și MA apar diverse fenomene carențiale (vezi sindromul de malabsorbție-maldigestie).

Manifestările renale. Leziunile de glomeruloscleroză prezente la 40—50% dintre bolnavi se traduc prin proteinurie, hematurie, hipertensiune sistolo-diastolică, retenție de azot și uneori anemie hemolitică microangiopatică.

Manifestările cardiace. Miocardopatia fibroasă întâlnită la 15% dintre bolnavi realizează clinic blocuri de ramură stângă, dreaptă, blocuri A—V (atrio-ventriculare) sau tulburări de ritm, extrasistole și fibrilație atrială. Insuficiența cardiacă ireductibilă care se instalează destul de rapid, reprezintă o cauză sigură de moarte. Pericardita se întâlnește rar și este ușor de recunoscut ecografic : lamă de lichid hipo- sau anecoic situat între foița viscerală și cea parietală a pericardului.

Manifestările pulmonare. Fibroza interstițială este descoperită de examenul radiologic. În *formele severe* determină *hipertensiune pulmonară* și *insuficiență pulmonară restrictivă*. Bolnavii prezintă dispnee progresivă de efort, cianoză și semnele insuficienței cardiace drepte. *Spirometria* arată insuficiență restrictivă iar *cateterismul venos*, hipertensiunea pulmonară.

Scanned with OKEN Scanner

Diagnostic pozitiv

Fenomenele Raynaud, semnele cutanate și esofagita sunt suficiente pentru confirmare.

Anomaliile imunologice care scot în evidență autoanticorpii nespecifici se întâlnesc la 1/3 din bolnavi. Tranzitul baritat esofagian este obligatoriu pentru descoperirea esofagului de sticlă. Nu uităm examenul *ecografic al cordului și rinichiului* și nici *radiografia pulmonară* pentru a descoperi leziunile de la aceste organe.

Biopsia cutanată relevă plăcile fibroase, infiltratul limfoplasmocitar periarteriolar din jurul plăcilor fibroase și al joncțiunii dermo-epidermice. Dispariția glandelor sebacee și sudoripare este alt element caracteristic.

Forme clinice particulare

Este SSP cu manifestări prevalente viscerale. SSP fără simptome cutanate caracteristice trebuie luată în discuție la un pacient cu *malabsorbție, disfagie progresivă inexplicabilă, cardiomiopatie* cu tulburări de *ritm de conducere* și semne de *insuficiență cardiacă* sau *fibroză pulmonară și hipertensiune* care nu au altă explicație.

Diagnostic diferențial

Intră în discuție având în vedere tabloul dominant, *sindromul Raynaud* de alte cauze, *achalazia, cardiomiopatiile primare și secundare, glomerulonefrita cronică* și *fibrozele pulmonare primare și secundare, difuze însoțite de hipertensiune pulmonară.* Nu uităm să diferențiem SD (SSP) și de *celelalte boli de colagen,* subliniind argumentele pro- și contra, pe baza unui raționament deductiv.

Evoluție și prognostic

Evoluția este lentă, progresivă. Leziunile renale sunt cauza *de moarte la 50%* din bolnavi iar *cele cardiace și de malabsorbție numai la 15%* din bolnavi. De asemenea *infecțiile intercurente pulmonare,* pneumonia și bronhopneumonia, sunt *complicații* severe.

Prognosticul este favorabil în formele cutanate și cu evoluție lentă. *Este rezervat* în formele cu manifestări viscerale.

Tratament

SD nu *are medicație salutară la ora actuală. Tratamentul curativ* urmărește să combată *agregarea trombocitară, fenomenul Raynaud,* să *întârzie* apariția *leziunilor viscerale* și să *mărească șansa de supraviețuire* a bolnavilor. Se combat *hipertensiunea, malabsorbția, insuficiența cardiopulmonară* și *insuficiența renală.*

Scanned with OKEN Scanner

Sclerodermia : aspecte de etiopatogenie, tablou clinic, tratament

SCLERODERMIA

ETIOPATOGENIE

- Boală autoimună tradusă prin leziuni cutanate şi viscerale
  - — *primum movens* este vasculita autoimună care prinde arteriolele şi capilarele din piele, rinichi, tub digestiv, cord şi plămân
  - — vasculita care duce la obliterarea arteriolelor este urmată de o fibroză difuză
- Anatomopatologic
  - — infiltrat limfoplasmocitar dermo-epidermic
  - — fibroză în benzi şi plăci în derm şi hipoderm
  - — atrofia mucoasei tubului digestiv, plus leziuni fibroase şi distrofice în pătura musculară
  - — renal — glomeruloscleroză
  - — cord — fibroză interstiţială
  - — plămân — fibroză interstiţială sau difuză

TABLOU CLINIC

- Manifestări cutanate
  - — fenomene Raynaud
  - — pielea feţei, gâtului şi mâinilor îngroşată, cartonată, lipsită de riduri
  - — realizează mască bizantină, mână de ceară
  - — sindrom CREST prezent
- Manifestări digestive
  - — esofagită cu esofag de sticlă la Rx
  - — maldigestie, malabsorbţie
- Manifestări renale
  - — proteinurie, hematurie, HTA
- Manifestări cardiace
  - — tulburări de ritm şi conducere
  - — insuficienţă cardiacă ireductibilă
- Manifestări pulmonare
  - — dispnee de efort
  - — Rx. fibroză localizată sau difuză
- Anomalii imunologice
- Biopsie cutanată

TRATAMENT

- Obiective — să combată procesul autoimun, să întârzie apariţia leziunilor viscerale, să combată HTA, maldigestia, malabsorbţia şi insuficienţa cardio-pulmonară
- Mijloace terapeutice
  - — Aspirină, Dipiridamol, hipotensoare, Colchicină, Cuprenil, Clorambucil, Dimetilsulfoxid
- Conduita terapeutică
  - — vasculite : Aspirină, Dipiridamol
  - — fenom. Raynaud cu Nifedipin, Minipress, nitroglicerină, local
  - — pentru procesul autoimun apelăm la Colchicină, Clorambucil, Dimetilsulfoxid şi Cuprenil
  - — HTA influenţată de Propranolol, Clonidină, Minoxidil
  - — esofagita beneficiază de pansamente, Zantac
  - — malabsorbţia de tratament de substituţie
  - — insuficienţa cardiacă de vitamine, Izoket, diuretice şi digitalice

Scanned with OKEN Scanner

Mijloacele terapeutice. Pentru combaterea leziunilor obstructive *vasculo-endoteliale* se recomandă Aspirina și Dipiridamolul. *Fenomenele Raynaud* sunt influențate de Nifedipină, Minipress și unguent cu nitroglicerină aplicate local. Pentru combaterea *procesului autoimun și fibrinogeneza*, se încearcă Colchicina, Delța-penicilamina, Clorambucilul și Dimetilsulfoxidul. Dozele pentru Colchicină, Penicilamină și Clorambucil sunt cunoscute de la celelalte boli.

Conduita terapeutică. Pentru combaterea fenomenelor *Raynaud și a HTA* se recurge la Nifedipin, Minoxidil, Nitroglicerină, Propranolol. Fenomenele de *scleroză cutanată* sunt influențate cu unguente cu Dimetilsulfoxid asociat cu Acid salicilic, Acid nicotinic, Prednison, Polidocanol și Fluorouracil care se găsesc în farmacii sub diverse denumiri comerciale. *Esofagita* beneficiază de pansamente gastrice, Tagamet sau Ranetidină.

Malabsorbția este influențată de vitamine, fier, preparate care conțin fermenți digestivi și cure intermitente cu antibiotice care împiedică popularea intestinului subțire cu floră colonică.

Insuficiența cardiopulmonară nu beneficiază prea mult de oxigen, vitamine, digitalice, Isoket și diuretice.

Tratamentul de fond cu Colchicină sau Deltapenicilamine, ori Clorambucil, asociat la nevoie cu Prednison, care se aplică în ultima vreme, are nevoie *de timp* și *studii controlate pe serii mari de bolnavi* pentru *aprecierea beneficiilor*.

Rezultatele terapeutice. Pot fi influențate fenomenele *vasculare, esofagita* și *controlată hipertensiunea* arterială. Criteriile de apreciere sunt clinice și biologice și sunt ușor de enumerat dacă se cunoaște tabloul clinic și biologic al bolii.

Scanned with OKEN Scanner

DERMATOMIOZITA ŞI POLIMIOZITA

DM (dermatomiozita şi PM (polimiozita) sunt *colagenoze* **majore** caracterizate printr-un *proces inflamator nespecific care interesează mușchii scheletici şi pielea.* Dacă sunt lezaţi *numai mușchii striaţi* boala poartă *numele de PM* iar dacă sunt prezente şi *leziunile cutanate* boala poartă *numele de DM.*

La nivelul mușchilor se constată leziuni degenerativ-distrofice şi infiltrate limfocitare, leziuni care duc la *atrofie musculară.* La nivelul *pielii* se constată *erupţii eritemato-scuamoase heliotrope. Leziunile sunt expresia unui proces autoagresiv.*

O treime din PM şi DM sunt *asociate* cu PR, LED, SD sau cu diferite *neoplasme viscerale :* cancer pulmonar, gastric, ovarian, mamar sau timoame maligne.

Incidenţă şi prevalenţă

Boala se întâlneşte *rar, prevalenţa* fiind aproximativ *5 bolnavi pe an la 100 000* de locuitori iar *incidenţa* de 0,5/100 000. DM apare mai frecvent la femei în a 4-a, a 5-a decadă de vârstă.

Etiopatogenie

Etiopatogenia este necunoscută. Este considerată o *boală autoimună* generată printr-o *reacţie hiperergică limfocitotoxică dependentă de anticorpi, îndreptată prevalent asupra mușchilor striaţi şi tegumentelor.* În acest sens pledează *infiltratul limfocitar din perimysium şi din jurul fibrelor musculare.* Limfocitele circulante reacţionează cu *antigenele fibrelor musculare.* Cercetările cu imunofluorescenţă efectuate pe biopsiile musculare au arătat că, la un mic procent de bolnavi există depozite de imunoglobuline, complement şi complexe imune. Cu microscopul electronic s-au pus în evidenţă particule *„lyke-virale“* în fibrele musculare lezate. Aceasta ar putea reprezenta aşa-numitele *antigene X* faţă de care are loc o reacţie autoimună. Leziunile cutanate au la bază o *vasculită agresivă* la nivelul *vaselor dermului.* La joncţiunea dermo-epidermică apar *infiltrate limfoplasmocitare* şi depozite de complexe imune, dovedite cu anticorpi monoclonali.

În DM copilului se constată frecvent prezenţa antigenelor **HLA** B8 **DR 3** şi **DRw 5.**

Scanned with OKEN Scanner

Anatomie patologică

În *stadiul acut*, biopsia musculară arată leziuni *degenerative și necrotice* ale fibrelor musculare în jurul cărora există un bogat *infiltrat* cu limfocite și macrofage. Perimysiumul este *infiltrat* cu aceleași celule și prezintă *degenerescență* mucoidă și fibrinoidă. *Vasculita necrotizantă* se întâlnește în DM copilului.

În stadiul cronic se constată leziuni degenerative distrofice care duc la atrofia mușchilor scheletici și scăderea forței musculare. La nivelul pielii se constată zone atrofice, alternând cu zone eritematoase și telangiectatice.

Clasificarea formelor clinice de PM și DM după anglo-saxoni este următoarea :

1. Poliomiozita primară idiopatică
2. Dermatomiozita primară idiopatică
3. Dermatomiozita și poliomiozita paraneoplazică
4. Dermatomiozita și poliomiozita asociate cu alte boli de colagen (sindromul Sharp)
5. Dermatomiozita infantilă asociată cu vasculita necrotică cu predominența manifestărilor digestive.

Tablou clinic

Debutul bolii este acut sau *lent, insidios,* cu *mialgii, artralgii, erupții cutanate* și slăbiciune musculară marcată. Se descriu *trei forme clinice :*

1. **Forma musculară caracteristică PM.** Debutul este mai ales *acut* cu *febră, artralgii* și *mialgii*. Sunt prinși cu predilecție *mușchii scheletici* de la nivelul *centurii scapulare* sau *pelvine*. *Oboseala* și *impotența funcțională* sunt caracteristice.

În *faza acută* mușchii sunt *tumefiați* și *dureroși*. Bolnavii *nu pot executa mișcările fiziologice necesare :* spălat, pieptănat, îmbrăcat când sunt prinși mușchii centurii scapulare. Dacă sunt prinși mușchii centurii pelvine, *ridicarea și coborârea scărilor* este dificilă ; greoaie este și *ridicarea de pe scaun*.

În *faza cronică* determină *atrofii musculare* cu *impotență funcțională marcată*. Scad tonusul muscular și forța de contracție, bolnavul fiind handicapat și având nevoie de ajutor.

Forme musculare particulare : dacă sunt prinși și *mușchii gâtului*, bolnavii *nu pot ține capul în poziție verticală ;* dacă sunt lezați *mușchii faringelui* apare *disfonia* și *disfagia faringiană cu refularea alimentelor pe gură și nas*, bolnavii înnecându-se și făcând uneori *pneumonii de aspirație ;* când sunt prinși *mușchii intercostali* apare *insuficiența pulmonară restrictivă* cu alură acută și cronică (datorită hipoventilației prezintă dispnee, hipoxie și pot muri prin asfixie și de aceea trebuie intubați sau supuși ventilației asistate) ; rar este interesat *miocardul* când boala realizează o *miocardopatie dilatativă* cu I.C. *globală ireductibilă*.

2. **Forma cutaneo-musculară** caracterizează DM. Pe lângă simptomele musculare descrise, bolnavii prezintă *erupții cutanate*. Este caracteristică *erupția eritemato-scuamoasă de culoare violacee* situată la

Scanned with OKEN Scanner

Fig. 42. Dermatomiozită. Leziuni la nivelul mâinilor (după Williams).

pleoape, pe *nas* și pe *frunte*. La față realizează *„masca cu ochelari"*. Erupția *poate avea* și *caracter maculo-papulos*. Aceste erupții *pot să apară* pe *brațe* și *torace*, pe *mâini*, *coate* și *genunchi* (fig. 42). Când apar în *jurul unghiilor* și *plantelor* duc la *pierderea unghiilor* și *descuamarea sub formă de lambouri*. Pielea mai prezintă zone de *atrofie*, zone *depigmentate*, zone *pigmentate* și *telangiectazii* realizând aspectul de **poikilodermie.**

În ambele forme descrise bolnavii pot prezenta *fenomene generale*: *febră*, *astenie*, *adinamie*. Ca *manifestări de acompaniament* notăm: *poliartrita trenantă*, *fenomenele Raynaud*, *atrofia pielii* și *CREST sindromul*.

3. **Forma paraneoplazică** ridică reale probleme de patogenie. *Fenomenele cutanate* și *musculare preced* sau *însoțesc tabloul clinic al unui neoplasm visceral*. În cancerul *de sân*, *de ovar*, *în cancerul gastric*, *pulmonar* și *timomul malign*, manifestările de PM și DM pot precede și *ascunde simptomele caracteristice* acestor cancere. Simptomele cutaneo-musculare *dispar după tratamentul chirurgical* și *citostatic* și *reapar* după apariția metastazelor canceroase. În asemenea situații *suntem obligați să controlăm sânul prin mamografie*, *tractul genital prin ecografie*, *să apelăm la bronhoscopie* și *grafie pulmonară* ori la *gastroscopie* și efectuarea *biopsiilor seriate de rigoare*.

Diagnostic pozitiv

S-au stabilit o serie de *criterii majore* pentru confirmarea bolii:

1. *Slăbiciunea* și *impotența musculară* simetrică care interesează mușchii centurilor scapulare, pelvine sau mușchii gâtului, faringelui, laringelui.

2. *Creșterea nivelului seric al C.P.K.* (creatinkinazei) și aldolazei.

3. *Electromiograma* trebuie să înregistreze anomaliile triadei clasice: unde scurte mici polifazice, mișcări fibrilatorii și descărcări bizare ropetitive de înaltă frecvență.

Scanned with OKEN Scanner

Dermatomiozita : tablou clinic, etiopatogenie, tratament

DERMATOMIOZITA

TABLOU CLINIC

- Polimiozita
  - febră, mialgii, artralgii, artrite, fenomene Raynaud
  - miozita interesează mușchii centurii scapulare sau pelvine
  - oboseală fizică, impotență funcțională la spălat, îmbrăcat, ridicat și coborât scări
  - disfagie, disfonie când sunt prinși mușchii faringelui
  - insuficiență respiratorie dacă sunt prinși mușchii cutiei toracice
  - atrofie musculară
- Dermatomiozita
  - erupție eritemato-scuamoasă pe față, pe brațe, mâini, coate, genunchi și torace
  - erupția facială realizează „masca cu ochelari"
  - erupție în jurul unghiilor și plantelor
  - erupțiile sunt heliotrope, duc la atrofia pielii și mușchilor scheletici
- Forma paraneoplazică
  - manifestările cutaneo-musculare preced sau însoțesc tabloul unui cancer visceral — neo gastric, de sân, ovar, pulmonr, timom malign

ETIOPATOGENIE

- Boală autoimună caracterizată prin :
  - leziuni degenerativ-distrofice și infiltrație limfocitară a fibrelor musculare și joncțiunii dermo-epidermice
  - erupții cutanate eritematoscuamoase
  - depozite de complexe imune și C 3 în fibrele musculare și la joncțiunea dermo-epidermică
- Factori de risc
  - predispoziție ereditară
  - antigen HLA DR W 5, DR 3 și B 8
  - infecții virale repetate
  - infecții cronice de focar
  - raze solare

TRATAMENT

- Obiective — combatem procesul autoimun, asigurăm menținerea forței și tonusului muscular, prevenirea atrofiilor musculocutanate
- Mijloace terapeutice
  - Prednison, Imuran, Metotrexat și 6 MP
- Conduita terapeutică
  - Prednisonul — medicament de elecție — în palier
  - în formele corticorezistente apelăm la asocierea unor citostatice în doze cunoscute
- Rezultatele tratamentului se apreciază prin scăderea VSH, ameliorarea anomaliilor imunologice, păstrarea tonusului și forței musculare

Scanned with OKEN Scanner

4. *Biopsia musculară* arată leziuni *degenerativ necrotice* ale *fibrelor musculare* în sarcolemă, prezența unor nuclei mari veziculoși cu nucleoli și *atrofie musculară*. În *jurul fibrelor* și în *perimysium* un *bogat infiltrat* cu limfocite și plasmocite.

5. *Erupții heliotrope pe față*, sub *formă de ochelari*, pe mâini și în jurul unghiilor, pe genunchi, coate, uneori pe brațe și torace.

Diagnostic diferențial

Are în vedere *miopatiile* și *distrofiile musculare familiale*, *miastenia gravis* și *alte boli de colagen*, evidențiind elementele pro- și contra, după raționamente deductive și inductive, elementele care le deosebesc.

Evoluție și prognostic

Evoluția este progresivă *către atrofie musculo-cutanată* și *impotență funcțională marcată* când bolnavii devin *handicapați* și au nevoie de o altă persoană pentru îngrijire. În *formele acute* prinderea *mușchilor respiratori* poate duce la *asfixie* iar interesarea miocardului provoacă insuficiență cardiacă globală. *Prognosticul quo ad sanationem* este *rezervat*. Șansa de supraviețuire este mult redusă în cazul prinderii mușchilor respiratori.

Tratament

Tratamentul curativ are ca **obiective** *combaterea procesului* inflamator de *natură uutoimună*, *prevenirea atrofiilor* și *menținerea tonusului* și *forței musculare* la *nivelul mușchilor scheletici*, *respiratori* și *cardiaci*. Se evită expunerea la soare.

Mijloace de tratament. *Corticoterapia* reprezintă tratamentul de *elecție*. În formele *corticorezistente* se asociază Imuran, Metotrexat, 6-Mercaptopurină. Se folosesc Ciclofosfamida sau Clorambucilul în doze cunoscute atât în faza de atac cât și în faza de întreținere a tratamentului.

Conduita terapeutică. *Prednisonul* se administrează în doză de 60—80 mg/zi pentru 3 luni, scăzând treptat doza și urmărind efectele benefice și iatrogene. În formele *corticorezistente* apelăm la asocierea unui *citostatic* în funcție de experiența și rezultatele obținute.

Rezultatele tratamentului sunt relativ bune, *ameliorează starea bolnavului*, *mențin tonusul* și *forța musculară* și duc la *dispariția sau ameliorarea erupțiilor cutanate*. *Criteriile* de *apreciere* sunt *clinice*, *electromiografice*, *biologice* prin dozarea C.P.K., *histologice* prin *biopsia musculo-cutanată* și *imunologice* prin comportarea testelor imunologice.

Scanned with OKEN Scanner

POLIARTERITA NODOASĂ

Definiție – nomenclatură

Denumirea de PAN (poliarterită nodoasă) dată de anglosaxoni *este mai corectă* decât aceea de *periarterită nodoasă* dată de autorii francezi. Prima arată *interesarea multor artere de calibru mic* și *mijlociu* iar a doua se referă la aspectul anatomo-patologic tradus prin prezența *nodulilor periarteriali*, rar întâlniți clinic.

PAN este o poliangeită, o *polivasculită* cu caracter *inflamator nespecific* care interesează *arterele de calibru mijlociu* și *mic* din teritoriul *mușchilor scheletici*, din *arterele mezenterice, hepatice, renale, coronariene* și din *vasa nervorum* (vasele aflate în teaca perineuronală și care irigă nervii). De aici rezultă și *tabloul polimorf* al bolii, boala fiind o *vasculită necrotizantă sistemică*.

Incidență și prevalență

Boala se întâlnește mai *ales la bărbați între 35—60 ani*, vârsta medie *fiind 45 ani*. Raportul B/F este 4/1.

Anatomie patologică

PAN este o *inflamație necrotizantă* a *arterelor mici* și *mijlocii*. Leziunile sunt *segmentare* și au predilecție pentru *bifurcarea arterelor* sau *arteriolelor*. Uneori procesul interesează și *venele adiacente*.

În *stadiul acut* se constată o *infiltrație difuză a celor trei tunici* cu neutrofile și pe alocuri *zone de necroză fibrinoidă* a mediei și a intimei *urmată de tromboză* și *obstrucție*. Consecința este *ischemia* și/sau *necroza țesutului irigat*.

În *stadiul cronic* apar *dilatații anevrismale* și *granuloame* constituite din colagen și eozinofile. *Leziunile ischemice* interesează multe organe viscerale unde apar și *microinfarcte*.

Patogenie

Patogenia este necunoscută. Sunt implicați trei *factori de risc: terenul genetic, infecțiile virale, sensibilizarea față de unele antigene virale, bacteriene* și *chiar medicamente alergizante*. Pentru *sensibilizarea* față de *antigenele virale* pledează prezența *antigenului HbS* la peste 30%

din bolnavi, prezența în ser a *complexelor imune* formate din *IgM și antigen Hbs*. În peretele vaselor lezate, cu imunofluorescență s-a dovedit prezența *IgM*, a *complementului seric* și *antigenului HBs* al hepatitei B.

Manifestări clinice

Debutul este adesea *necaracteristic* cu *stare febrilă prelungită*, astenie, adinamie, scădere în greutate (la 50% din bolnavi). Se adaugă *mialgii, artralgii, simptome nervoase, digestive* și *renale*.

Simptomele nervoase. *Lezarea vaso-nervorum* provoacă *nevrite senzitivo-motorii* caracterizate prin *pareze, paralizii* și *amiotrofie*. Sunt prinși mai ales *nervii sciatic popliteu extern, cubital, radial* și *median*. În teritoriul acestor nervi apar tulburări de sensibilitate, motilitate și reflexie.

Simptomele digestive sunt de tip *colicativ* realizând *abdomenul acut medical* sau *chirurgical* în funcție de substratul fiziopatologic arterial, ischemia sau necroza. Astfel lezarea ischemică a arterelor *mezenterice* sau *hepatobiliare* provoacă *colici de tip apendicular, biliar, intestinal* și *pancreatic*. Simptomele colicative pe fond ischemic fac parte din tabloul clinic al HAP-ului abdominal descris de noi, și pretează la diagnostic diferențial.

Când leziunile produc *microinfarcte intestinale*, sau de *vezică biliară* apare tabloul *abdomenului acut chirurgical*. *Paraclinic VSH* este accelerată, *leucograma* arată leucocitoză cu neutrofilie. *Intervenția chirurgicală se impune când* sunt prezente semnele iritației peritoneale : hiperestezie, apărare sau contractură. *Infarctul intestinal* are ca semn caracteristic ileusul paralitic cu balonare, timpanism și sensibilitate marcată.

Simptomele renale se întâlnesc la 30% din bolnavi și îmbracă tabloul *glomerulonefritei cronice* tradus prin *hipertensiune, proteinurie, hematurie*. Hipertensiunea este prezentă uneori și în lipsa semnelor urinare. Rar apare tabloul *infarctului renal* tradus prin durere lombară, febră și hematurie.

Simptomele de ischemie coronariană sunt rare și îmbracă tabloul clinic și electrocardiografic de angină pectorală sau chiar de infarct miocardic acut.

Crampele musculare — în antebrațe, în gambe coapse (enumerate în ordinea frecvenței) mimând claudicația intermitentă se întâlnesc la 40% din bolnavi.

Manifestările cutanate *sunt rare*. Se menționează atât *erupții* de tip *eritem nodos, polimorf* cât și prezența unor *noduli dureroși* cât un bob de mazăre pe traiectul arterelor și venelor periferice. *Flebita migratorie* figurează în tabloul clinic în asemenea situații.

Diagnostic pozitiv

În fața unei *stări subfebrile* acompaniate de *crampe musculare, crampe abdominale, nevrite periferice, hipertensiune arterială*, se ridică problema PAN-ului. La un bolnav cu un asemenea trecut apariția unui *abdomen acut chirurgical* implică consult în echipă — *internist* și *chirurg* — în vederea intervenției chirurgicale.

Scanned with OKEN Scanner

Poliarterita nodoasă : aspecte de etiopatogenie, tabloul clinic, tratament

POLIARTERITA NODOASĂ

ETIOPATOGENIE

- Este o polivasculită autoimună care interesează arterele de calibru mijlociu și arteriolele din :
  - mușchi scheletici, teritoriul mezenteric, ficat, rinichi, cord și *vasa nervorum*
  - consecința obstrucției arteriolare este ischemia
  - explică colicile viscerale
    - crampele de molet
    - paraliziile nervoase
- Factori de risc
  - predispoziție ereditară
  - infecții virale repetate
  - prezența antigen HBs
  - infecții cronice de focar

TABLOU CLINIC

- Debut cu stare febrilă prelungită însoțită de :
  - mialgii, artralgii
  - eritem nodos, polimorf
  - flebita migratorie
- Manifestări nervoase
  - pareze sau paralizii de sciatic popliteu extern, cubital, medial sau radial
- Manifestări digestive
  - colici febrile de tip biliar, intestinal, pancreatic, apendicular
  - poate duce la infarcte intestinale, de vezică biliară realizând abdomenul acut
- Manifestări renale
  - HTA, proteinurie, hematurie
  - rar infarct renal
- Manifestări coronariene
  - rar angor și tablou de infarct miocardic
- Examen F.O. *important*
  - exsudate floconoase *în vitro* și microanevrisme, hemoragii retiniene

TRATAMENT

- Obiective : combaterea vasculitei autoimune, să întârzie și să stabilizeze evoluția leziunilor viscerale.
- Mijloace terapeutice
  - Prednison, Ciclofosfamidă, hipotensoare
  - intervenție chirurgicală în caz de infarcte intestinale, biliare
- Conduita terapeutică
  - Prednison în palier 40—60—80 mg/zi
  - Ciclofosfamidă 100—150 mg/zi
  - IRC beneficiază de tratament conservator
- Rezultate terapeutice
  - se obțin ameliorări la 90 % din bolnavi
  - apreciate clinic și biologic

Scanned with OKEN Scanner

Ca informații paraclinice amintim VSH accelerată, leucocitoză cu neutrofilie, hipergamaglobulinemie și prezența antigenului Hbs. Aceste date sunt necaracteristice și apreciate numai în context clinic.

Examenul F.O. oferă adesea informații caracteristice, *exsudate floconoase in vitro* și prezența *microanevrismelor arteriovenoase.*

Arteriografia selectivă renală și *mezenterică* scoate în evidență prezența microanevrismelor arteriale în vase, rinichi și în viscerele abdominale (ficat, intestin subțire, pancreas).

Evoluție, prognostic, complicații

Boala evoluează recurent în pusee. Leziunile renale pot duce la *insuficiență renală cronică* iar *infarctele viscerale* gastro-intestinale pot provoca *perforații, infarcte hepatice, pancreatice, perforații ale veziculei biliare* și *peritonită biliară.* În asemenea situații prognosticul este rezervat. Media de supraviețuire este de 5 ani la bolnavii netratați. La cei tratați supraviețuirea crește cu mulți ani.

Tratament

Tratamentul curativ are ca obiective combaterea *procesului inflamator probabil de natură autoimună, stabilizarea leziunilor vasculare, oprirea evoluției* și *mărirea șansei de supraviețuire.*

Mijloacele terapeutice sunt *Prednisonul* și *Ciclofosfamida. Hipertensiunea* beneficiază de tratamentul *hipotensor. Infarctele viscerale cu perforații* de organe cavitare *necesită intervenție chirurgicală.*

Conduita terapeutică. *Prednisonul* în doză de 1 mg/kg corp pe zi în asociație cu *Ciclofosfamidă* în doză de 2 mg/kg corp pe zi. În *fața unei perforații* de origine cavitară abdominală *se indică operația* sub *protecție de antibiotice* și postoperator se continuă tratamentul de fond, pe baza biopsiei.

Insuficiența renală beneficiază de tratamentul arătat la capitolul respectiv.

Rezultate. Cu *Prednison* și *Ciclofosfamidă* se obțin ameliorări și remisiuni de durată la 90% din bolnavi. *Criteriile de apreciere* ale beneficiului terapeutic sunt cele *clinice* și *paraclinice* (VSH, leucocitoză, gamaglobuline, eventual arteriografie selectivă). Biopsia musculară și intraoperatorie confirmă sau stabilește diagnosticul. Biopsia musculară poate dovedi ameliorarea bolii.

Scanned with OKEN Scanner

SPONDILITA ANCHILOZANTĂ

Definiție

SA este o *boală reumatică* care *afectează articulațiile sacroiliace* și ale *coloanei vertebrale* care are o *evoluție cronică, stadială, către anchiloză.*

Boala a fost *studiată clinic* și *anatomopatologic* de Strümpell, Bechterew și mai ales de Pierre Marie în 1898. În 1966, la New York, Asociația Americană de Reumatologie a stabilit *criteriile clinice* și *radiologice de diagnostic* și a precizat și faptul că este o *artrită reumatică deformantă seronegativă* (absența factorului reumatoid).

Incidența

Este *boala bărbaților* fiind de *10 ori mai frecventă decât la femei.* Apare la adolescentul și adultul tânăr, incidența maximală situându-se între 15 și 40 de ani.

Etiopatogenie

Este o boală cu *patogenie autoimună,* fiind consecința unei *reacții hiperergice limfocitotoxice* care afectează articulații sacroiliace și ale coloanei vertebrale.

Factorii de risc. În patogenia ei sunt implicate : *predispoziția ereditară* și *infecțiile viro-bacteriene* cu *localizare intestinală* și *uretrală.*

Aproape 95% din bolnavi sunt purtători de *antigene HLA* B_{27}. Transmiterea acestor antigene se face după legile mendeliene. Aceste antigene sunt prezente și la bolnavii care suferă de alte boli autoimune cum sunt : RCH, ER, maladia Wipple sau sindromul Fiessinger—Leroy—Reiter. *Purtătorii de antigene HLA* B_{27} reacționează *hiperergic* la contactul cu diferite antigene sensibilizante. În cazul bolnavilor cu SA *reacția hiperergică, de tip limfocitotoxic,* are loc față de *antigene virale* sau *bacteriene.*

În antecedentele acestor bolnavi se constată *infecții intestinale cu enterovirusuri, cu bacterii de tip Yersinia* sau *Salmonelle.* La alții se constată *infecții uretrale cu Chlamidii.* Probabil că între *antigenele viro-bacteriene* și ale țesutului *colagenic din articulațiile sacrovertebrale* există asemănări. În această situație are loc o reacție hiperergică, structurile conjunctive perivertebrale jucând rol de *innocent bystander* (spectator inocent).

Scanned with OKEN Scanner

Alte argumente pentru patogenia autoimună sunt manifestările de *conjunctivită, uveită* și *iridociclită* care preced sau acompaniază *debutul sacro-lombar* al bolii. De asemenea, SA este asociată și cu alte boli imunoagresive cum sunt : *RCH* (rectocolita hemoragică), *ER* (enterita regională), *maladia Wipple, boala Behçet.*

Anatomie patologică

Principalele leziuni anatomo-patologice sunt *sinovita, degenerescența fibrinoidă* și *infiltratul limfoplasmocitar de la nivelul ligamentelor vertebrale ale inelului fibros discal* și *apariția sindesmofitelor.*

Sinovita interesează articulațiile sacroiliace, interapofizare, costovertebrale și mai rar articulații periferice coxofemurale și genunchi.

Hiperplazia sinovei și *infiltrația ei cu limfoplasmocite* provoacă *eroziuni superficiale* osteocartilaginoase care cu timpul se osifică. Acest proces duce la *osificarea articulațiilor sacroiliace, interapofizare* și *costovertebrale.*

La nivelul *inelelor fibroase* ale discurilor și la nivelul *ligamentelor vertebrale* (longitudinal anterior, longitudinal posterior, ligamentele galbene și interspinoase), au loc leziuni de *necroză fibrinoidă* cu *infiltrate limfoplasmocitare*, urmate de *fibroză* și *osificare.* Limfocitele secretă un factor stimulator (F.S.F.) al fibrozei și osteogenezei.

Osificarea inelului discal dă naștere la *sindesmofite* care sunt comparate cu *stalactitele* și *stalagmitele.* Coloana capătă aspectul *tijei de bambus.* Osificarea ligamentelor dă aspectul *liniei de tramvai : osificarea ligamentelor galbene dă aspectul șinelor de tramvai,* iar osificarea ligamentului interspinos reprezintă *firul electric al liniei de tramvai.* Coloana vertebrală prezintă aspectul radiologic al liniei de tramvai.

Tablou clinic

Clinica bolii. În *forma ascendentă* descrisă de Pierre Marie boala are *debut sacro-lombar* iar în *forma descendentă,* mult mai rară, *debut cervical. Debutul este lent insidios* și *foarte rar acut,* cu *stare febrilă* și *dureri articulare sacro-lombare.*

Boala evoluează în patru stadii, simptomele subiective și obiective variind cu stadiul.

În stadiul sacrolombar sunt prinse articulațiile sacroiliace și lombosacrate. Bolnavii se plâng de *dureri nevralgice* care îmbracă aspectul *nevralgiei sciatice amputate* sau *în basculă.*

Durerea din zona lombară joasă iradiază posterior în fese și pe fața posterioară a coapsei până în spațiul popliteu, când vorbim de sciatică amputată. În cazul sciaticei în basculă durerile de tip nevralgie sciatică se schimbă când pe dreapta când pe stânga.

Durerile apar noaptea și *dimineața la trezire, nu cedează la repaus* ca în sciatică și *sunt accentuate de tuse, strănut* și *efort fizic.* Sunt *dureri trenante* care datează de cel puțin 3 luni de zile.

La o treime din bolnavi durerile sunt precedate sau însoțite de *manifestări oculare* tip *conjunctivită, uveită, iridociclită.*

Scanned with OKEN Scanner

De asemenea, tot la o treime din bolnavi, sacroileita poate fi precedată sau însoțită de o *hidrartroză* sau *coxită* care poate duce la coxartroză și anchiloză.

La *examenul fizic* constatăm în această fază sensibilitate la apăsarea articulațiilor sacroiliace. *Semnul despicăturii* și *hiperabducției coapsei* sunt pozitive. *Semnul cheii* este prezent în *cazul coxitei.*

Radiografia articulațiilor sacroiliace, oferă o serie de imagini, descrise de reumatologul francez *De Sèze* în patru stadii.

În *stadiul I,* precoce se constată o *lărgire a spațiului articular,* imagine necaracteristică și surprinsă foarte rar. În *stadiul II* descoperă *ștergerea liniei interarticulare* și *eroziuni marginale zimțate,* comparate cu *marginea timbrelor poștale,* așa-zisa *artrită erozivă.* În *stadiul III dispare linia articulară* și *apare artrita condensată* iar în *stadiul IV* se instalează *anchiloza sacroiliacă,* tradusă prin osificarea articulațiilor sacroiliace.

Stadiul II este stadiul toraco-lombar, când sunt prinse formațiile fibroase, discale, ligamentele și articulațiile interapofizare și costovertebrale. Bolnavii se plâng de *mialgii lombare, dureri nevralgice,* de tip nevralgie sciatică L 1 sau L 5 și nevralgii intercostale în semicentură sau centură. Durerile au *caracter nocturn* și *matinal* și sunt *declanșate de efort, mișcare, tuse, strănut* sau de *schimbările meteorologice.*

La *examenul fizic* se constată *sensibilitatea la percuția coloanei vertebrale, toraco-lombare, ștergerea lordozei lombare, spate drept* sau *cifoză dorsală. Mușchii paravertebrali sunt contractați* și *sensibili,* alteori se constată o musculatură *flască.*

Mișcările de *flexie, extensie, rotație* și *înclinare laterală* în *segmentul toraco-lombar* sunt *limitate* și *dureroase. Semnul* **Schöber** este prezent și reflectă rigiditatea coloanei lombare. În *segmentul toracal amplitudinea mișcărilor respiratorii* (inspirație și expirație) sunt limitate și dovedite cu ajutorul unui centimetru la nivelul taliei.

Radiografia de față și *profil* a coloanei vertebrale relevă o *rectitudine* sau o *cifoză dorsală,* prezența *vertebrelor lombare pătrate* fără *colțuri marginale* și *apariția sindesmofitelor.*

Stadiul III este stadiul cervical când sunt interesate formațiunile fibroase ale coloanei cervicale. Bolnavii prezintă *dureri în musculatura cefei* însoțite de *nevralgie cervico-brahială* și uneori semne de *insuficiență vertebro-bazilară* (vezi capitolul nevralgii spinale). Mișcările de flexie, extensie, rotație sunt mult limitate. Radiografia de față și profil, arată rectitudinea segmentului și prezența sindesmofitelor.

Stadiul IV. *Coloana vertebrală este rigidă, fixată în* **rectitudine** sau **cu cifoză dorsală.** Bolnavul, în funcție de poziția în care se fixează coloana, capătă atitudinea de **schior,** sau **urangutanoidă** cu aspect de **cifoză dorsală.** *Mișcările coloanei sunt mult limitate,* bolnavul se *întoarce ca „lupul". Radiografia* relevă aspectul bastonului *de bambus* sau al *liniei de tramvai* (fig. 43).

În acest stadiu apar o serie de manifestări viscerale, pulmonare, cardiace și nervoase. *La nivelul plămânului,* radiografia descoperă o fibroză apicală bilaterală sau un aspect de fibroză interstițială. Bolnavii prezintă *dispnee de efort* iar spirometria relevă o *insuficiență pulmonară restrictivă*

Scanned with OKEN Scanner

Fig. 43. Spondilita anchilopoietică — coloana de bambus, cu fractură la nivelul vertebrei L_1.

La nivelul cordului, la 3% din bolnavi, apar leziuni distrofice cu interesarea *valvelor sigmoide* și *ectazia aortei*. Clinic se constată apariția unui *suflu protomezodiastolic*. Rareori apar leziuni de *miocardopatie fibroasă interstițială*, tradusă prin tahicardie, tulburări de ritm și conducere și dispnee de efort.

Sindromul cozii de cal este provocat de interesarea *nervilor din plexul sacrat* și a *centrilor vegetativi sacrați*. Bolnavii prezintă *dureri rebele în fese, coapsă, însoțite de parestezii*, rezistente la ANS și procedeele fizicale. *În forma invalidantă* cu prinderea centrilor vegetativi, bolnavul *pierde controlul sfincterelor* și prezintă *incontinență de urină și fecale*.

Forme clinice

Se descrie **forma ascendentă Pierre Marie și forma descendentă Bechterew** cu debut cervical și evoluție descendentă. Se mai descriu *formele cu debut articular periferic* și *forme asociate cu alte boli autoimune* (vezi etiopatogenie).

Diagnostic pozitiv

Trebuie *precizat în stadiul sacrolombar* pentru a putea, terapeutic, *stabiliza* boala în această fază. La New York în 1966, s-au stabilit 4 *criterii clinico-radiologice* (însușite și de experții OMS) care permit un *diagnostic precoce*:

1. *durerea lombosacrată trenantă* de cel puțin 3 luni de zile;
2. *diminuarea mobilității coloanei* în trei planuri (flexie, extensie, rotație);
3. *dureri* și *redoare* în *segmentul toracal* cu diminuarea expansiunii cutiei toracice în inspir și expir;
4. *radiologic*, descoperirea semnelor de *sacroileită*, a *sindesmofitelor*, sau a *vertebrelor pătrate*.

Date paraclinice. Este o *artrită seronegativă*, factorul *reumatoid* (F.R.) și *factorii antinucleari* (F.A.N.) *sunt absenți* chiar în *formele febrile, rapid evolutive* sau cu *prinderea articulațiilor periferice*. În *fazele de activitate* a bolii *VSH* este *moderat crescută*, este prezentă *anemia feriprivă* și pro-

Scanned with OKEN Scanner

Spondilita anchilozantă : aspecte ale etiopatogeniei, anatomiei patologice şi tablou clinic

SPONDILITA ANCHILOZANTĂ

ETIOPATOGENIE ANATOMIE PATOLOGICĂ

- Artrita reumatică deformantă şi anchilozantă seronegativă care afectează articulaţiile sacroiliace şi ale coloanei vertebrale
- Factori de risc :
  - predispoziţia ereditară, HLA B 27 prezent la 90%
  - infecţii intestinale cu enterovirusuri, *Yersinia* sau salmonelle
  - infecţii uretrale cu chlamidii
- Patogenie autoimună :
  - asociere cu boli autoimune
  - conjunctivita, uveita, iridociclita
  - sinovita sacroiliacă interapofizară, costovertebrală şi periferică
  - fibroza şi osificarea ligamentelor vertebrale, inclului discal
  - sindesmofite

TABLOU CLINIC

- Evoluţie stadială cu debut ascendent sacrolombar sau descendent cervical
- Stadiul I sacrolombar
  - dureri lombosacrate trenante de 3 luni de zile
  - nevralgie sciatică amputată, în basculă
  - manifestări oculare
  - semnul despicăturii şi hiperabducţiei prezent
  - semne radiologice caracteristice
- Stadiul II toracolombar
  - dureri toracolombare nocturne, matinale, accentuate de efort, tuse, strănut, schimbări meteorologice
  - sensibilitate la percuţie
  - ştergerea lordozei, spate drept sau cifoză dorsală
  - muşchi paravertebrali contractaţi sau musculatură flască
  - mişcările de flexie, extensie, rotaţie limitate
  - amplitudinea mişcărilor respiratorii redusă

- Stadiul III cervical
  - dureri în ceafă
  - nevralgie cervicobrahială
  - insuficienţă vertebrobazilară
  - mişcările de flexie, extensie reduse
  - sindesmofite
- Stadiul IV
  - coloană rigidă, fixată în rectitudine sau cifoză dorsală
  - atitudine urangutanoidă
  - mişcările în segmentele coloanei mult limitate

Scanned with OKEN Scanner

teinele de fază acută (proteina C, fibrinogen, alfa-2-macroglobulina). *Fosfataza alcalină osoasă* este crescută în fazele evolutive ale bolii. **Antigenul HLA B 27** este prezent la 95% din bolnavi. Prezența lui confirmă diagnosticul clinic, absența nu-l infirmă.

Examenul radiologic este necesar și datele oferite de acest examen au fost arătate mai sus.

Diagnostic diferențial

Diagnosticul diferențial are în vedere, la tineri, *cifoza Scheuermann* (osteocondrita juvenilă), tradusă prin dureri și mialgii în regiunea toracală, unde grafia coloanei evidențiază corpi vertebrali cu hernii intraspongioase. Urmează *ileita condensată* care apare exclusiv la femei, unde grafia pe bazin arată o condensare unilaterală a osului iliac, vecin cu articulația sacroiliacă. *Morbul Pott* tradus prin dureri localizate la 1—2 vertebre iar examenul radiologic arată distrugerea cu tasarea corpilor vertebrali. Morbul Pott determină *gibus*. Se are în vedere și sindromul Reiter.

Mai intră în discuție *discartroza toraco-lombară, spondiloza cervicală, mielomul multiplu* (boala bătrânilor în baston), *limfoamele maligne* cu debut vertebral și *cancerul osos al coloanei vertebrale*.

Evoluție, complicații, prognostic

Boala are o *evoluție cronică, recurentă,* ducând la prinderea treptată a segmentelor care alcătuiesc coloana vertebrală. Duce la *anchiloză prin fibrozare, osificare* și la *deformarea coloanei* în *poziții vicioase* cu *cifoză* sau *giboză*.

Complicațiile viscerale care pot să survină sunt *insuficiența aortică* și *insuficiența pulmonară restrictivă*. *Prognosticul quo ad vitam* este favorabil, numai *prognosticul quo ad sanationem,* este rezervat în formele cu anchiloza întregii coloane în poziții vicioase. În cazul anumitor profesii, bolnavii trebuie recalificați sau pensionați.

Tratament

Are ca *obiective combaterea inflamației, contracturii musculare, stabilizarea bolii în stadiul sacro-lombar*. În *formele evolutive* se *previne fixarea* coloanei în *poziții vicioase* de *cifoză, giboză* sau *scolioză*.

Ca mijloace, apelăm la *repaus pe un pat tare* (fără arcuri, saltea relaxa, pernă), pentru a evita fixarea coloanei în poziții vicioase. Se urmărește *fixarea coloanei în rectitudine*, poziție care asigură o fizionomie și funcționalitate acceptabilă, mai ales a segmentului toracal.

Pentru *combaterea inflamației nespecifice* și a *durerilor* se *folosesc ANS*. De *elecție* sunt *Fenilbutazona* și *Indocidul*. De rezervă sunt noile ANS : Naproxen, Diclofenac, Piroxicam care sunt mai bine tolerate în privința efectelor iatrogene. ANS *inhibă mediatorii lipidici ai inflamației*. *La nevoie* se poate apela la *Prednison* și *röngenterapie*.

Scanned with OKEN Scanner

Tratamentul balneofizical are o mare importanță pentru menținerea *tonusului muscular, a mobilității articulare, prevenirea anchilozei* și *stabilizarea bolii* în *stadiul sacro-lombar.*

Conduita terapeutică. Se începe cu *Fenilbutazonă* sau *Indocid* care sunt destul de *eficiente.* Doza pentru Fenilbutazonă este de 600 mg/zi, timp de 2—3 săptămâni, după care doza se scade la 1 drajeu/zi, adică la 200 mg. Doza de atac pentru Indocid este 75—100 mg/zi, adică 3—4 drajeuri/zi, un drajeu având 25 mg. Se menține 2—3 săptămâni și se scade la 1 drajeu/zi, doza minimă eficientă. *Tratamentul de întreținere* cu doza minimă se continuă 2—3 luni—1 an de zile, în funcție de rezultate. Pentru a combate efectele nedorite asupra mucoasei gastrice se tamponează cu alcaline și protectoare de mucoasă (vezi capitolul Ulcerul gastro-duodenal).

Se poate începe și cu Piroxicam 20 mg×3/zi, Voltaren 25 mg×3/zi sau Naproxen câte 250 mg×3/zi. În caz de eșec se recurge la *Indocid* și apoi cu grijă se trece la *Fenilbutazonă* în dozele arătate.

Prednisonul își găsește utilitatea în *formele rapid evolutive* în doze de 20—30 mg/zi, timp de 2—3 săptămâni.

Röntgenterapia se aplică după ce am apelat la ANS fără rezultate. Se folosesc doze mici, antiinflamatorii de 1—2 gray/ședință, o cură având 6—10 ședințe. La femei nu se aplică această metodă de tratament înainte de menopauză.

Balneofizioterapia se impune în faza de acalmie pentru efectele sale benefice : *menținerea tonusului muscular* și *mobilizarea coloanei.* Se face gimnastică medicală *la aparate* și *înot în bazine cu apă caldă.* Aceste procedee se aplică cu foarte bune rezultate în stațiunile Herculane, Olănești, Călimănești, Căciulata, Sovata, Eforie Nord și Mangalia. În aceste stațiuni bolnavii beneficiază și de efectul *antiinflamator al apelor acratoterme, sulfuroase, saline* și al *nămolurilor minerale* și *sapropelice.*

CLINICA BOLILOR REUMATISMALE

BOLNAVUL CU DURERI ÎN MEMBRE

La un bolnav cu dureri în *membrele superioare* și *inferioare informațiile* necesare stabilirii unui *diagnostic clinic* și *etiologic* sunt oferite de *anamneză, examenul obiectiv* și *investigațiile paraclinice.*

În structura membrelor intră *oasele lungi* și *scurte, articulațiile, mușchii, vasele* (artere, vene, limfatice) și *nervi senzitivo-motori.* Bolile care interesează aceste structuri sunt de diverse etiologii și au ca simptom comun durerea. Aceste boli trebuie recunoscute de medicul generalist.

Anamneza ne precizează semiologia durerii care poate fi de origine *nervoasă, vasculară, mioarticulară* sau *osoasă.* Bolile care produc aceste dureri au o etiologie diferită cu substrat *inflamator, imunologic, aterosclerotic* sau *tumoral.* Traumatismele membrelor cu fracturi osoase, rupturi sau secțiuni vasculonervoase aparțin diferitelor specialități chirurgicale și nu constituie obiectul studiului nostru.

Anamneza nu trebuie să omită și *durerile iradiate* în membre, dureri cauzate de *afecțiuni viscerale* sau *discovertebrale.*

DUREREA NEVRALGICĂ

Semiologia durerii de natură nevralgică

Acest tip de durere îmbracă caracter *nevralgic* sau *nevritic.*

A. **Durerea nevralgică** este de două feluri : durere surdă sau *durere vie, fulgerătoare. Durerea surdă* este parestezică și simțită de bolnav sub formă de arsuri, înțepături și însoțită de furnicături și amorțeli.

Durerea vie, fulgerătoare, care apare *în crize, iradiază* ca *un fulger de-a lungul membrului,* și are durată scurtă. Alteori este o *durere sâcâitoare, continuă* și cu *exacerbări periodice,* greu tolerată de bolnav. Este însoțită de jenă funcțională sau de atitudini antalgice și poate dura ore, zile sau săptămâni.

Topografia. Durerea respectă traiectul dermatomeric la membre, având un *traiect descendent* de-a lungul nervilor senzitivo-motori ; de pildă durerea din *nevralgia cervico-brahială* sau *sciatică.*

La *nivelul toracelui* durerea are un caracter *orizontal* când iradiază pe *traiectul nervilor intercostali I--VII.* Iradiază în *semicentură* sau în *centură,* având uneori maxim de intensitate precordial, situație în care trebuie diferențiată de durerea precordială.

Scanned with OKEN Scanner

Durerea care iradiază pe *traiectul ultimilor nervi intercostali* are un *traiect oblic* și este o durere de *tip toraco-abdominal*. Bolnavul o simte pe mai multe coaste la baza hemitoracelui și în flanc până în punctul apendicular.

B. **Durerea de tip nevritic** este însoțită de *tulburări de sensibilitate, motilitate și uneori de tulburări vasomotorii. Tulburările de sensibilitate* sunt hiperestezia, hipoestezia sau anestezia. *Tulburările de motilitate neuromusculară* se traduc prin greutate în mișcare, hipotonie, hipertrofie sau amiotrofie musculară cât și prin hipo-, hiper- sau areflexie osteotendinoasă. *Fenomenele vasomotorii* provocate de iritația nervilor vegetativi se traduc prin senzație de răceală, paliditate, cianoză sau hipersudorație la mâini și picioare.

Mecanismul fiziopatologic al durerii nervoase constă în *iritația, inflamația sau compresia nervilor spinali* care conțin fibre senzitivo-motorii și vegetative.

Factorii de risc care declanșează și accentuează durerea sunt *efortul fizic* sau acte fiziologice ca *tusea, strănutul* care măresc *presiunea intrarahidiană* și *comprimă nervii,* declanșând durerea. *Inflamația,* în *neuroviroze* provoacă durerea, ca de pildă în zona zoster unde durerea precede *erupția veziculoasă*. Nu trebuie să uităm că *factorii meteorologici, frigul, vremea ploioasă, noroasă,* cu *ceață* accentuează durerea.

La femei cu *metroanexite,* inflamația cronică potențează nevralgia sciatică dată de conflictul discovertebral.

Factorii care ameliorează durerea sunt *fizici* (repausul, pozițiile antalgice), *căldura locală, prișnițele alcoolizate* și *medicamente antialgice* și *antiinflamatoare* de tip ANS (nesteroidic).

Informații oferite de examenul obiectiv

Este necesar *examenul coloanei vertebrale,* al *nervilor periferici,* cubital, median, intercostali și sciatic, precum și *examenul mușchilor. Când durerea este iradiată* se examinează *neapărat cordul, plămânul, stomacul, ficatul, colecistul* și *pancreasul.*

1. La *examenul coloanei vertebrale* se caută *mobilitatea* în ax, la mișcările de flexie, extensie, lateralitate și rotație, precum și *aspectul curburilor fiziologice* ale coloanei, dacă sunt păstrate sau avem de-a face în raport cu segmentul vertebral de cifoză, lordoză ori scolioză.

2. *Starea musculaturii paravertebrale* se apreciază prin palparea *mușchilor cefei* și *percuția mușchilor paravertebrali* în segmentul toraco-lombar. La nivelul mușchilor cefei și paravertebrali putem observa o *hipotonie flască* denumită de *reumatologii francezi insuficiență musculo-ligamentară*. Ni se pare mai corect denumirea anglo-saxonă de *fibromiozită dorsală*. Se întâlnește la femeile care *lucrează manual* și au *spondiloză cervico-toraco-lombară*. O *contractură* a *musculaturii paravertebrale lombare* cu *scolioză* de aceeași parte apare în *discopatii* și în *hernie* de disc.

3. *Cercetarea sensibilității* coloanei vertebrale se face prin *percuție* și *palpare*. Sensibilitatea în *punct fix* a coloanei apare în *morbul Pott* vertebral. În *discopatii* există o *sensibilitate difuză* sau în *punct fix* în caz de *hernie discală* sau în discartroza lombară aflată în stadiul III—IV. În *mielomul multiplu,* în *metastaze vertebrale* există durere în puncte

Scanned with OKEN Scanner

diferite. Același aspect se întâlnește și în *limfoamele maligne cu debut vertebral.*

4. *Examenul neurologic* se adresează *forței musculare, tonusului muscular, reflexelor idiomusculare, mobilității active* și *pasive* a musculaturii membrului respectiv.

Mușchii centurii scapulare, ai *gâtului* și *coapsei* sunt *dureroși* cu *tonus* și *forță mult reduse* și *reflex idiomuscular dispărut* în *dermato-* și *polimiozite.* Bolnavii nu se pot *spăla, pieptăna, îmbrăca,* dacă sunt prinși mușchii gâtului și centurii scapulare. *Se ridică greu* de pe scaun *coboară* și *urcă greu* scările dacă sunt interesați mușchii centurii pelvine. Le mai constatăm în boli neurologice cum sunt miopatiile genetice cu atrofie sau hipertrofie a musculaturii (aspect de atlet și forță de copil).

Reflexele osteotendinoase sunt prezente sau vii în nevralgii, sunt absente sau abolite în caz de nevrite cu pareze sau paralizii.

Etiologie

Etiologia durerilor nevralgice sau nevritice este multiplă și variată. Se întâlnește în boli discovertebrale, tumori neuromeningeale, vertebrale, în unele boli de colagen, în boli metabolice și intoxicații.

1. Ca *boli discovertebrale* amintim : discopatia, discartroza vertebrală, hernia de disc și metastazele din cancere viscerale sau în localizările primitive vertebrale a limfoamelor maligne.

2. *Tumorile neuromeningeale* sunt neurinoame, glioame, meningioame și neuroblastomul vertebral.

3. *Bolile de colagen* însoțite de fenomene mioarticulare sunt poliartrita reumatoidă, LED, dermatomiozita. În poliarterita nodoasă apare paralizia de sciatic popliteu extern.

4. Nevralgia ca *fenomen paraneoplazic* apare sub forma nevralgiei cervico-brahiale rebele în *cancerul mamar,* iar nevralgia intercostală în *cancerul pulmonar.* În *mielomul multiplu* sau *metastazele* unor cancere viscerale nevralgia apare ca fenomen compresiv. În *leucemii acute* și *cronice* apare nevralgia sciatică secundară infiltrării tecii perineuronale cu celule leucemice.

5. În *bolile metabolice, diabet* și *porfirie* apare așa-zisa neuropatie senzitivo-motorie care se întâlnește și în *etilismul cronic* și *intoxicația profesională* sau *neprofesională cu plumb.*

Investigații paraclinice

Investigațiile paraclinice care se practică obligatoriu în aceste împrejurări sunt :

1. *Examenul radiologic și grafic* al coloanei vertebrale arată în discartroză pensarea spațiului intraarticular, a găurii de conjugare, condensarea platourilor discale și prezența de *osteofite marginale,* cu direcție orizontală și aspect de „clește patent". Dispoziția orizontală le deosebește de *osteofitele* (sindesmofitele) din SA (spondilita anchilozantă) unde au direcția verticală a *stalactitelor și stalagmitelor.* Cu timpul formează punți care dau aspectul de „coloană de bambus". Debutul SA este lombosacrat cu interesarea articulațiilor sacroiliace care inițial au aspect zimțat de

Scanned with OKEN Scanner

„timbru poștal". Acest aspect se prinde rar. Mai des constatăm pe grafia în poziție specială, inițial lărgirea interliniei articulare, zone de decalcifiere și osteoliză alternând cu zone de condensare și dispariția liniei interarticulare sacroiliace prin procesul de condensare. În stadiile III și IV de boală apare aspectul de „tijă de bambus" și de „linie de tramvai" prin osificarea ligamentului interspinos.

Zone de osteoliză cu prăbușirea corpurilor vertebrale și dispariția pediculilor vertebrali „ochi de siguranță ai radiologului" se întâlnesc în *metastazele osoase, mielomul multiplu și morbul Pott*. În *morbul Pott* apare osteoliza a două, trei corpuri vertebrale vecine cu păstrarea spațiului intervertebral. În cazul *neoplasmelor vertebrale* (metastaze sau localizări primare) corpii vertebrali se prăbușesc, dispare spațiul intervertebral și apar semne de compresie medulară și a nervilor spinali. În *mielomul multiplu* arată zone de osteoliză cu prăbușirea corpilor vertebrali

2. *Scintigrafia cu Ga* arată în cazul osteolizei neoplazice zone de condensat, de hiperfixare a galiului și nu zone de hipofixare ca în cazul scintigrafiei cu Tc.

3. *Tomografia computerizată* și *rezonanța magnetică* scoate în evidență zona de *infiltrație neoplazică* și *extinderea ei* în *suprafață* și *profunzime*.

4. *Examenul efectuat de specialistul neurolog* precizează leziunile produse de *polinevrite, poliradiculonevrite, mielite, scleroză progresivă* în *plăci*. Ne oferă și date relevate de puncția rahidiană și analiza L.C.R.

DUREREA VASCULARĂ

În raport cu vasul afectat aceasta poate fi de natură **venoasă, arterială sau arteriocapilară.**

A. **DUREREA VENOASĂ** apare *în repaus,* în ortostatism sau *la efort* sub formă de jenă, greutate sau chiar crampă de molet. Durerea poate fi însoțită de înțepături, senzația de picior rece.

1. În **boala varicoasă** examenul obiectiv decelează *pachete varicoase șerpuitoare* pe traiectul *safenei interne* sau *externe*. Varicele membrelor inferioare sunt dilatații ale venelor din rețeaua superficială și apar pe traiectul unei vene safene la unul sau ambele membre. Sunt vizibile la gambe și uneori la coapse.

Claudicația venoasă se datorește stazei venoase, care întârzie schimburile capilare de oxigen și bioxid de carbon, determinând hipoxie care duce la ischemie musculară și nervoasă. Durerea apare în efort și dacă este însoțită de edem al gleznelor nu se pot palpa tibialele posterioare și astfel se confundă cu crampele de molet din arteriopatii. În stadiile avansate apar fenomene de insuficiență venoasă cronică traduse prin *hemosideroză, edem* și *ulcere trofice*.

2. În **flebitele superficiale** sunt interesate venele safene. Bolnavul *prezintă durere* și *arsură* pe traiectul unei *vene superficiale care este dură, violacee* și *sensibilă* la *palpare*. Uneori se însoțește de *limfangită* care apare ca un *cordon roșu* și ajunge până la *ganglionii limfatici* poplitei sau inghinali care au mărimea unor boabe de fasole și *sensibili*.

Scanned with OKEN Scanner

3. În **flebita migratorie** sunt prinse pe rând, după legea hazardului, *venele safene*, apoi *epigastrice inferioare*, *venele toracale*, *mamare externe* iar la membrul *superior vena cefalică* sau *bazilică*.

Puseul flebitic la nivelul unei vene durează 3—4 zile, dispare spontan pentru a apare la altă venă. *Venele* sunt *turgescente* ca un *cordon dur*, *violaceu* și *sensibil*. Flebita migratorie apare ca *fenomen paraneoplazic* în *cancerele viscerale*, în *leucemiile mieloide cronice*. Flebita migratorie mai apare ca manifestare precoce a *trombangeitei obliterante*.

4. În **flebita profundă** durerea este resimțită ca *tensiune*, *greutate* în *gambă*, așa-zisul „picior de plumb". Treptat apare *durerea* în *molet* sau în *plantă* urmată ca din senin, peste noapte, de apariția unui *edem alb*, *moale*, *sticlos* (din cauza pielii palide și întinse). Este așa-numita **flegmatia alba dolens** (inflamație albă, dureroasă). Când procesul trombotic interesează și *venele superficiale* și *musculare* apare **edemul albastru,** violaceu, așa-numita **flegmatia cerulaea dolens** (inflamație violacee, dureroasă).

B. **DUREREA ARTERIALĂ** apare în arteriopatii obstructive care realizează tabloul **ischemiei arteriale periferice acute** sau **ischemiei periferice cronice.**

1. **Ischemia periferică acută** este provocată fie prin embolie fie prin tromboză *in situ*. *Embolia* apare în cadrul bolilor embolizante cum sunt *stenoza mitrală*, în *fibrilația atrială* sau *cardiopatia ischemică* cu *fibrilație arterială*. *Infarctul de miocard complicat cu tromboză parietală a ventriculului stâng* este o altă cauză care realizează embolie periferică. Un tromb format prin *staza în atriul stâng* este mobilizat, trecut în circulația mare și oprit în arterele tibiale, politee sau femurale. *Tromboza in situ* se realizează prin formarea unui cheag sanguin la nivelul unei *plăci* de *aterom* situată pe una din arterele care irigă membrele superioare sau inferioare. Cel mai adesea, obstrucția arterială prin tromboză locală apare ca o *complicație a unei ateroscleroze obliterante periferice*. Mai rar, se întâlnește în *trombangeita obliterantă*, în *sindromul de coastă cervicală* și după *cateterism arterial retrograd* prin metoda Seldinger. *Anevrismul disecant al aortei abdominale* poate realiza tabloul unei obstrucții arteriale acute la unul sau ambele membre inferioare.

Tablou clinic. *Obstrucția arterială acută* debutează brusc, cu durere intensă situată în extremitatea distală a membrului. Tabloul clinic este dominat de prezența celor *patru P* ai autorilor anglo-saxoni : **pain, pallor, pulseless, paresthesia** or **paralisis.** Durerea vie este însoțită de *paliditate*, *amorțeală* și *impotență funcțională* a *membrului respectiv*, cu *dispariția sensibilității* și a *reflexelor osteotendinoase*. După 15—30 minute *paloarea inițială* este înlocuită cu un *aspect marmorat*, *livid* și *cianoză* cu tentă *albastră-violacee*, care delimitează net teritoriul ischemo-lezional. Dacă nu se intervine rapid se instalează *gangrena uscată* sau *umedă*.

Când obstrucția are loc la nivelul *aortei terminale* sau la nivelul *iliacei primitive*, bolnavul prezintă *dureri vii abdominale localizate în hipogastru*, însoțite de *grețuri*, *vărsături*, *transpirații* și *stare de șoc*. Unul sau ambele membre prezintă simptomele subiective și obiective relatate mai sus.

2. **Ischemia periferică cronică** este provocată de două boli cu patogenie diferită : ateroscleroza obliterantă și trombangeita obliterantă.

Scanned with OKEN Scanner

Ateroscleroza obliterantă este o boală care apare după vârsta de 40 ani având la *bază placa de aterom* care duce la obliterare progresivă a vasului. Placa de aterom se depune în ordinea frecvenței pe segmentele proximale ale *arterelor tibiale anterioare* și *posterioare*, a *femuralei*, a *poplitеei* și mai rar pe *artera radială*, *cubitală* sau la nivelul *bifurcației aortei abdominale*, când realizează *sindromul Leriche*. Câteodată placa apare la nivelul arterei iliace externe.

Trombagenita obliterantă (panangeita obliterantă) descrisă de Bürger în 1908 este o boală cu caracter *inflamator nespecific*, care începe la *nivelul intimei* și *interesează succesiv media* și *adventicea*. Spre deosebire de ateroscleroza obliterantă se localizează la *arterele distale* și apare mai timpuriu (între 30—40 de ani).

Simptomele principale ale acestor boli *sunt durerea* și *tulburările trofice*. Evoluează în 4 stadii :

În *stadiul I prezintă parestezii* la efort, la frig, schimbări meteorologice și în ortostatism prelungit. Se datoresc ischemiei terminațiilor nervoase senzitivo-motorii, nervii fiind foarte sensibili la hipoxie. *Arterele sunt palpabile* iar bolnavul neglijează și se prezintă la medic în stadiul II.

Stadiul II are caracteristic *claudicația intermitentă*. Bolnavul acuză durere în molet, în talpă sau în coapsă, care apare după un anumit număr de pași. Este o durere care obligă bolnavul să se oprească din mers și să șchiopăteze. La *palpare arterele au pulsații slabe* sau *dispărute*.

În *stadiul III durerea devine permanentă*, apare și în repaus, când se calmează numai dacă bolnavul stă în șezut și cu gambele atârnând pe marginea patului. În această poziție datorită gravitației se forțează circulația prin colaterale și se ameliorează irigația segmentului respectiv. La *examenul fizic* apar *tulburările trofice* : tegumentele plantelor și gleznelor subțiate, transparente ca foița de ceapă. Pilozitatea dispare iar la pulpa degetelor sau periunghial pot apare puncte violacee care anunță gangrena uscată.

Stadiul IV este dramatic pentru beteag, deoarece durerea este continuă, nu cedează în poziție antalgică, apare *gangrena uscată* și *umedă*, motive suficiente pentru ca bolnavul să solicite amputația.

La *examenul fizic, semnul ischemiei de ridicare, ischemiei de efort* și *eritroza declivă* sunt prezente iar *timpul de umplere venoasă este prelungit*. Acestea au o valoare mai mare decât datele oscilometriei. Cu *sonda Doppler* se poate afla sediul obstrucției pe traiectul arterelor mari și accesibile aplicării sondei.

C. **DUREREA DIN VASOPATIILE ARTERIO-CAPILARE.** Vasopatiile care evoluează cu *vasoconstricție paroxistică* sunt boala și sindromul Raynaud, acrocianoza și eritrocianoza.

1. În **boala** și **sindromul Raynaud** criza vasomotorie evoluează în *trei timpi sau cu trei culori*. La expunerea la frig sau la testul la rece mâinile sau câteva degete devin *palide*. În al doilea timp devin *cianotice*, *vinete* și bolnavul are *dureri*, *furnicături*, *arsuri*, nu poate închide bine pumnul, mâna este amorțită. În *al treilea timp* al crizei dispare durerea și fenomenele care o însoțesc și apare *culoarea roză a pielii* prin restabilirea circulației. Cu timpul apar tulburări trofice, sub forma mușcăturilor de șobolan, situate la pulpa degetelor și tardiv sclerodactilia.

Criza vasomotorie Raynaud este un simptom precoce și major al *sclerodermiei*. Sindromul Raynaud se mai întâlnește în *trombangeita oblite-*

Scanned with OKEN Scanner

rantă, în *anemiile hemolitice autoimune cu anticorpi la rece*, în compresia *costo-claviculară* și *costo-scalenică* a *arterei subclaviculare* și în *compresia prin canalul radiocarpian*.

2. **Acrocianoza** se manifestă prin crize în doi timpi și interesează extremitățile acrale, mâinile, nasul, urechile, pometii. La frig criza vasomotorie evoluează în două culori : la început vineție și apoi devine roză. Simptomele, cianoza locală, arsurile, înțepăturile, jena funcțională a mâinilor dispar la cald.

3. **Livedo reticularis** este o formă particulară de vasopatie care *apare la femei* și interesează vasele tegumentelor de la coapse și/sau gambe. Se traduce prin apariția la frig a unor *pete marmorate, albăstrui* care *alternează cu pete albe*. Sunt însoțite de senzația de *pișcătură, arsură, amorțeală* și *picior rece*. Câteodată este un simptom premonitor în LED.

4. **Eritrocianoza** se manifestă prin crize în doi timpi : culoare cianotică și apoi roz (culoare normală a pielii). Petele cianotice sunt însoțite de apariția unor noduli duri violacei, pruriginoși, sensibili și care se pot ulcera. Nodulii sunt situați pe degete și mai rar pe pometi, nas sau lobulii urechii.

5. **Eritromelalgia** are la bază o vasodilatație paroxistică care provoacă *staza capilară* și *hipoxie*. După *expunerea* la *cald*, mâinile devin destul de *repede roșii, pulsatile, tumefiate. Durerea este vie, insuportabilă*, însoțită de furnicături, arsuri și jenă funcțională marcată. Bolnavul nu-și poate folosi mâinile la săvârșirea actelor fiziologice. Mâna se tumefiază și bolnavul își calmează durerea numai cu apă rece.

6. **Glomusul sublingual** este o *vasopatie congenitală* tradusă prin prezența unor mici tumorete roșietice, cât o gămălie de ac, dispusă subunghial. *Provoacă dureri vii, pulsatile la expunerea la rece* sau *în poziție declivă*. Trebuie extirpată chirurgical.

DUREREA MUSCULARĂ

Este localizată sau difuză și însoțită sau nu de artralgii, scăderea forței musculare tumefierea sau atrofia musculară. Mialgia poate fi simptomatică sau reprezintă o maladie de sine stătătoare.

Mialgia simptomatică se întâlnește în *infecții virale* și în *bolile de colagen*. În infecțiile virale mialgia face parte din complexul simptomatic al stării de curbatură. Bolnavul prezintă pe durată scurtă mialgii generalizate, febră cu frisoane sau frisonete, artralgii, coriză, tuse seacă. La examenul local mușchii sunt dureroși, sensibili. Se știe că în gripă bolnavul suportă greu frecția din cauza mialgiei. Dar frecția alături de baia fierbinte la picioare și Aspirina reprezintă tratamentul laic și cu foarte bune rezultate al mialgiei gripale. Durerea musculară este foarte vie în mialgia epidemică sau „gripa diavolului" provocată de virusul *Coxsackie*.

Mialgia ca boală se întâlnește în *polimiozită* sau ca *fenomen paraneoplazic*. În *stadiul acut al polimiozitei* bolnavii prezintă dureri în mușchii centurii scapulare sau pelvine. Mușchii sunt tumefiați, împăștați, foarte sensibili și bolnavii nu pot executa actele fiziologice firești : piep-

Scanned with OKEN Scanner

tănat, spălat, îmbrăcat, ridicarea de pe scaun sau urcarea scărilor. În *stadiul cronic al polimiozitei* mușchii se atrofiază, forța musculară scade și reflexul idiomuscular dispare. Dacă sunt prinși mușchii gâtului, nu poate ține capul iar dacă sunt lezați mușchii intercostali, apare insuficiența respiratorie și bolnavul trebuie asistat respirator. Dacă sunt prinși mușchii faringelui și laringelui, apare disfagia buco-faringiană cu refularea alimentelor pe nas și în a doua situație, disfonia.

În *mialgia paraneoplazică* durerile musculare sunt localizate sau difuze, urmate de amiotrofie așa cum se întâmplă cu mușchii umărului și brațului în cancerul de vârf pulmonar (sindrom Pancoast Tobias). În timomul benign sau malign apar mialgia, amiotrofia și scăderea forței musculare. În leucemia acută mialgia mimează pleurodinia.

În *miopatiile genetice cu hipertrofie* sau *amiotrofie* se constată pe lângă modificările de volum ale mușchilor, scăderea pronunțată a forței musculare.

DUREREA OSTEOARTICULARĂ

În practica medicală se întâlnește în mai multe circumstanțe enumerate mai jos :

1. **În luxații și entorse articulare.** *Entorsa articulară* evoluează cu durere, tumefiere și jenă funcțională. Este provocată de întinderea traumatică sau rupturi ale *ligamentelor periarticulare* dar fără interesarea capsulei articulare. *Tratamentul* constă în repaus, antiflogistice, antialgice și eventual imobilizare în ghips.

Luxația constă în *ruperea capsulei* articulare cu *deplasarea suprafețelor articulare*. La *examenul fizic* constatăm o *tumefiere dureroasă* și *echimoză locală*. *Radiografia* arată deplasarea suprafețelor articulare cu sau fără fractură concomitentă. *Tratamentul este ortopedic.*

2. **Osteomielita bacteriană** este o infecție nespecifică provocată de streptococi, stafilococi. Poate interesa oasele lungi, iar la examenul fizic constatăm semnele celsiene locale și cele generale ale infecției : tumor, dolor, rubor, calor, febră, frison, transpirații, iar *paraclinic* leucocitoză și VSH crescută. *Tratamentul aparține ortopedului.*

În osteomielita specifică, secundară tuberculozei pulmonare, care afectează oasele lungi sau vertebrale, la *examenul local* vom găsi la oasele lungi *tumefiere locală cu fistulizare* și *eschile osoase*, fenomene care la vindecare lasă cicatrici cheloide. *Diagnosticul pozitiv* se completează cu IDR la PPD, cu *radioscopia pulmonară* și *osoasă*, eventual *însămânțări* pe medii *pentru BK.*

La *nivelul vertebrelor* durerea este în punct fix, iar radiografia arată osteoliză la două corpuri vertebrale vecine cu respectarea cartilajului intervertebral. Osteomielita TBC la nivel vertebral generează abcese reci care pot fuza în torace sau abdomen ridicând grele probleme de *diagnostic diferențial*. Diferențierea de metastazele cancerelor viscerale, ale mielomului multiplu sau limfoamelor nehodgkiniene cu localizare vertebrală este necesară, acestea din urmă ducând la compresia nervilor radiculari prin osteoliza și prăbușirea corpilor vertebrali. *Tratamentul* este *antituberculos* și *aparține ortopedului.*

Scanned with OKEN Scanner

3. **În cancerul osos,** în osteosarcom și tumoră cu mieloplaxe — care se localizează în oasele lungi, mai frecvent în colul și capul humeral sau femural ori de-a lungul oaselor lungi, *durerea locală* este însoțită de *jenă funcțională articulară* a cărei intensitate crește treptat o dată cu evoluția tumorii. Totodată apar tulburările în motilitatea membrelor. *Radiografia* și *scintigrafia osoasă* decid *diagnosticul* și extinderea tumorii. *Diferențierea* trebuie făcută cu necroze de cap femural.

În localizarea pe femur, humerus, tibie, peroneu, radius, cubitus, la examenul local se constată în stadiile înaintate o tumefacție și deformație locală a segmentului respectiv. Tegumentele prezintă venectazii — un semn foarte important și precoce pentru diagnostic. În metastazele osoase ale unor cancere viscerale bolnavul prezintă durere locală, iar examenul radiologic descoperă osteoliza. Aceste metastaze apar de regulă în *stadiul IV* al *neoplasmelor* și mai rar precoce când neoplasmul visceral se trădează prin metastaze osoase. *Fosfataza alcalină serică* este crescută în cancerele osoase primare și secundare.

4. **Osteopatia hipertrofică** reprezintă o îngroșare a periostului la extremitatea distală a oaselor lungi ale membrelor (radius și cubitus). Ea prinde articulațiile radiocarpiană și tibio-tarsiană, periostul distal al radiusului, cubitusului și se întâlnește în *bronșiectazie* iar ca *fenomen paraneoplazic* în *cancerul pulmonar,* fenomenul fiind semn de *diagnostic precoce.*

5. **Artralgia reflexă** tradusă prin durere în articulațiile mari ale centurii scapulare sau pelvine apare în numeroase boli. H a ț i e g a n u și G o i a au descris omalgia și coxalgia reflexă.

6. **Omalgia reflexă** se caracterizează prin jenă sau durere vie situată în articulația scapulohumerală dreaptă sau stângă, mimând periartrita scapulo-humerală, cu care se confundă în mod regulat.

Durerea cu caracter persistent, tenace care nu cedează la tratament cu antiinflamatoare nespecifice și fizioterapie. Apare, în : cancerul de vârf pulmonar, cancerul de esofag terminal, cancerul tuberozității gastrice, cancerul de cap și coadă de pancreas și uneori în neoplasmul de unghi colic stâng sau drept.

Omalgia reflexă, paroxistică care apare în crize se întâlnește în *angorul pectoral,* în *infarctul de miocard,* împrejurări în care durerea este izolată și nu este reflectată din zona precordială. În sindromul *postcomisurotomie,* post pericardotomie sau post infarct miocardic, durerea este persistentă și îmbracă aspectul sindromului umăr și mână, cu amiotrofia mușchilor umărului.

În *litiaza biliară* omalgia reflexă apare ca simptom izolat, neacompaniat de fenomene dispeptice biliare sau bilioduodenale, ori cefalee migrenoidă.

Diagnosticul pozitiv în aceste situații este ajutat și de investigațiile paraclinice adecvate și nu trebuie să ne situăm pe poziția comodă și obișnuită a diagnosticului *de periartrită scapulo-humerală* sub masca căruia se ascund boli grave.

7. **Coxalgia reflexă** este o durere însoțită de jenă funcțională, durere persistentă sau paroxistică în articulația coxofemurală. Se confundă ușor cu coxartroza. Clinic semnul cheii poate fi negativ sau pozitiv iar relațiile radiologice normale. Poate fi întâlnită în multe boli.

a. *Coxalgia paroxistică* însoțită sau nu de tulburări de micțiune apare în *litiaza renală.*

Scanned with OKEN Scanner

b. *Coxalgia trenantă*, sâcâitoare apare în boli cronice cum sunt *metroanexitele* sau ca *fenomen paraneoplazic* în *cancerul genital ovarian, uterin*, în *neoplasmul rectosigmoidian* și uneori în *rectocolita ulcero-hemoragică*.

Diagnosticul diferențial are în vedere coxartroza, spondilita anchilozantă, necroza de cap femural sau un osteosarcom cu localizare coxofemurală.

NEVRALGIILE SPINALE

Nevralgiile spinale îmbracă forme clinice particulare în raport cu topografia și etiologia iritațiilor și compresiilor nervoase. Astfel deosebim nevralgia cervicală, cervico-brahială, intercostală, lombară și sacrată.

NEVRALGIA CERVICALĂ (NC) cu varianta ARNOLD se traduce prin durere în regiunea occipitală și a cefei, determinată de compresia și iritația ramurilor anterioare ale plexului cervical.

Durerea este situată în *punctele* Arnold sau *în ceafă*. Este o durere spontană sau provocată de mișcările capului sau de palparea punctelor Arnold sau a musculaturii cefei. Uneori au un caracter meteoro-sensibil.

Clinic se însoțește de fenomene de *insuficiență vertebro-bazilară* (IVB). Acestea se traduc prin cefalee, fosfene, acufene, vertij și crize de „drop-attack".

Crizele de cefalee cu localizare occipitală, însoțite de *amețeli, fosfene* și *acufene* se datoresc atât *scăderii irigației* centrilor vestibulari din trunchiul cerebral cât și a *conexiunilor sale cu auzul* și *vederea*.

Crizele de drop-attack se explică prin *irigația deficitară a fasciculului descendent activator* al *substanței reticulate* care controlează activitatea neuronului motor din coarnele anterioare ale măduvei spinale și menține *tonusul muscular* al *membrelor în ortostatism*. *La întoarcerea bruscă a capului bolnavii* cad fără să-și *piardă cunoștința*. Datorită comprimării arterelor vertebrale, are loc reducerea fluxului sangvin, consecința fiind scăderea perfuziei în trunchiul cerebral și la nivelul substanței reticulare și fasciculul activator descendent. Nemaiavând control asupra tonusului muscular, în virtutea gravitației, omul cade din picioare.

De asemenea, bolnavii acuză adesea junghi interscapulovertebral drept sau stâng, cu apariție periodică și chinuitoare.

Factorii de risc, declanșatori ai fenomenelor IVB sunt mișcările bruște ale capului, ridicarea bruscă în ortostatism, schimbările de poziție ale capului, expunerea la frig, schimbările meteorologice și infecțiile intercurente.

La *examenul local* se constată că mușchii sunt *flasci, hipotoni, împăstați* și *sensibili, alteori contractați*. Ne aflăm în fața așa-numitei *fibromiozite dorsale*, descrisă de anglo-saxoni când sunt prezente aceleași simptome locale și la nivelul musculaturii paravertebrale toraco-lombare.

Etiologia NC este realizată de *spondiloza cervicală* (SC) *spondilita anchilozantă* (SA), *morbul Pott* și mai rar de *tumori neuromeningeale* sau *metastaze la acest nivel*.

NEVRALGIA CERVICOBRAHIALĂ (NCB) rezultă din *iritația* sau *compresia ramurilor anterioare ale plexului brahial*. *Clinic*, simptomul

Scanned with OKEN Scanner

principal este *durerea cervicală (în ceafă) iradiată în umăr* sau *de-a lungul membrului superior*. Traiectul topografic al iradierii este diferit în raport cu rădăcina comprimată.

În compresia pe *rădăcina* C_6, durerea iradiază de-a lungul *nervului radial, spre police* și *index*.

În *compresia pe* C_7 durerea merge de-a lungul *nervului median* în *degetul mijlociu* iar în *compresia pe* C_8, durerea iradiază de-a lungul *nervului cubital* și în *ultimele două degete*.

Pentru a afla adevărul trebuie arătat bolnavului traiectul dureros pe membrul afectat pentru a fi precizat de bolnav. Dacă sunt comprimate toate rădăcinile durerea iradiază difuz, în tot brațul.

Clinic, la durere locală sau iradiată se pot asocia semnele IBV. La *examenul local* al mușchilor cefei, ai umărului și interscapulovertebrali se poate constata sensibilitate, împăstare sau contractură.

Etiologic este puțin diferită de NC și determinată de SC, SA, *tumori locale* sau apare ca *fenomen paraneoplazic* în *cancerul de sân* sau de *vârf pulmonar*.

NEVRALGIA INTERCOSTALĂ (NI) este consecința iritării sau *compresiunii nervilor intercostali*. Durerea iradiază în *semicentură* sau *centură* pe *traiectul unuia sau a două, trei spații intercostale*. Durerea este declanșată de *tuse, strănut*, situație în care *crește presiunea lichidului cefalo-rahidian*, și se comprimă rădăcinile nervilor intercostali. De asemenea, mișcările de *rotire* și *aplecare ale trunchiului* sau expunerea la frig accentuează durerea.

O formă particulară de NI este *nevralgia toraco-abdominală* (NTA) dată de *iritația* sau *compresia rădăcinilor* T_7—T_{12} care asigură și *inervația peretelui abdominal*. În NTA bolnavul resimte durerea la baza toracelui, uneori în lombe și poate iradia în flancuri de-a lungul peretelui lateral al abdomenului. În asemenea situații se confundă cu o durere lombară sau dacă se însoțește de fenomene dispeptice hepatobiliare spondiloza poate fi asociată cu o suferință hepatobiliară.

Diagnosticul diferențial se face cu afecțiuni *hepatobiliare* (colecistul iritabil, litiza biliară, neoplasmul hepatic); cu *afecțiuni ale colului* (colon iritabil, neo de unghi colic drept); cu *suferințe renale* (litiază bazinetală, afecțiune renală medicală sau chirurgicală).

Dacă durerea *toraco-abdominală* este *însoțită* de tulburări *dispeptice hepatobiliare*, de *tulburări de tranzit* sau *tulburări de micțiune* ne putem gândi la o afecțiune *hepatobiliară, colonică* sau *renală*.

O altă *formă particulară* de NC sau NI cu iradiere precordială se întâlnește în *angina pectorală intricată*. Numai caracterele clinice ale durerii anginoase, aspectul Ecg, proba la Nitroglicerină sau proba de efort și factorii de risc coronarian ne permit în asemenea situații un diagnostic de certitudine.

NEVRALGIA SCIATICĂ (NS) sau lomboscistica este realizată cel mai adesea de *iritația* sau *compresia rădăcinilor nervului sciatic* la nivelul *vertebrelor* L_5 și S_1. De aici și cele *două forme principale* de NS sau nevrită sciatică tip L_5 și tip S_1.

În *NS tip* L_5 (NSL_5) *durerea iradiază* pe fața postero-externă a coapsei, fața anterolaterală a gambei, până la articulația tibiotarsiană și de aici oblic până la degetul mare.

Scanned with OKEN Scanner

În *NS tip* S_1 (NSS_1) *durerea iradiază* pe fața posterioară a feselor, coapselor și gambei până la călcâi, iar de aici pe fața plantară a piciorului, până la ultimele trei degete. Pentru a preciza tipul de nevralgie trebuie arătat bolnavului traiectul dureros pe membrul afectat, pentru a fi confirmat cu certitudine.

Durerea este moderată, suportabilă, alteori intensă și însoțită de arsuri și furnicături care uneori sunt mai supărătoare pentru bolnavi decât durerea cu caracter centripet.

La *examenul obiectiv, semnul Lassegue de elongație a sciaticului* este destul de fidel. Constă în flexia membrului întins pe bazin ; cu o mână pe călcâiul și alta pe genunchiul pacientului examinatorul îi flectează membrul. Durerea apare în formele hiperalgice la un unghi de 25°, iar în formele moderate la unghi de 45°, dar depinde și de sensibilitatea bolnavului.

Mai fidel este **semnul „flapping" sciatic,** bolnavul șezând pe marginea patului cu palmele pe genunchi și extinde gambele. În caz de sciatică bolnavul are durere în lombă și duce spontan mâna spre lomba în care se comprimă sciaticul drept sau stâng. În caz contrar (la simulanți) bolnavul *se crispează* iar membrele îi tremură, de unde și numele de „flapping" sciatic.

După părerea reumatologilor semnele *Bonné, Nerri, Lassegue* și *Lassegue inversat* controlează articulația coxofemurală și nu iritația sau leziunea *nervului sciatic prin elongație.*

Mersul pe călcâi este dificil în NL_5 iar *mersul pe vârfuri* provoacă dureri în NS_1.

Scolioza antalgică și *contractura mușchilor lombari* sunt semne valoroase. *Scolioza concavă* de partea nedureroasă apare în NSL_5 iar scolioza cu *concavitatea de partea bolnavă* este caracteristică pentru NSS_1. Se controlează solicitând ca bolnavul să stea cu fața la perete și membrele superioare lipite de perete. *Reflexul achilian* este abolit sau absent în NL_5 și NS_1 *iar cel rotulian* în *sciatica înaltă* L_3—L_4 când sunt comprimate rădăcinile și apar semne de nevrită și durerea iradiază de la rădăcina membrului pe *fața antero-internă a coapsei.*

Examenul radiologic arată unele modificări care nu sunt obligatorii. Pe *radiografiile de față* se constată îngustarea *spațiilor interdiscale, condensarea platourilor vertebrale*, prezența de *ciocuri osteofitice* cu traiect orizontal și pe *grafia de profil* îngustare și pensare la nivelul găurii de conjugare.

Ca forme clinice particulare amintim *forma hiperalgică* cu *contractură paravertebrală* și *greutate marcată la culcare* și *ridicarea din pat a bolnavului.*

În forma *nevritică, paralizantă,* este lezat sciaticul popliteu extern, caz în care mișcările de extensie ale piciorului și ale degetelor sunt abolite, bolnavul având *un mers stepat.*

NS amputată cu iradiere până la spațiul popliteu se întâlnește în spondilita anchilozantă. Are uneori caracter de basculă ; durerea centrifugă iradiată până la spațiul popliteu merge când pe dreapta când pe stânga.

Forma lombosacrată este realizată de discartroza L_5—S_1 și tradusă prin dureri localizate, zonale și fără iradiere. Bolnavul are durere în regiunea L_5—S_1, durere care se accentuează la urcare, coborâre de scări sau din pat. Cedează la procedee fizioterapeutice.

Scanned with OKEN Scanner

Evoluție. Reumatologii descriu în *discartroza lombară 4 faze, faza a III-a având trei stadii.*

În *faza I* — subiectiv bolnavul prezintă durere lombară recidivantă, de intensitate moderată. Obiectiv nu se constată limitarea mobilității în segmentul lombar. La examenul radiologic nu se constată modificări. Anatomo-patologic și histochimic se constată o depolimerizare a nucleului pulpos.

În *faza a II-a* bolnavul acuză durere lombară de intensitate mare însoțită de blocaj lombar, cu limitarea mișcărilor în axul coloanei. Radiologic se constată ștergerea lordozei.

În *faza a III-a* bolnavul are dureri radiculare de tip L_5 sau S_1 iradiate în membrul inferior. Anatomo-patologic se constată o migrare cu herniere a nucleului pulpos printre fibrele inelului fibros interdiscal. În funcție de gradul migrării, reumatologii au descris trei stadii. În *stadiul I* bolnavul are dureri supărătoare de tip L_5 sau S_1. În *stadiul II* apar semne de compresie radiculară, durerile sunt permanente și musculatura prezintă modificări de tonus. Bolnavul *simte permanent parestezii în membru.* În *stadiul III* apar semne de întrerupere radiculară traduse prin pareză de sciatic popliteu extern sau intern. Nu poate mișca laba piciorului și are mers cosit. *Examenul radiologic* evidențiază *triada Barr* tradusă prin ștergerea lordozei, apariția scoliozei și pensarea spațiului interarticular.

În *faza a IV-a* se află bolnavii din faza a III-a, stadiul II sau III care au fost operați. În această situație prezintă dureri lombare cu sau fără iradiere, cu tonusul muscular normal. Radiologic apar ciocuri osteofitice și se confundă clinic cu spondiloza lombară.

Diagnosticul etiologic are în vedere diversele cauze care produc iritații și compresii ale rădăcinilor plexului lombar. Cauzele vertebrale sunt reprezentate de *discartroză, hernia de disc* și *spondilita anchilozantă* în *stadiul sacro-lombar. Cele tumorale* sunt reprezentate de *metastazele osoase* cu *osteoliză* sau *osteocondensare* din cancerele viscerale, de *tumoriile meningoradiculare,* de *mielomul multiplu* și *limfoamele maligne* cu *interesare vertebrală.*

În *poliarterita nodoasă* apare paralizia de sciatic popliteu extern prin leziuni ale *vasa nervorum.*

De asemenea, *la femei, metroanexitele cronice, sarcina tubară* și *tumorile uterine* și *ovariene* pot genera sau potența nevralgia sciatică. Nu trebuie uitată lombalgia care apare la ciclu.

Diagnosticul diferențial are în vedere bolile enumerate mai sus la care se mai adaugă și lumbago. Este o denumire clinică dată de *dureri lombare cu caracter acut* sau *cronic,* care însumează o serie de boli cu etiologie diferită. Intră aici *mialgia lombară a frigore* și din infecțiile virale intercurente, durerile *toracoabdominale* cu iradiere lombară întâlnite în afecțiunile *hepatobiliare,* în *ulcerul penetrant* în *pancreas,* în *adenocarcinomul de cap* și *coadă de pancreas.* De asemenea lombalgia se mai întâlnește în *boli renale medicale* și *chirurgicale* cunoscute. *Limfomul malign* cu *debut* în *ganglionii spațiului retroperitoneal* poate provoca o *lombalgie persistentă.*

NEVRALGIA SACRATĂ SAU *CAUDALĂ* (NSC) se manifestă prin *dureri* în *regiunea sacrococcigiană* iradiate la *rădăcina coapsei* (în fese) și în *regiunea perineală.* Dacă sunt comprimate și fibrele vegetative parasimpatice care aduc și duc informații de la receptorii și mușchii vezicii

Scanned with OKEN Scanner

Bolnavul cu dureri în membre, aspecte clinice în durerea nervoasă vasculară musculară şi ostoarticulară

BOLNAVUL CU DURERI ÎN MEMBRE

DURERE NEVRALGICĂ ŞI NEVRITICA SPINALĂ

- Durerea nevralgică, vie, fulgerătoare ± arsuri, înţepături
- Traiect descendent în membre:
  - nevralgie cervico-brahială
  - nevralgie sciatică
- Traiect orizontal ; în semicentură sau centură:
  - nevralgie intercostală
  - nevralgie toraco-abdominală: durere + fenomene dispeptice hepatice, intestinale ± tulburări de diureză
- Durerea nevritică:
  - nevralgie + tulburări de sensibilitate, motilitate, vasomotorii:
    - hipoestezie, hiporeflexie
    - hipotonie musculară
    - paralizie radială, cubitală sciatic popliteu extern, sciatică
- Etiologie multiplă:
  - discovertebrală, neuromeningeală, boli de colagen, boli metabolice sau fenomene paraneoplazice
- Forme clinice:
  - nevralgie, Arnold, cervicobrahială, radială, cubitală, mediană
  - nevralgie intercostală şi toraco-abdominală
  - nevralgie sciatică

DUREREA VASCULARĂ

- Vasomotorie:
  - crize paroxistice vasoconstrictoare în trei culori de tip Raynaud, acrocianoză, livedo reticularis glomus subunghial
  - crize paroxistice vasodilatatorii: eritromelalgie
- Obstructiv-arterială
  - ischemie periferică acută-prezenţa celor 4 P
  - ischemie periferică cronică:
    - ateroscleroză obliterantă
    - trombangeită obliterantă
    - arteriopatie diabetică

    evoluţie în 4 stadii
    - tipic durere în efort, repaus
    - pulsaţii arteriale diminuate sau absente
    - tulburări trofice: piele, unghii, gangrenă
- Venoasă — cauze: varice, tromboflebite
  - durere în efort, repaus
  - cordon venos vizibil
  - *flagmatia alba dolens*

DUREREA MUSCULARĂ

- Mialgia simptomatică:
  - tradusă prin dureri musculare difuze însoţite de artralgii, stare de curbatură, febră şi semne de impregnaţie tumorală
  - etiologie: boli virale, de colagen, cancere viscerale leucemii, limfoame maligne
- Mialgia-boală
  - muşchi împăstaţi, sensibili, scăderea tonusului şi forţei musculare la debut urmate de amiotrofie
  - interesaţi muşchii gâtului, centurii scapulare, centurii pelvine, faringelui şi intercostali
  - erupţii cutanate eritemato-scuamoase, erupţie în ochelari
  - etiologie: dermatomiozita acută şi cronică
- Mialgia paraneoplazică: în cancere viscerale, leucemii acute
- Mialgia cu hipertrofie sau atrofie musculară: scăderea forţei musculare — în miopatii genetice

DUREREA OSTEOARTICULARĂ

- Durerea articulară + tumefacţie, jenă funcţională
  - de tip reumatic, reumatoid, gutos, paraneoplazic
  - sacro-iliacă şi vertebrală în SA
  - umăr dureros, blocat, cu jenă funcţională sau fenomene pseudoparalitice în PSH
- Durerea în luxaţii şi entorse articulare
  - întinderea ligamentelor sau ruptura capsulei cu tumefacţie, durere şi echimoză locală
- Durerea din osteomielite şi osteosarcoame, tumori cu mieloplaxe
  - interesează o zonă din epifizele sau diafizele oaselor lungi
  - durere persistentă cu tumefacţie şi semne de impregnaţie tumorală
- Osteoartropatia hipertrofică din cancerul pulmonar, bronşiectazii, bronşita cronică
- Omalgia şi coxalgia reflexă din litiaza biliară sau renală, din cancere genitale, pulmonare, gastrice, angor pectoral

Scanned with OKEN Scanner

urinare și ampulei rectale apare și *incontinență urinară* și de *fecale*. Se pierde controlul reflex al evacuării de urină și respectiv fecale.

Etiologia este realizată de compresia prin hernierea și *prolabarea discului* de la L_5 și S_1 în *jos*, de tumori *neuromeningeale* și *leziuni* ale *cozii de cal*.

Tratamentul nevralgiilor este *medical*, *balneofizical* și la *nevoie chirurgical*. În principiu, tratamentul medical și balneofizical se aplică nevralgiei generate de spondiloză (discartroză lombară) și herniei de disc. Are în vedere combaterea durerii, contracturii musculare și oprirea evoluției.

Mijloacele terapeutice sunt reprezentate de *antireumatice*, *miorelaxante*, *ultrasunete*, *diadinamice* și *curele* în *stațiuni balneare*.

Conduita terapeutică. Se recomandă *repaus* la *pat*, pe pat tare și *administrare* de *Fenilbutazonă* în doză de atac 600—800 mg, Midocalm 75—100 mg, Voltaren 400—600 mg, Paduden 600—800 mg. Doza de întreținere se reduce la 1—2 tablete pentru 2—3 săptămâni. Antireumaticele se *tamponează* cu *medicație alcalină* pentru protecția gastrică. Ca miorelaxante apelăm la Midocalm, Clorzoxazonă în doză de 3 tablete/zi.

În *formele nevritice* cu dureri persistente și abolirea reflexelor se adaugă *vitamina* B_1, B_6 iar *vitamina* B_{12} numai dacă suntem siguri că nu este vorba de o *compresie neoplazică*.

Ultrasunetul se aplică pentru efectul antialgic, antiinflamator, decontracturant și fibrolitic, iar *diadinamicele* pentru efectul decontracturant. *Curenții galvanici* se aplică în *formele nevritice*.

Curele balneare cu *băi sărate*, *iodate* și *sulfurate* se aplică în stațiunile de profil cum sunt Olănești, Căciulata, Herculane, Ocna Sibiului, Amara, Govora, Eforie Nord, Techirghiol și Mangalia, totul pentru efectul antialgic, antiinflamator, decontracturant și tonifiant al musculaturii lombare.

Rezultatele sunt bune și apreciate pe date clinice și radiologice.

Tratamentul chirurgical și *ortopedic* este rezervat herniei de disc, *tumorilor meningoradiculare*, *morbului Pott* și *discartrozei* în stadiul II și al fazei a III-a.

Când etiologia este reprezentată de alte boli, nu trebuie uitat și *tratamentul bolii de colagen* iar *la femeie tratarea infecțiilor metroanexiale*. În *limfomul Hodgkin* și *nonhodgkin* și în *mielomul multiplu* se aplică *cure cu citostaticele respective* (vezi vol. II, pag. 276).

Scanned with OKEN Scanner

BOLNAVUL CU DURERI ARTICULARE

GENERALITĂȚI

Durerile articulare însoțite de *fenomene inflamatorii sau degenerative cu sau fără deformații* se întâlnesc în diverse afecțiuni — *reumatice*, inflamatorii acute sau cronice, *colagenoze majore, artroze* și *poliartroze, în gută* și mai rar ca *fenomen paraneoplazic* și destul de rar în unele *boli endocrine, în siringomielie sau lues.*

Date de fiziopatologie

Articulațiile sunt structuri sensibile, bogate în țesut *conjunctiv și mezenchimal*, dotat cu *mare reactivitate*, capabil să răspundă prin modificări *inflamatorii* ori *degenerativ-distrofice* față de o mare varietate de stimuli — *infecțioși, imunologici, metabolico-endocrini* (hiperuricemie, dezechilibre estro-progesteronice), *mecanici sau neoplazici*. Aceste date *subliniază etiologia* afecțiunilor articulare, care este redată în clasificarea de mai jos :

1. **Reumatism inflamator cu agenți identificabili :**

— *Reumatism articular acut* cu etiologie poststreptococică cu mecanism imunologic.

— *Reumatism infecțios de focar* cu mecanism imunoalergic, din infecțiile oto-rino-faringiene, din infecții trenante — biliare, genitale, renale și pulmonare.

— *Artrite acute inflamatorii* — artrita gonococică și artrita supurată din septicemii.

2. **Reumatisme inflamatorii cu agenți necunoscuți și mecanisme autoimune :**

— Poliartrita din bolile de colagen (LED, DS, SD, PAN).

— Artrite și spondilartrite seronegative din sindromul Reiter din boli digestive (ileită terminală, rectocolită ulcero-hemoragică), psoriazis, boala Bechçet și Wipple.

3. **Reumatisme abarticulare :**

— Periatrita scapulo-humerală.

— Tenosinovite, tendinite.

4. **Reumatisme degenerative :**

— Artroze periferice — gonartroză, coxartroză.

— Artroze centrale — spondiloza cervicală, toracală și lombară.

Scanned with OKEN Scanner

5. **Artropatii diverse :**

— Paraneoplazice din leucemii, limfoame, cancere viscerale.
— Neurogene din tabes, siringomielie.
— Hemofilică — hemofilia tip A și tip B.
— Endocrină — la pubertate numită și artropatia de creștere.

Datorită bogăției în *extero- și proprioreceptori, articulațiile* răspund prin *durere și redoare* la o gamă mare de stimuli. La cei menționați mai sus se adaugă o serie de *factori favorizanți sau declanșatori* cum sunt : *factorii meteorologici* reprezentați de *frig, umezeală, ploaie, locuințe neîncălzite, cu igrasie.*

Diagnostic clinic și etiologic

Diagnosticul clinic și etiologic al unei boli articulare sau cu determinări articulare se bazează pe informații oferite de *anamneză, examenul fizic* și *unele informații paraclinice.*

Anamneza trebuie să releve *vechimea bolii* în zile, luni sau ani, *debutul acut sau lent,* insidios și *tabloul clinic,* date care trebuie să precizeze dacă manifestările sunt de *tip reumatic, reumatoid, gutos, artrozic* și *paraneoplazic* și mai rar de altă natură (endocrină, hemofilică, neurogenă).

Artrita din *reumatismul articular acut* (RAA) se caracterizează prin mono- sau poliartralgii cu caracter *migrator, fugace,* însoțite de *semne celsiene :* tumefacție, durere, căldură și jenă funcțională. Sunt prinse articulațiile mari de la glezne, genunchi, coate și umeri. Caracteristic este că *fenomenul inflamator cedează rapid la Aspirină* sau *Penicilină.*

Artritele din colagenoze interesează *articulațiile mici de la mâini* și mult mai rar articulațiile mari care sunt prinse totdeauna în RAA. Bolnava se plânge de *redoare* și *dureri matinale* la cel puțin două *articulații mici ale mâinilor,* de cel puțin 3 luni de zile. Tumefierile articulare interesează în *mod simetric* articulațiile *interfalangiene, metacarpofalangiene și radiocarpiene.*

O trăsătură importantă este *caracterul trenant al fenomenelor* inflamatorii la tratamentul *cu antireumatice.* Efectul terapeutic apare după 2—3 săptămâni, sau după asocierea cu imunodepresoare.

În artrita paraneoplazică, fenomenele articulare de tip inflamator sau de artroză încălzită sunt *trenante* și *acompaniate de semne de impregnație tumorală.* Cedează la extirpare chirurgicală a tumorii și reapar o dată cu metastazele. Sunt influențate și de citostatice.

În gută, primul atac este *dramatic,* tradus prin *monoartrită dureroasă* localizată la *haluce,* care cedează chiar fără tratament în 2—3 zile. Următoarele *atacuri sunt trenante,* prind articulațiile mici și mari după legea hazardului, durează săptămâni și cedează la Colchicină, Fenilbutazonă și regim alimentar sărac în nucleoproteine.

Artrozele periferice și centrale, interesând *genunchii* sau *articulațiile coxofemurale* se manifestă prin dureri care *apar în a doua jumătate a nopții sau dimineața la trezire. Durerea și redoarea articulară dispar după mișcare.* Manifestările apar după 40 de ani și duc cu timpul la o mărire de volum a articulațiilor, secundară procesului de hiperostoză.

Scanned with OKEN Scanner

In spondiloză sunt destul de caracteristice durerile de tip nevralgie *cervicobrahială, nevralgie intercostală sau nevralgie sciatică* tip L 5 sau S 1 (vezi nevralgii spinale).

Artralgia endocrină numită și de „creștere" apare în perioada pubertății, mai ales la fetițe, care prezintă pre- sau în timpul menstrelor, dureri și tumefacții ale articulațiilor mici. Simptomele durează câteva ore sau 3—4 zile și *cedează spontan*. La aceste adolescente se constată adesea un titru ASLO ridicat, dar o VSH normală și cu toate acestea sunt tratate cu Moldamin timp îndelungat fără justificare.

La menopauză, dezechilibrul endocrin grăbește *procesul degenerativ distrofic* de la articulațiile genunchilor și vertebrelor explicând așa-zisul fenomen *„de încălzire"* a procesului artrozic. Durerile articulare cedează ușor la tratamentul hormonal aplicat în sistemul TTS în *doze mici* cu *estrogeni și progesteron* așa cum arată rezultatele multor autori.

Factorii de risc pe care trebuie să-i evidențieze *anamneza,* având legătura patogenică cu suferința articulară sunt :

— *infecțiile streptococice* (anginele, scarlatina, acneea juvenilă, abcesul dentar, supurațiile otice), joacă rol în RAA ;

— *infecțiile cronice de focar* (dentar, otic, sinusal, faringian, bronșic, biliar, anexial și renal) trebuie căutate în reumatismul infecțios de focar (RIF) ;

— *infecțiile virale repetate* (virusuri gripale, paragripale, adenovirusuri, micoplasme) alături de infecțiile cronice de focar sunt implicate în patogenia colagenozelor ;

— *predispoziția ereditară* în sensul unor deficite în apărarea umorală și celulară, este tot mai des implicată în *geneza RAA și a colagenozelor ;*

— de asemenea, *predispoziția ereditară* și/sau alimentația bogată în *nucleoproteine* joacă rol în guta primară ;

— *tulburările discrinice hormonale* de la *pubertate* sau *menopauză* intervin în patogenia artralgiei de creștere și în artroza de menopauză ;

— *vârsta* la care apare boala sau manifestarea articulară este un alt *factor de risc.* Astfel la *copii și adolescenți* între 7 și 20 de ani, *RAA însoțit de cardită* are o mare incidență. Este *„vârsta de aur"* a febrei reumatice. Tot la aceste vârste, mono- sau poliartrita ori artralgia se întâlnește în *leucemiile acute, în febrele eruptive,* în *hepatita epidemică* și *în artralgia de creștere.*

Între 21—40 ani este vârsta de *„argint a RAA"*, deoarece în acest interval de timp, apar recidivele reumatice la un valvular declarat. În această perioadă ne întâlnim mai des cu RIF și debutul colagenozelor. După 41 de ani, RAA se află la „vârsta de bronz" și foarte rar apar recidive reumatice. Incidența maximală o au colagenozele, guta, artritele paraneoplazice și debutează artrozele.

Scanned with OKEN Scanner

INFORMAȚII OFERITE DE EXAMENUL OBIECTIV

Examenul fizic trebuie să caute și să descopere manifestările *articulare, cutaneo-mucoase, musculare, din partea marilor viscere* și câteodată manifestări din *partea organelor de simț* și a *sistemului nervos central*.

1. **Manifestări articulare.** Examenul local al articulațiilor se face prin inspecție, palpare și mobilizare pasivă a articulațiilor. Putem descoperi prezența fenomenelor *inflamatorii celsiene, a exsudatelor articulare* sau a *deformațiilor articulare*.

1.1. *Aspectul fenomenelor inflamatorii* diferă în raport cu *boala de bază*. Astfel în RAA articulațiile mari ale gleznelor, genunchilor, articulațiile radiocarpiene și ale cotului sunt tumefiate, calde și prezintă redoare, jenă sau impotență funcțională marcată, obligând bolnavul să păstreze repaus la pat.

În RIF articulațiile mari menționate mai sus, prezintă semne celsiene sau numai redoare la mobilizarea activă sau pasivă. Apar la un bolnav trecut de 25 de ani care prezintă o *infecție cronică de focar otorino-faringo-dentar* ori un *bronșitic* cronic sau la o femeie care suferă de *metroanexită cronică*.

În colagenoze și în special în PR bolnavele prezintă *tumefieri fusiforme simetrice* ale articulațiilor *interfalangiene sau* umflături dureroase care jenează mișcările mâinilor la nivelul articulațiilor metacarpofalangiene și radiocarpiene.

1.2. *Exsudatele articulare* pot fi *serocitrine, purulente,* sau *hemoragice*. În *hidrartroză* idiopatică recurentă sau din SA (spondilita anchilozantă) exsudatul este serocitrin și determină apariția șocului rotulian. *Exsudatul* purulent este caracteristic *artritelor supurate* întâlnite în stările septice. Articulațiile sunt calde, fluctuente și dureroase.

Hemartroza tradusă prin prezența exsudatului hemoragic în articulațiile genunchiului sau cotului apare în hemofilia A. Părțile moi periarticulare capătă o culoare roșie-violacee din cauza sufuziunii sangvine. Hemartroza este recidivantă, declanșată de eforturi minime și duce cu timpul la semianchiloze.

1.3. *Deformațiile articulare* sunt permanente și se traduc prin modificări de formă și volum. Astfel, în *stadiile inflamator deformant și anchilozant caracteristice PR* articulațiile mâinilor prezintă aspecte diferite : *deviație ulnară, mână în gât de lebădă, mână în gheară din cauza semianchilozei degetelor,* în *flexie sau extensie*. Se descriu degetele în formă de : **M, W, Z.** La aceste deformații contribuie și *amiotrofia mușchilor interosoși, flexori și extensori ai degetelor* precum și amiotrofia mușchilor antebrațului. În stadiul IV al PR apar atât deformații similare *ale degetelor* de *la plantă* cât și ale *genunchilor* care iau formă de *măciucă*.

In poliartroze (reumatismul degenerativ) articulațiile *genunchilor și articulațiile tibiotarsiene* sunt mărite de volum datorită procesului de *hiperostoză* cât și fenomenului de *lipartroză* sau al depunerii de grăsime periarticulară. *Lipartroza* este un fenomen întâlnit mai ales la *femeile obeze,* sub forma unor *perniță de grăsime depuse în părțile laterale ale articulațiilor genunchilor și gleznelor.*

Scanned with OKEN Scanner

La mobilizarea și palparea genunchilor se simt cracmente și crepitații articulare în caz de gonartroză.

În gută articulațiile mari ale membrelor sunt deformate prin apariția *tofilor gutoși*, care sunt noduli de consistență elastică de mărimea unor cireșe. Tofii gutoși pot fi găsiți și la nivelul *urechilor* și la *aripile nasului*.

Artropatia tabetică survine mai ales la *genunchi* dar se observă și la *articulația coapsei și tibiotarsiană*. Caracteristic pentru această artropatie sunt *deformațiile bizare, nedureroase* și tendința *mare la luxații, fracturi ale capetelor articulare* cu *producție de calus vicios, osteofite și îngroșări periostale*.

Artropatia siringomielică se observă la 1/3 din bolnavi și se localizează cu predilecție în articulațiile *umărului, cotului* și ale *degetelor*. Pe lângă lipsa durerii, impresionează *deformațiile hidoase* și o *mobilitate excesivă* a acestor articulații. *Evoluează cu fracturi nedureroase* și *fistule* din care curge un lichid articular steril.

În hemofilie se produce o revărsare de sânge în articulațiile *genunchilor și coatelor*. *Hematomul intraarticular* provoacă o sinovită care la revărsările repetate, duce la necroza cartilagiului care se organizează fibros și *determină semianchiloză*. Articulația capătă aspectul unei *măciuci grosolane*, pusă în evidență și de *atrofia mușchilor coapsei și gambei*. Deformații *neregulate* ale *articulațiilor genunchiului și cotului* se observă și în sechelele articulare lăsate de o *artrită gonococică*.

2. **Manifestările cutaneo-mucoase** sunt multiple și variate în raport cu boala de bază.

2.1. Astfel *în RAA, angina acută roșie* sau *angina cronică, criptică, cazeoasă*, precede sau însoțește puseul articular acut. *Eritemul marginat și nodulii Meynet* se întâlnesc rar în tabloul clinic al RAA din aria noastră geografică. Autorii nordici : *suedezi, nervegieni, finlandezi menționează frecvent acest eritem în clinica RAA*.

2.2. *În colagenoze, infecțiile cronice de focar* faringoamigdalian reprezintă un *factor de risc* întâlnit la majoritatea bolnavilor. *În LED, eritemul scuamos* sub *formă de fluture* situat pe față, sau sub forma unei *placarde pe stern*, însoțește adesea manifestările mioarticulare. Tot în LED *erupția purpurică recidivantă* precede uneori apariția eritemului facial și a altor manifestări viscerale. De asemenea, *eritemul nodos sau polimorf* reprezintă o manifestare cutanată a LED-ului. În DM (dermatomiozita) eritemul sub *formă de ochelari*, localizat în față sau *în placarde, situat pe membrele* superioare și torace este o manifestare cutanată caracteristică.

2.3. *În SD (sclerodermie) crizele vasomotorii de tip Raynaud*, preced apariția faciesului de *„icoană bizantină"*, *„a mâinii de ceară"* sau fac parte din *CREST sindromul* întâlnit frecvent în această boală și mai rar în ciroza biliară. Nu trebuie uitat că fenomenul Raynaud poate să apară la debutul oricărei boli de colagen.

2.4. *În SA (spondilita anchilozantă) — conjunctivita, iridociclita, uveita și uretrita* preced sau însoțesc durerile lombosciatice sau de sciatică basculantă. *Sindromul Fiessinger — Leroy-Reiter* are caracteristic *triada sau tetrada poliartrită, conjunctivită, uretrită, diaree*. De asemenea în ER (enterita regională) și RCH, alături de manifestările digestive întâlnim adesea erupții cutanate, conjunctivite și iridociclite împreună cu

Scanned with OKEN Scanner

poliartrită de tip reumatic. *În sindromul Behcet poliartrita* este însoțită de *afte bucale, genitale, uretrită* și fenomene meningocerebrale.

3. **Manifestările musculare** însoțesc simptomele *articulare și cutaneomucoase* caracteristice unor colagenoze majore. Astfel în PR apare în stadiile deformat și anchilozant pe lângă deformările hidoase ale articulațiilor mici și mari ale membrelor și *atrofia mușchilor palmei, antebrațului, coapsei și gambei.* Este clasică descrierea făcută de reumatologii francezi în persoana poetului Pierre Scaron care din cauza *anchilozelor poliarticulare* și *atrofiilor musculare* ajunsese o *„mână de om închircit"* și purtat de iubitorii de poezie într-o litieră.

3.1. *În forma acută a DM* apare fenomenul descris de autorii francezi, de *miogeloză a mușchilor centurii scapulare* sau *pelvine.* Mușchii sunt *tumefiați, împăstați, dureroși.* În *faza cronică* a DM *apare amiotrofia* cu limitarea marcată a actelor fiziologice de spălat, pieptănat, îmbrăcat ori de urcare sau coborâre de scări.

3.2. *Mialgia difuză* alături de *poliartralgie* și *stare febrilă* face parte din tabloul *stării de curbatură* a infecțiilor acute virale de tip *mialgie epidemică, mononucleoză infecțioasă* sau din tabloul *leucemiei acute* întâlnit mai ales la copii, adolescenți și adulții tineri.

4. **Manifestările din partea marilor viscere** sunt foarte frecvente la un bolnav cu poliartrită. Întotdeauna, în fața unui asemenea bolnav, medicul trebuie să se întrebe ce fac *cordul, plămânul, rinichiul, ficatul și splina.*

4.1. În RAA **examenul inimii** trebuie să scoată în evidență semnele care pledează pentru prezența *carditei.* Acestea pot fi codificate în *criterii majore și minore* de recunoaștere a carditei, întrucât se știe că simptomele articulare nu lasă urmări.

Criteriile minore sunt necaracteristice, dar din păcate, cel mai des întâlnite la patul bolnavului. Printre acestea se numără :

— suflurile sistolice mitroaortice de gradul I—II, sufluri hiperkinetice ;

— asurzirea zgomotului I la vârf și a zgomotului II la bază datorită valvulitei verucoase ;

— tulburările de ritm și conducere de tip tahicardie, bradicardie, bloc atrio-ventricular de gradul I și II și mai rar BRS, simptome care au ca substrat fiziopatologic miocardita reumatică.

Criteriile majore sunt din fericire pentru bolnav mai rar întâlnite în practică la primul puseu de RAA și anume :

— suflurile diastolice de regurgitare la focarul aortic, trădând instalarea IAo (insuficiența aortică) ;

— suflul diastolic de umplere care pledează pentru instalarea SM (stenoză mitrală) nu se percepe în timpul primului atac de RAA ci numai la al doilea sau al treilea atac ;

— frecătura pericardică trădează o pericardită fibrinoasă, de asemenea rar întâlnită ;

— semne de insuficiență cardiacă globală apărute la un tânăr până la 20 de ani și care nu are o cardiopatie congenitală trădează instalarea unei pancardite reumatice, tot rar întâlnită astăzi. Motivul este depistarea și tratarea corectă a carditei.

Scanned with OKEN Scanner

Pentru recunoașterea carditei la un copil sau adolescent sunt valabile *criteriile minore* alături de datele oferite de examenele paraclinice cum sunt *titrul ASLO crescut* și prezența *proteinelor de fază acută*. După 20 de ani la al doilea sau al treilea puseu de RAA, *sunt valabile* pentru diagnostic *suflurile diastolice* de tip IAo sau SM și *discutabile suflurile sistolice* aortice sau mitrale.

4.2. *În stadiile manifeste și terminale ale colagenozelor majore* constatăm semne de **miocardiopatie dilatativă secundară** tradusă prin *tahicardie permanentă, sufluri sistolice mitroaortice, tulburări Ecg ale de repolarizare*. **Ecografic** se constată un *cord ușor mărit, tonus muscular* scăzut și eventual *reducerea FE* (fracția de ejecție) și *diskinezia musculaturii ventriculare*. Nu mai este valabilă astăzi noțiunea de *endocardită* Libman-Sacks.

5. **Manifestările renale și urogenitale** se întâlnesc mai ales în colagenozele majore și sunt *elemente de rău augur*.

5.1. *Proteinuria, hematuria și edemul alb renal* trădează leziuni glomerulare de tip *membrano-proliferativ, de scleroză hialină focală sau mezangioproliferativ*. Clinic pot realiza aspecte de *sindrom nefrotic impur* când este prezentă și hipertensiunea arterială. În SD leziunea prevalentă este de tip glomeruloscleroză.

5.2. *Uretrita, balanita, aftele genitale, orhiepididimita* sunt manifestări care se pot întâlni în sindromul Fiessinger — Leroy-Reiter (forma particulară de PR) în SA și sindromul Behçet.

6. **Manifestările digestive** se referă la tulburările dispeptice hepato-biliare, disfagie, tulburările de maldigestie, malabsorbție care apar tardiv și mai ales la modificările de volum hepato-splenic.

6.1. *În hepatita epidemică* cu debut articular fenomenele articulare preced cu 2—3 săptămâni *apariția icterului*. În asemenea situații examenul fizic descoperă o hepatomegalie de gradul I care obligă la cercetarea transaminazelor care stabilesc diagnosticul.

6.2. *În hepatita cronică activă, forma lupoidă, hepatosplenomegalia* acompaniază *manifestările articulare* și bioumorale.

6.3. *Erupția facială* sub *formă de fluture, poliartralgiile, splenomegalia și leucopenia* pledează cu tărie pentru un LED unde confirmarea este adusă de cercetarea FAN a fenomenului LE și celulelor lupice.

6.4. *Splenomegalia* însoțită de *poliartrită de tip reumatoid, poliadenopatie, leucopenie și pete pigmentare*, reprezintă un complex simptomatic întâlnit în formele particulare de P.R. și anume *Chauffard Still la copil și Felty la adult*.

6.5. *In SD disfagia trenantă*, însoțită sau nu *de diaree* trenantă reprezintă un simptom care obligă la acest diagnostic. *Sindromul de malabsorbție, maldigestie* se întâlnește în SD sau *ciroza biliară*, alături de *sindromul CREST*.

6.6. *În PAN* (poliarterita nodoasă) simptomele care mimează *marile colici abdominale* obligă la acest diagnostic, dacă sunt recurente și însoțite de *artralgii, hipertensiune* și *pareză de sciatic popliteu extern*. În asemenea situații o biopsie musculară, sumarul de urină și examenul F.O. pot stabili diagnosticul.

Scanned with OKEN Scanner

Majoritatea bolilor articulare pot fi diagnosticate cu ajutorul *anamnezei și examenului fizic*. Totuși sunt situații când pentru *confirmarea diagnosticului clinic*, pentru a stabili etiologia și răspunsul la tratament avem nevoie de *informații biologice, imunologice, bacteriologice, radiologice* și uneori de *analiza lichidului sinovial*.

I. **Explorarea biologică curentă** se referă la *hemogramă, VSH, proteinele de fază acută* și *dozarea acidului uric*.

Hemograma arată *anemie* în toate artritele și poliartritele cu substrat inflamator : RAA, PR, bolile de colagen și artritele septice. *Leucopenia* survine în LED, Chauffard-Steel-Felty. *Trombopenia* este întâlnită în LED care debutează cu purpură și poliartralgii. *Leucocitoza cu neutrofilie* este prezentă în *artritele supurate* iar *reacția leucemoidă* poate să survină în artrita paraneoplazică.

Proteinele de fază acută sunt : *proteina C, fibrinogenul, alfa 2 macroglobulină, alfa 1 antitripsină* și cresc în RAA, RIF, PR și în bolile de colagen și artrita paraneoplazică. În aceste condiții *sinteza hepatică* a *acestor proteine* este crescută și de aceea nu *sunt caracteristice* pentru o anumită suferință articulară.

Dozarea în ser și urină a *acidului uric* este obligatorie la o poliartrită recurentă care apare după vârsta de 40 de ani. În gută, acidul uric în ser *depășește 10 mg%* iar în urină eliminările *sunt peste 1 g*. Suntem obligați să explorăm echografic rinichii pentru a aprecia volumul, structura și prezența calculilor în caz de *nefropatie urică*.

II. **Dozările de enzime** — GOT și GPT sunt *obligatorii* pentru excluderea unei hepatite epidemice cu debut articular.

III. **Explorarea imunologică.** În PR *reacția Waaler-Rose* și *Latex* sunt pozitive la un titru de peste 1/320. În colagenoze se *caută F.A.N.* (anti ADN, anti ARN anti Sm) *celulele lupice, anticorpii antieritrocitari, anticardiolipidici, antihistone, antilimfocite*, și *reacția VDRL* care este fals pozitivă. Aceste varietăți de anticorpi sunt prezente la *majoritatea bolnavilor cu LED* și *la 1/3 din bolnavi cu SD, DM și PAN*. Nu sunt *specifici* și nu se știe dacă reprezintă *cauza sau rezultatul* unor anomalii imunologice care apar în colagenozele majore.

In LED relativ specifici sunt *anticorpii anti ADN, anti Sm. Celulele lupice și fenomenul de rozetare, nu sunt specifice LED*, întrucât apar și la o mică parte din *oamenii normali, în leucemii, mielomul multiplu și în anemia Biermer*.

Titrul ASLO peste *300 U Todd*, alături de *proteinele de fază acută* și prezența *streptococului beta hemolitic* în cultura faringiană pledează pentru RAA.

IV. **Explorarea bacteriologică** se referă la cultura pe medii a lichidului sinovial în cazul unei *artrite purulente* și la *izolarea streptococului hemolitic din exsudatul faringian* în R.A.A.

V. **Examenul radiologic** care constă în *grafia articulațiilor mici, mari* și a *coloanei vertebrele* este necesar în PR, artroze, spondiloze și în spondilita anchilozantă (SA).

În PR în stadiul II grafia articulară descoperă *eroziuni marginale* la nivelul epifizelor distale ale falangelor și osteoporoză. Treptat în stadiul II—III *apar microgeode, eroziuni epifizare, deviații și subluxații*

Scanned with OKEN Scanner

iar în stadiul IV *fenomene de osteoscleroză*. Este singura artrită erozivă și deformantă din cadrul colagenozelor.

În artrita supurată apare *osteoporoza*, prezența unei benzi transparente de-a lungul liniei condroarticulare iar într-o fază înaintată *osteoliza*. În faza de vindecare apare *osteofibroza*.

În artroze și spondiloze, radiografia evidențiază îngustarea *spațiului articular*, *condensarea suprafețelor articulare*, *osteoporoză* și *apariția ciocurilor osteofitice cu direcție orizontală*.

În SA manifestările precoce survin la nivelul articulațiilor sacroiliace. Inițial *conturul articulațiilor* este *șters* iar spațiul *articular lărgit*. Mai târziu pe suprafețele articulare apar mici zone de *liză osoasă* care *seamănă cu zimțurile timbrului poștal*. Aceste stadii se surprind mai rar. În final apare un condensat articular, linia articulară fiind dispărută, acesta fiind aspectul care se surprinde frecvent.

La *nivelul vertebrelor* apar *sindesmofitele* și *osificarea ligamentelor vertebrale*. Sindesmofitele formează benzi sub formă de arc care bombează la nivelul discului. Coloana capătă aspectul *„bastonului de bambus"*. Prin osificarea ligamentului interspinos și a ligamentelor galbene apare semnul celor *trei elemente ale „liniei de tramvai"*.

În PSH se constată o condensare a *suprafețelor articulare*, *osteoporoză* și uneori *calcifierea capsulei*.

VI. **Puncția articulară** este indicată *în hidrartroză*, în artrita supurată, în gută și în unele situații în artritele inflamatorii nespecifice. *Lichidul sinovial* se analizează în privința culorii, a numărului de celule, nivelul glucozei, viscozității, a factorului reumatoid și factorilor antinucleari.

Normal lichidul sinovial este clar, serocitrin cu leucocite sub 2 000 mmc, vâscozitatea normală și glucoza în jur de 100 mg. În condiții patologice, relațiile sunt oferite în tabelul sinoptic nr. 55.

În artropatia tabetică este obligatoriu examenul neurologic și VDRL (pozitiv) iar în siringomielie, examenul neurologic decide diagnosticul.

În hemofilie dozarea *factorului VIII, IX* și *timpul de coagulare* asigură diagnosticul.

Tablou sinoptic nr. 63

Constantele biochimice ale lichidului articular

Boala	Aspect	Leucocite	Glucoză	Proteine	Viscozitate
RAA	Serocitrin	>5 000	70 mg	crescute	crescută
RIF	Idem	>5 000	70 mg	Idem	Idem
PR	Idem	> 5000	70 mg	Idem	Idem
Alte colagenoze Artrite seronegative	Idem	>5 000	70 mg	Idem	Idem
Gută	Tulbure	>5 000	⩽50 mg	Idem	Idem
Artrită supurată	Tulbure Purulent	>50 000	< 50 mg	Idem	Idem

REUMATISMUL INFECȚIOS DE FOCAR

RIF (reumatismul infecțios de focar) este denumirea dată de *Școala medicală clujeană* prin persoana profesorului I. Goia, care are contribuții originale în patogenia RIF. Mai sunt și alte sinonime — *reumatism infecțios secundar, reumatism cronic de focar,* dar prima ni se pare logică, deoarece, subliniază atât etiologia acestei suferințe cât și posibilitățile de vindecare și nu de cronicizare prin tratarea corectă și/sau radicală a *focarelor de infecție.*

Definiție și etiopatogenie

RIF reprezintă o *inflamație nespecifică a sinoviei* și *părților moi periarticulare — capsula și ligamentele articulare.* De la nivelul *focarului infecțios* care evoluează latent, mocnit sunt *lansate* periodic *antigene bacteriene,* care pe cale sangvină ajung în structurile moi ale articulațiilor. Fixarea lor singulară sau în combinație cu anticorpii are loc în țesutul conjunctiv și la nivelul sinoviei, datorită *asemănării antigenelor microbiene cu antigenele glicoproteice* ale structurilor articulațiilor.

O dată fixate, antigenele și/sau anticorpii, *sunt fagocitate* de către *neutrofile și macrofage.* În urma *fagocitozei* se eliberează *mediatorii lipidici ai inflamației* — leucotriene, prostaglandine, enzime lizozomale, colagenaze, elastaze. Apare un *exsudat sero-fibrinos* cu *edem interstițial* și *infiltrație cu leucocite ale părților moi,* fenomene care explică semnele anatomo-clinice ale inflamației.

Incidența și prevalența

Se întâlnește între 20—40 ani și mai ales la femei. Prevalența ei este legată de prezența focarelor cronice de infecție.

Factorii de risc cu rol patogenic ai RIF sunt *focarele cronice de infecție.* Cel mai des aceste focare reumatogene au ca agent *streptococii* și se găsesc în caz de *sinuzite, faringo-amigdalite, granuloame dentare, otite.* RIF poate fi generat și de alte infecții cronice cu floră bacteriană variată. Astfel *infecțiile cronice bronhopulmonare* și *biliare* din bronșite cronice, bronșiectazie, colecistite cronice se pot însoți de manifestări articulare tip RIF.

Infecțiile colibacilare sau cu alte *enterobacterii* ale *aparatului genito-urinar* cum sunt : *metroanexitele cronice, pielonefritele cronice* pot declanșa RIF.

Aceste focare cronice, latente și cu exacerbări periodice, reprezintă o sursă variată de antigene, care direct sau prin anticorpi insultă structurile moi ale articulațiilor. Reacția inflamatorie exsudativă este provo-

Scanned with OKEN Scanner

cată de *conflictul antigen — granulocit,* cu eliberarea mediatorilor lipidici ai inflamației nespecifice. Numai tratarea cu antibiotice a focarului de infecție și asocierea cu antiinflamatorii nesteroidice rezolvă inflamația articulară.

Factorii favorizanți cu rol reumatogen sunt *frigul, umezeala, anotimpul rece, ploios, specifici climei temperate unde RAA și RIF sunt boli frecvente.*

Tablou clinic

Simptomul principal este *durerea mono-* și mai *ales poliarticulară* care seamănă mult cu o *recidivă de RAA. Durerea* este însoțită de *tumefierea* articulațiilor. Mono- sau poliartrita interesează *articulațiile mari, gleznele, genunchii, coatele* și *uneori umerii,* mai rar articulația coxofemurală. Se deosebește *de RAA* prin lipsa *caracterului fluxionar, migrator* și *prinderea simultană* a mai *multor articulații.*

Diagnostic pozitiv

Examenul local constată la palparea și mobilizarea articulației, *durere și semnele celsiene* ale *inflamației.* Pe lângă *descoperirea focarului de infecție,* un alt element esențial pentru diagnostic, este absența leziunilor *cardiace sau renale,* care pledează, în funcție de vârstă, pentru *un RAA sau o colagenoză.*

La puncția articulară se extrage *lichid serofibrinos* bogat în neutrofile, caracteristic inflamațiilor articulare nespecifice.

Diagnostic diferențial

Are în *vedere RAA, artrita paraneoplazică, guta,* o *colagenoză* și o *artroză „încălzită".*

Evoluție și prognostic

Sunt favorabile deoarece RIF nu lasă *sechele articulare sau cardiorenale.* Cel mult favorizează apariția *artrozei.*

Tratament

Este *profilactic și curativ. Profilaxia* se axează pe tratarea corectă a *infecțiilor cronice rinofaringiene,* a *infecțiilor dentare* precum și a *infecțiilor pielorenale ale colecistului* și *anexelor genitale la femei.*

Tratamentul curativ are drept obiective *combaterea inflamației articulare, tratarea* și *asanarea focarului de infecție.*

Ca mijloace de tratament dispunem de *Indocid, Fenilbutazonă, Paduden* și *antibiotice* de *elecție* în *funcție de focarul de infecție* (agentul patogen).

Scanned with OKEN Scanner

Tablou sinoptic nr. 64

Reumatism infecţios de focar: noţiuni de etiopatogenie, tablou clinic şi tratament

REUMATISM INFECŢIOS DE FOCAR

ETIOPATOGENIE

- Inflamaţia nespecifică a sinoviei declanşată de antigenele bacteriene şi mediatorii chimici ai inflamaţiei
  - — antigenele bacteriene au tropism articular
  - — sunt fagocitate de neutrofile care eliberează mediatori chimici ai inflamaţiei
- Factorii de risc sunt infecţiile cronice de focar care lansează toxine şi antigene cu tropism articular
  - — infecţii oto-rino-faringosinusale
  - — infecţii bronhopulmonare şi biliare cronice
  - — infecţii genito-urinare
  - — factori meteorologici, reumatogeni — frig, umezeală, ploaie

TABLOU CLINIC

- Artralgii, artrite şi poliartrite
  - — se prind simultan mai multe articulaţii mari
  - — prezenţa focarului de infecţie care trebuie căutat
  - — apare după vârsta de 20—25 ani
  - — nu lasă sechele cardioarticulare şi renale ca în RAA
- Diagnostic paraclinic
  VSH crescută, ASLO uşor crescut, proteine de fază acută prezente

TRATAMENT

- Obiective — se combate inflamaţia şi infecţia de focar
- Mijloace: antibiotice, ANS şi asanarea chirurgicală a focarului de infecţie
- Conduita terapeutică
  - — antibiotic în raport cu infecţia de focar
  - — ANS de tip Indocid, Fenilbutazonă, Paduden, Rengasil, Surgan
  - — imunostimulatoare cu Polidin, Bronhodin, Bronhovaxom
- Fizioterapie — cure balneare cu ape sărate, iodate, sulfurate
  - — vezi staţiunile din ţară

Scanned with OKEN Scanner

Astfel infecțiile otorinosinusale sunt sancționate cu Penicilină, Eritromicină și la nevoie cefalosporine. În *infecțiile urinare (pielonefrita cronică)* apelăm la Biseptol, Acid nalidixic, de rezervă sunt cefalosporinele singure sau asociate cu Gentamicină și *de excepție* Tetraciclina ori Vibramicina.

Infecțiile genitale se sancționează cu Ampicilină, cefalosporine, singure sau asociate cu Gentamicină. *Clorocidul este mielotoxic* și nu știm de ce *apelează curent ginecologii la acest antibiotic,* care are indicații foarte limitate (vezi și circularele M.S.).

Infecția din bronșita cronică și *bronșiectazie* beneficiază de Biseptol, Rovamicină, Tetraciclină și la nevoie de Ampicilină, Augmentin sau cefalosporine plus Genta sau Kanamicină.

Infecția biliară are ca antibiotice de elecție Ampicilina, cefalosporine, singure sau asociate cu Gentamicina.

Am trecut în revistă tratamentul antibiotic al infecțiilor din sfera O.R.L., stomatologică, pulmonară, biliară și genitourinară.

Antiinflamatoarele nesteroidice care *blochează mediatorii lipidici ai inflamației* sunt Indocidul (drajeuri de 25 mg de 3 ori/zi), Fenilbutazona și Padudenul (drajeuri) în doză de 200 mg ori 3/zi. Mai nou se apelează cu bune rezultate la Rengasil (capsule de 400 mg și 100 mg o dată sau de 3 ori/zi) în raport de doză pe drajeu. Surganul se află în capsule de 300 și 200 mg și doza este de 600 mg/zi.

Pentru potențarea *antiinflamatoarelor* unii autori recomandă și *imunostimularea nespecifică* cu *Polidin, Bronhodin, Bronhovaxom sau Bronhomunal* (vezi capitolul : Bronșita cronică).

Fizioterapia și curele balneare cu *ape sărate, iodate, sulfatate sau băile și împachetările cu nămol* sunt indicate după ce VSH a revenit la normal. *Stațiunile cu ape sărate* sunt Ocnele Mari, Ocnița, Ocna Sibiului, Sovata, Amara ; cu *ape sulfuroase :* Herculane, Călimănești — Căciulata, Olănești, Pucioasa iar cu *nămol sapropelic :* Eforie-Nord, Eforie-Sud și Mangalia. Aceste procedee consolidează rezultatele tratamentelor cu antibiotice și previn artroza. *În metroanexite* sunt bine venite aplicarea a 7—10 ședințe de U.S. reci (unde scurte reci) în zona anexială.

Asanarea focarelor de infecție (amigdale, puncții sinusale, tratarea focarelor dentare, a piosalpinxului) sunt recomandate când *VSH și proteinele de fază acută au revenit la normal.*

Rezultatele tratamentului sunt favorabile și duc la vindecarea bolii dacă sunt *tratate și/sau asanate focarele de infecție.* Tratamentul *combinat — antibiotice, antiinflamatoare* și *curele balneare* dă cele mai *bune rezultate.* Se apreciază după scăderea VSH și normalizarea proteinelor de fază acută și dispariția semnelor clinice.

Scanned with OKEN Scanner

REUMATISME ABARTICULARE

În acest capitol sunt încadrate *bolile* care *interesează țesuturile moi periarticulare, capsulele articulare, ligamentele periarticulare, bursele seroase, tendoanele* și *tecile peritendinoase*. Se descriu *tendinite, tenosinovite, bursite* și *capsulite retractile*. Dintre acestea, cele mai importante suferințe sunt *periartrita scapulohumerală* (PSH) și *sindromul umăr-mână* (SUM).

PERIARTRITA SCAPULOHUMERALĂ

PSH (periartrita scapulohumerală), cunoscută în literatura anglo-saxonă sub numele de *umăr dureros*, este o boală reumatică care interesează părțile moi ale articulației umărului — articulația glenohumerală și acromioclaviculară.

Noțiuni de anatomie funcțională

Articulația scapulohumerală unește capul humeral și cavitatea glenoidă a scapulei. Menținerea în contact a acestor suprafețe articulare este asigurată de *capsula articulară, ligamentele și mușchii periarticulari.*

Capsula articulară este un manșon format din 2 straturi : *unul extern fibros* și cel *intern sinovial*. Capsula fibroasă se inseră cu un capăt pe cadrul glenoidal și cu altul pe colul humeral. Prezintă mai multe orificii prin care sinoviala trimite niște prelungiri ovoide *numite burse*. Prezintă două întăriturii fibroase : *ligamentele glenohumerale* și *coracohumeral :*

— *Ligamentele glenohumerale* (superior, mijlociu și inferior) se inseră cu un capăt pe cadrul glenoid și celălalt pe colul anatomic al humerusului.

— *Ligamentul coracohumeral* este foarte puternic și se inseră cu un capăt pe procesul coracoid al scapulei și cu celălalt pe tuberculul mare al humerusului.

Mușchii periarticulari care se inseră pe capsulă *prin tendoanele lor* sunt *supraspinosul, subscapularul* și *rotundul mic*. Acești mușchi formează în jurul capsulei *un coif* (un con) cu baza înspre scapulă și vârful spre humerus.

Sinoviala tapetează capsula articulară, secretă lichidul care umectează fețele articulare și asigură mișcările de alunecare ale cartilagiului. Trimite prin orificiile stratului fibros patru prelungiri numite burse : *bursa bicipitală, bursa subacromială, bursa subscapulară* și *bursa deltoidiană*.

Scanned with OKEN Scanner

Mușchii articulației SH (scapulohumerale) asigură mișcările de flexie, extensie, abducție, circumducție și rotație internă și externă.

Flexia — proiecția înainte a brațului — este asigurată de *biceps, coracobrahial, deltoid și pectoralul mare. Extensia* — proiecția înapoi a membrului este realizată de *mușchii deltoid, dorsalul mare, rotundul mic, subscapularul și tricepsul.*

Abducția, mișcarea prin care îndepărtăm brațul de trunchi este executată *de biceps, deltoid* și *supraspinos* iar *adducția* adică apropierea de corp este asigurată de 7 *mușchi :* coracobrahial, deltoid, dorsalul mare, pectoralul mare, rotundul mic, subcapularul și subspinosul.

Circumducția — rotirea membrului și mișcările de ducere a mâinii în spate între scapule sau la ceafă. Este asigurată de cooperarea între *mușchii abductori, rotatori, flexori* și *extensori.*

Rotația internă împreună cu pronația este făcută de *rotundul mare, biceps, deltoid, marele pectoral, marele dorsal* și *subscapular.*

La rotația externă împreună cu supinația participă *rotundul mic* și *subspinosul.*

În etiopatogenia PSH sunt incriminați mulți factori : *microtraumatismele, infecțiile cronice* de focar, *depunerile de* Ca^{2+} în *capsulă* și *tendoanele periarticulare* și leziunile *distrofice ale colagenului* de tip *I, II și III și a elastinei. Leziunile distrofice* interesează *proteoglicanii* colagenului și *microfibrilele glicoproteice* ale *elastinei.* Se produc astfel tendinite, tenosinovite, bursite și capsulite retractile.

Incidență

PSH se întâlnește după 40 ani și mai ales la femei, frecvența femei-bărbați fiind de 3/1.

Tablou clinic

PSH se traduce prin *durere și redoare articulară* cu limitarea *mișcărilor articulare* menționate mai sus. După reumatologul francez DE SEZE se descriu patru forme clinice — *umărul dureros simplu, dureros acut, umărul blocat* și *umărul pseudoparalitic.* Autorii anglo-saxoni *includ în umărul dureros tendinita rotatorilor, tendinita bicipitală* și *tendinita calcică* (condrocalcinoza umărului), în umărul blocat *capsulita retractilă* (adezivă), iar în umărul *pseudoparalitic ruptura coifului* (calotei) *rotatorilor.*

Umărul dureros simplu are ca substrat lezional o *tendinită bicipitală* și o *bursită subacromială.* Bolnava acuză *dureri* în umărul bolnav când se *îmbracă, spală, se piaptănă sau poartă greutăți.*

La examenul *obiectiv* toate mișcările sunt posibile chiar dacă se fac cu greutate din cauza durerii. Important este că bolnava poate *duce mâna la ceafă și la spate. Punctele subacromial și bicipital sunt dureroase la palpare.*

Umărul dureros acut. Neglijarea primei forme dureroase poate duce la instalarea formei acute. Este cauzat de o *tendinită acută a conului tendinos, a bicepsului, de o calcifiere a tendoanelor rotatorilor* sau de o *bursită acută subacromială.* Bolnavul are *dureri vii* și nu poate *exe-*

Scanned with OKEN Scanner

cuta nici-o mișcare. Durerile sunt *spontane, accentuate în timpul nopții* și la *orice mobilizare a brațului. Durerile* sunt *locale* sau pot iradia pe marginea radială a antebrațului în mână.

La palpare umărul este foarte sensibil. *Mișcările active și pasive* sunt foarte limitate. *Punctele acromial, bicipital, tricipital* sunt *dureroase* chiar la o palpare blândă.

Umărul blocat este rezultatul unei *capsulite retractile* care apare fără o cauză aparentă sau survine la bolnavi cu antecedente *de umăr dureros, contuzii ale umărului, microtraumatisme repetate.* Survine și în cazul SUM.

Incidența. Se întâlnește mai ales la femei după 40 ani.

Clinic, boala debutează cu *dureri moderate,* suportabile, având o evoluție lentă, îndelungată și neglijată medical. După un timp, *durerile diminuă sau dispar,* în vreme ce *mobilitatea articulară se reduce treptat* până la *abolirea mișcărilor* de flexie, extensie, rotație și circumducție. Cel mai important *semn obiectiv* este că bolnavul nu *poate duce mâna subscapular sau la ceafă, nu se poate îmbrăca, pieptăna, spăla.*

Artrografia arată dispariția *recesului capsular inferior subscapular* și *bicipital.*

Umărul pseudoparalitic este provocat de *ruptura spontană* sau *provocată* a conului *tendinos periarticular.* Ruptura provocată apare ca urmare a unui efort de *abducție, circumducție* sau *contuzia umărului.* De regulă *survine pe fondul* unor antecedenete de *umăr dureros. Debutează acut* cu *durere care dispare* și *impotență funcțională marcată.* Bolnavul nu poate ridica brațul *vertical* iar *dacă este ridicat pasiv* cade imediat balant în virtutea gravitației. Mișcările pasive pot fi executate cu ușurință de către medic.

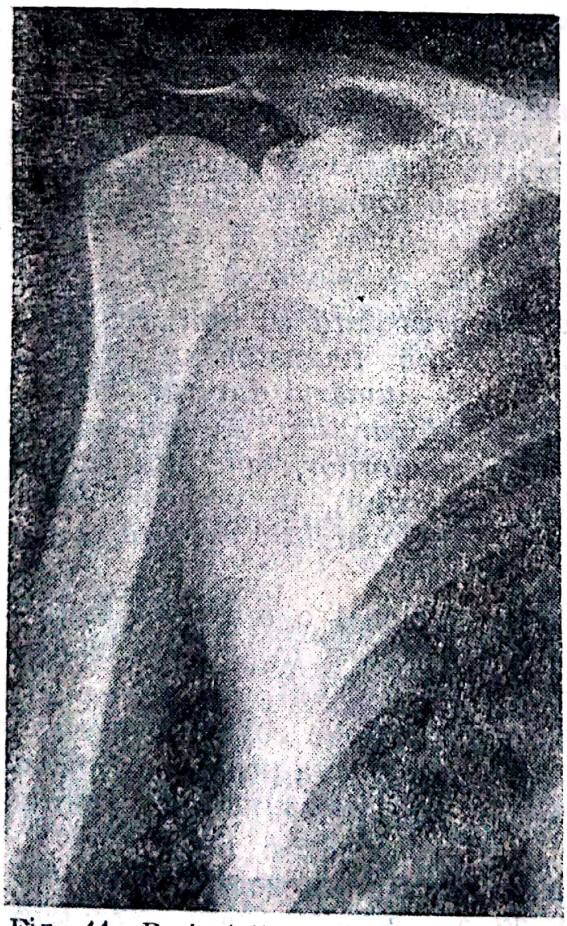

Fig. 44. Periartrita scapulo-humerală cu calcificări tendinoase și ale cartilagiului hialin.

Diagnostic

Diagnosticul PSH este în principal un diagnostic clinic. Ne ajută *radiografia* care descoperă *calcifierile periarticulare* care au loc mai des în *tendonul supraspinosului.* În cazul umărului blocat se poate recurge la *artrografie,* executată în centre *specializate* (fig. 44).

Tratament

Tratamentul urmărește *calmarea durerii, combaterea inflamației, reluarea și menținerea mobilității articulare și prevenirea capsulitei retractile* și a *rupturii coifului tendinos.*

Scanned with OKEN Scanner

Periartrita scapulohumerală: patogenie, anatomie patologică, clinică, examene paraclinice şi tratament

PERIARTRITA SCAPULOHUMERALĂ

PATOGENIE ŞI ANATOMIE PATOLOGICĂ

- Factori de risc
  - microtraumatisme repetate
  - infecţii cronice de focar
  - leziuni distrofice ale colagenului
  - depuneri de Ca^{2+} în capsulă şi peritendinos
- Anatomopatologic
  - infiltrat limfoplasmocitar
  - alterări distrofice ale colagenului

CLINICĂ

- După autorii francezi 4 forme clinice:
  - umăr dureros simplu
  - umăr dureros acut
  - umăr blocat
  - umăr pseudoparalitic
- După reumatologii anglosaxoni 3 forme clinice:
  - umăr dureros provocat de tendinita bicipitală a rotatorilor şi calcifierea capsulei şi tendoanelor
  - umăr blocat sau capsulită retractilă
  - pseudoparalitic prin ruptura calotei rotatorilor
- Simptome cheie:
  - dureri la mobilizare
  - limitarea mişcărilor
  - nu se poate spăla, pieptăna, îmbrăca, bărbieri
  - nu poate duce mâna la ceafă
  - nu poate să ţină umărul ridicat la verticală (cade balant)

PARACLINIC

- Proteine de fază acută: normale sau crescute:
- fibrinogen normal sau uşor crescut
- fenotip limfocitar nesemnificativ
- artrografie
  - grafia articulaţiei
  - osteoporoză
  - calcificări de capsulă şi ligamente

TRATAMENT

- Obiective:
  - combatem durerile, procesul inflamator
  - menţinerea mobilităţii articulare
  - prevenirea capsulitei, calcifierilor şi rupturii tendinoase
- Mijloace medicale:
  - ANS şi corticoterapie
  - Balneofizioterapie
- Mijloace chirurgicale:
  - sutura coifului articular
- Rezultate terapeutice:
  - dispare durerea
  - reluarea mobilităţii articulare

Scanned with OKEN Scanner

Mijloacele de tratament sunt *repausul articular cu reluarea treptată a mobilității*, apelul la ANS și la *nevoie corticoterapie*. În umărul dureros recurgem în *faza de acalmie* și la *balneofizioterapie* care reprezintă tratamentul de *bază în umărul blocat*.

Conduita terapeutică. În PSH *repausul articular* pentru 3—4 săptămâni este necesar. Local se pot aplica *comprese călduțe*. ANS de tip *Aspirină, Indocid, Fenilbutazonă, Voltaren* în doze cunoscute aduc beneficii.

Prednisonul în doze moderate de 30—40 mg/zi se aplică dacă nu obținem rezultate cu ANS. Se iau și măsuri de protecție gastrică cu pansamente alcaline.

În umărul blocat esențial este *tratamentul balneofizical : unde scurte reci, ionogalvanizări, băi sulfuroase și nămol local.*

În umărul pseudoparalitic apelăm la *sutura chirurgicală a tendonului (tendoanelor)* rupt(e).

Rezultatele *tratamentului* se apreciază prin dispariția fenomenelor inflamatorii, a durerii, revenirea mobilității articulare și prevenirea retracției capsulare.

SINDROMUL UMĂR-MÂNĂ

SUM (sindromul umăr-mână) cunoscut în literatura anglo-saxonă sub denumirea de *sindromul reflex de distrofie simpatică*, se caracterizează prin *dureri în articulațiile umărului și mâinii însoțite de tulburări vasomotorii și trofice.*

Etiologie

În etiologia bolii distingem *cauze periferice, viscerale* și *cerebrale*. Se înscriu aici *traumatismele umărului și mâinii* (contuzii, luxații, fracturi), *compresii la nivelul plexului brahial, cancer de dom pleural*. Printre *cauzele viscerale* amintim *sindromul post infarct miocardic, post comisurotomie* sau pericardotomie. *Cauzele nervoase* sunt AVC cu *hemiplegie sau monoplegie*. Când este interesat *simpaticul cervical* sau *simpaticul din trunchiul cerebral* se poate asocia *sidromul Claude Bernard-Horner. Leziunile simpatice* explică *tulburările vasomotorii și algodistrofice.*

De notat că Ryckewaert descrie, destul de rar, apariția SUM și în *poliartrita reumatoidă* (ca formă particulară).

Tablou clinic

După evoluția clinică se descriu trei stadii cu simptome și semne caracteristice.

În stadiul I inflamator bolnavul prezintă *dureri și tumefiere în umăr* și la *nivelul mâinii. Umărul este cald, tumefiat*, îmbrăcând aspectul *umărului dureros* acut. *La nivelul mâinii* se constată *edem al degetelor* și tumefacții ale *articulațiilor radiocarpiene* și *interfalangiene.*

Scanned with OKEN Scanner

Tablou sinoptic nr. 66

Sindromul umăr—mână : noţiuni de etiopatogenie, tablou clinic, tratament

SINDROMUL UMĂR—MÂNĂ (SUM)

ETIOPATOGENIE

- Distrofie reflexă simpatică
- Cauze periferice
  - Traumatismele umărului şi mâinii
  - Compresii la nivelul plexului brahial
- Cauze viscerale
  - Cancer de dom pleural
  - Sindromul post infarct miocardic, post comisurotomie şi pericardotomie
- Cauze nervoase
  - AVC cu monoplegie sau hemiplegie
  - În leziuni de trunchi poate apare sindromul Claude Bernard — Horner

TABLOU CLINIC

- Stadiul I inflamator
  - Durere şi tumefiere la umăr şi mână
  - Mişcările mâinii dureroase şi limitate
  - Apar hipersudoraţie şi dureri la rece
  - Radiografia fără modificări
- Stadiul II algodistrofic
  - Durere+atrofia muşchilor antebraţului şi eminenţelor tenare şi hipotenare
- Stadiul III anchilozant-distrofic
  - Blocarea articulaţiei umărului
  - Atrofia muşchilor mâinii
  - Sclerodactilia
  - Retracţie Dupuytren
  - Limitarea mişcărilor articulare

TRATAMENT

- PROFILACTIC
  - Tratarea corectă a bolilor care realizează SUM
- CURATIV
  - Acelaşi tratament cu PSH
  - La nevoie imunodepresoare : Imuran, Ciclofosfomidă

Scanned with OKEN Scanner

Îmbracă aspectul unei *artrite acute asimetrice*. Mişcările în *articulaţiile umărului şi mâinii* sunt *dureroase* şi *limitate*.

La nivelul mâinii apar *hipersudoraţie* şi *dureri vii* la *temperaturi scăzute* (frig, apă rece) *mimând fenomenul Raynaud*. Noaptea bolnavul nu poate dormi cu mâna în afara plapumei din cauza durerilor puternice (cauzalgie simpatică). De notat că *examenul radiologic* nu arată leziuni ale suprafeţelor articulare.

Se cunosc şi *formele bilaterale* care ridică probleme de diagnostic diferenţial cu *poliatrita reumatoidă*, *polimiozita* şi aşa-zisa *polimialgie reumatică*.

În stadiul II algodistrofic pot persista *durerile de tip simpatic* la nivelul mâinii dar se instalează *redoarea marcată a umărului şi mâinii* şi apare *atrofia muşchilor antebraţului şi a eminenţelor tenare şi hipotenare*.

În stadiul III, anchilozant-distrofic, apare atrofia părţilor moi ale *umărului* cu blocarea sa şi cu limitarea mişcărilor, iar la nivelul degetelor apare *sclerodactilia* şi *induraţia* şi *retracţia aponevrozei palmare* (Dupuytren). *Mişcările* umărului şi mâinii *sunt mult limitate sau imposibile* (flexie, extensie, rotaţie, circumducţie şi respectiv pronaţie, supinaţie, flexie şi extensie).

Tratament

Tratamentul profilactic constă în *tratarea corectă a bolilor* care pot evolua cu SUM. *Tratamentul curativ* are aceleaşi obiective şi mijloace cu PSH. Tratamentul cu ANS, Prednison şi eventual Imuran, Ciclofosfamidă. Dacă se obţin rezultate se apelează şi la kinetoterapie şi procedee balneofizice.

Rezultatele tratamentului se apreciază pe datele clinice privind mobilitatea articulară, tonusul şi forţa muşchilor periarticulari ai antebraţului şi mâinii.

Scanned with OKEN Scanner

BOALA POLIARTROZICĂ

BA (boala artrozică) cu localizare vertebrală (centrală) și periferică se caracterizează prin leziuni degenerativ-distrofice ale cartilagiului hialin, remodelarea osului subcondral și apariția osteofitelor marginale. BA rezultă din interacțiunea complexă a unor factori genetici cu multipli factori de mediu.

BA este cunoscută în *școlile medicale latine* sub denumirea de *reumatism degenerativ*, iar în *școlile engleze* sub numele de *osteoartrită* sau *boală degenerativă articulară*.

Clinic BA *interesează coloana vertebrală, articulațiile interfalangiene, genunchii* și *șoldurile* și se traduce prin *dureri și jenă funcțională în mișcările articulare*.

Incidența și prevalența

Studiile epidemiologice bazate pe dovezi radiologice arată că *aproape 80% din populația trecută de 55 ani suferă* de BA, dar din fericire numai *15% au simptome supărătoare. În 10% din cazuri* BA apare la vârste tinere, între 16—25 ani, fapt ce pledează, așa cum arată ancheta familială, pentru *intervenția predispoziției ereditare*. Este vorba de defecte în catabolismul și sinteza proteoglicanilor.

Prevalența variază cu vârsta și sexul. Este mai frecventă la bărbații sub 45 ani decât la femei din cauza unor profesii care suprasolicită articulațiile mari. *După 55 ani* BA manifestată mai ales prin prezența *nodulilor Heberden* este mai obișnuită la femei decât la bărbați.

Referitor la rasă, factorii genetici și ecologici își spun cuvântul. *La chinezi* BA este *mult mai rară* decât la *caucazieni*, unde frecvența este ridicată. *În S.U.A. boala este mai frecventă la indieni* în comparație cu *populația albă și neagră*. Se înțelege că *factorii genetici* și de *mediu intră în discuția patogeniei bolii*.

Etiopatogenie și anatomie patologică

Primele modificări care apar în BA se referă la procesul de *fibrilare*, tradus prin dezorganizarea biochimică și biofizică a rețelei de fibre care alcătuiesc *matricea cartilajului articular*. Aceste fibre sunt formate din *proteoglicani, substanțe glicoproteice* formate din mai mulți *glicosaminoglicani fixați prin punți glicoproteice* de *acidul hialuronic*.

Procesul de fibrilare este condiționat de tulburări în sinteza și catabolizarea proteoglicanilor, *tulburări induse de factori mecanici și enzimatici*.

Scanned with OKEN Scanner

Sub *influența microtraumatismelor* repetate se produc *mici fisuri* în *fibrele de proteoglicani* care formează matricea cartilajului hialin. Prin *tasarea condrocitelor* are loc eliberarea de *proteaze acide și colagenaze care duc la dezorganizarea proteoglicanilor.*

Ultramicroscopic s-a constatat o *sărăcire în proteoglicani* și o *proliferare clonală a condrocitelor.* Astfel, sub acțiunea *proteazelor are loc* o *catabolizare exagerată* a proteoglicanilor care are drept consecință *scăderea rezistenței elastice a cartilajului.* La nivelul fisurilor fibrilare apar *eroziuni superficiale* care în timp *devin profunde* și străbat cartilajul până la *osul subcondral.*

Eroziunile superficiale și profunde creează neregularități ale suprafețelor articulare, fapt ce ne explică *apariția cracmentelor* și *durerilor articulare* fiind iritați receptorii kinestezici și algici din structura capsulei și periostului.

Pe lângă *enzimele condrocitare* mai intervin *enzimele sinoviale* și *interleukina I* secretată de macrofage.

Hiperplazia sinovială. Cu timpul apare un *panus sinovial* care *secretă catabolină,* un mediator chimic ce *inhibă sinteza* de *proteoglicani* și stimulează *eliberarea enzimelor condrocitare care măresc catabolismul proteoglicanilor. Panusul sinovial* este *infiltrat cu macrofage* care secretă interleukina I, mediator chimic cu efecte similare catabolinei.

Remodelarea osului subcondral. În urma *eroziunilor profunde ale cartilajului hialin* apar leziuni în osul subcondral. *Radiologic și ultramicroscopic* se constată *osteoporoză, microchiste, microfracturi trabeculare* și *neoformarea de capilare.* Ca reacție față de eroziunile cartilajului are loc un proces de *neoformare osoasă* care asigură *consolidarea osului subcondral,* iar la periferia suprafețelor articulare, prin *stimularea osteoblaștilor,* iau naștere *osteofitele marginale.*

Factorii de risc, care asigură înlănțuirea proceselor patogenice enumerate mai sus, sunt genetici, metabolo-endocrini, mecanici și infecțioși.

Predispoziția ereditară justifică incidența sporită și la vârsta tânără, a spondilozei și gonartrozei în unele familii. În asemenea situații se mostenesc *deficiențe* în sinteza colagenului și proteoglicanilor, substanțe care asigură elasticitatea și plasticitatea și rezistența cartilagiului articular.

Tulburările *metabolic-endocrine* care apar cu înaintarea în vârstă se datoresc *scăderii secreției de testosteron și respectiv estrogeni.* Hormonii sexuali stimulează sinteza de colagen, proteoglicani și elastină. Carențele hormonale favorizează apariția procesului de fibrilare, de eroziune și distrugere a cartilajului cu remodelarea osului subcondral și apariția osteofitelor, prin scăderea sintezei de proteoglicani și elastină.

Factorii mecanici. În funcție *de profesie,* articulațiile genunchilor, șoldurilor, coloanei vertebrale și interfalangiene ale mâinii sunt supuse prin *suprasolicitare unor microtraumatisme care inițiază procesul de fibrilare-secretare a cartilagiului hialin.*

Anumite profesii — de hamali, mineri, agricultori, încărcători-descărcători — favorizează apariția prematură a BA. *Fisurile în matricea fibrilară* apar la nivelul suprafețelor articulare supuse unor forțe de apăsare și frecare deosebită. Displazia acetabulară are aceeași explicație

Obezitatea duce frecvent la *gonartroze* și *spondiloze lombare.* În *genu varus* și *valgus,* gonartroza este explicată prin *schimbarea centru-*

Scanned with OKEN Scanner

lui de greutate la nivelul suprafețelor articulare care sunt supuse *tasării și frecării.*

Reumatismul infecțios de focar produce leziuni ale cartilajului prin intermediul catabolinei și interleukinei eliberate de panusul sinovial. Așa se explică de ce infecțiile intercurente produc așa-zisul *fenomen de încălzire* a BA, fenomen descris de clinicienii clasici.

Tablou clinic

Tabloul clinic îmbracă aspecte diferite în raport cu articulațiile interesate și astfel se descriu patru forme clinice :

Artroza mâinilor. Se traduce prin *apariția nodulilor Heberden situați distal* și *mai rar a nodulilor Bouchard* dispuși în capetele articulațiilor interfalangiene *proximale.* Această formă este mai des întâlnită la *femei după 50 ani,* care se plâng de *dureri la schimbarea vremii* sau în timpul unor activități fizice : *spălat, călcat, croșetat, golf și tenis.*

O formă particulară realizează *„mâna de bătrân“,* care mimează aspectul mâinii din poliartrita reumatoidă. Degetele apar deformate prin prezența unor noduli Bouchard voluminoși, care facilitează subluxații intrafalangiene și jenă funcțională. Pielea și mușchii palmei sunt atrofiați. Adesea în practică se stabilește la 70 ani în mod eronat diagnosticul de PR (fig.45).

Gonartroza. Se traduce prin *mărirea de volum* a articulațiilor *genunchilor,* datorită mai ales *depunerii de grăsime sub forma unor perniță în jurul articulațiilor.* Este fenomenul de *lipartroză.* Spontan sau la mișcările de flexie, extensie activă sau pasivă apar *dureri.* La palpare se simt *cracmente articulare* produse prin frecarea suprafețelor articulare care prezintă eroziuni ale cartilajului hialin. *Durerile,* ca în orice formă de reumatism degenerativ, sunt cauzate *de factorii meteorologici, infecțiile intercurente și activitatea fizică.*



Fig. 45. „Mâna de bătrân“. Se observă nodulii Heberden, atrofia pielii și mușchilor interosoși.

Coxartroza (CA). Este de obicei unilaterală și mai rar bilaterală și întâlnită la *vârsta a doua sau a treia.* La o treime din bolnavi, CA are la bază o *displazie congenitală acetabulară.* În *majoritatea cazurilor intervin factorii de risc amintiți.*

Durerile în articulații apar la mers, în ortostatism prelungit, și sunt provocate de *semnul cheii* sau de *probele de elongație sciatică,* care astfel pot duce în eroare medicul.

De asemenea, adducția coapsei, executată la bolnavul în decubit dorsal, având gamba aplicată pe piciorul opus, declanșează coxalgia.

Scanned with OKEN Scanner

Boala poliartrozică : noţiuni de etiopatogenie şi anatomie patologică

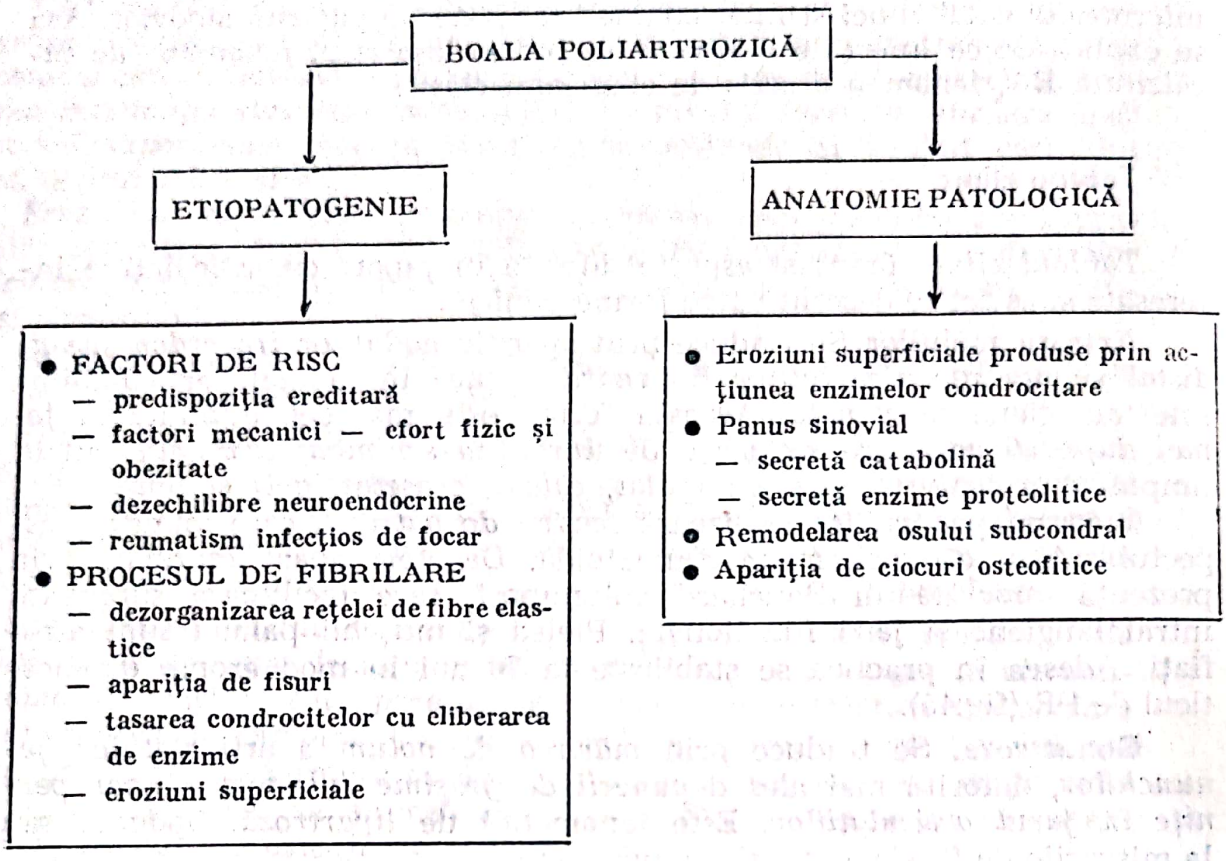

Spondiloza cervico-toraco-lombară, *localizată segmentar sau difuz,* se manifestă prin *nevralgii spinale, dureri musculare dorso-lombare* şi la *percuţia coloanei vertebrale,* simptome descrise la capitolul *nevralgii spinale* (vezi capitolul respectiv).

Diagnostic paraclinic

Diagnosticul paraclinic are la dispoziţie *VSH, analiza lichidului de puncţie articulară* şi *grafia de faţă şi profil* a *articulaţiilor.*

Pe plan biologic VSH este normală şi *creşte moderat* sau mult când este vorba de o *infecţie intercurentă* sau de o *artropatie paraneoplazică* apărută pe fondul unei BA.

Lichidul obţinut prin **puncţia genunchiului** prezintă o viscozitate şi celularitate normală. Frotiul din sediment decelează particule care conţin *proteoglicani şi fibre de colagen.*

Radiografia articulaţiilor periferice şi centrale, de faţă şi profil aduce certitudine în diagnostic. Relevă *îngustarea spaţiului articular, prezenţa în osul subcondral a osteoporozei, a chistelor osoase, a ciocurilor osteofilice* marginale cu o direcţie orizontală.

La *nivel vertebral* observăm *condensarea platourilor vertebrale, prezenţa ciocurilor osteofitice* care seamănă cu *braţele unui cleşte patent. Osteoporoza* importantă poate determina *tasarea vertebrelor* însoţite de

Scanned with OKEN Scanner

Tablou sinoptic nr. 68

Boala poliartrozică: diagnostic clinic, paraclinic şi tratament

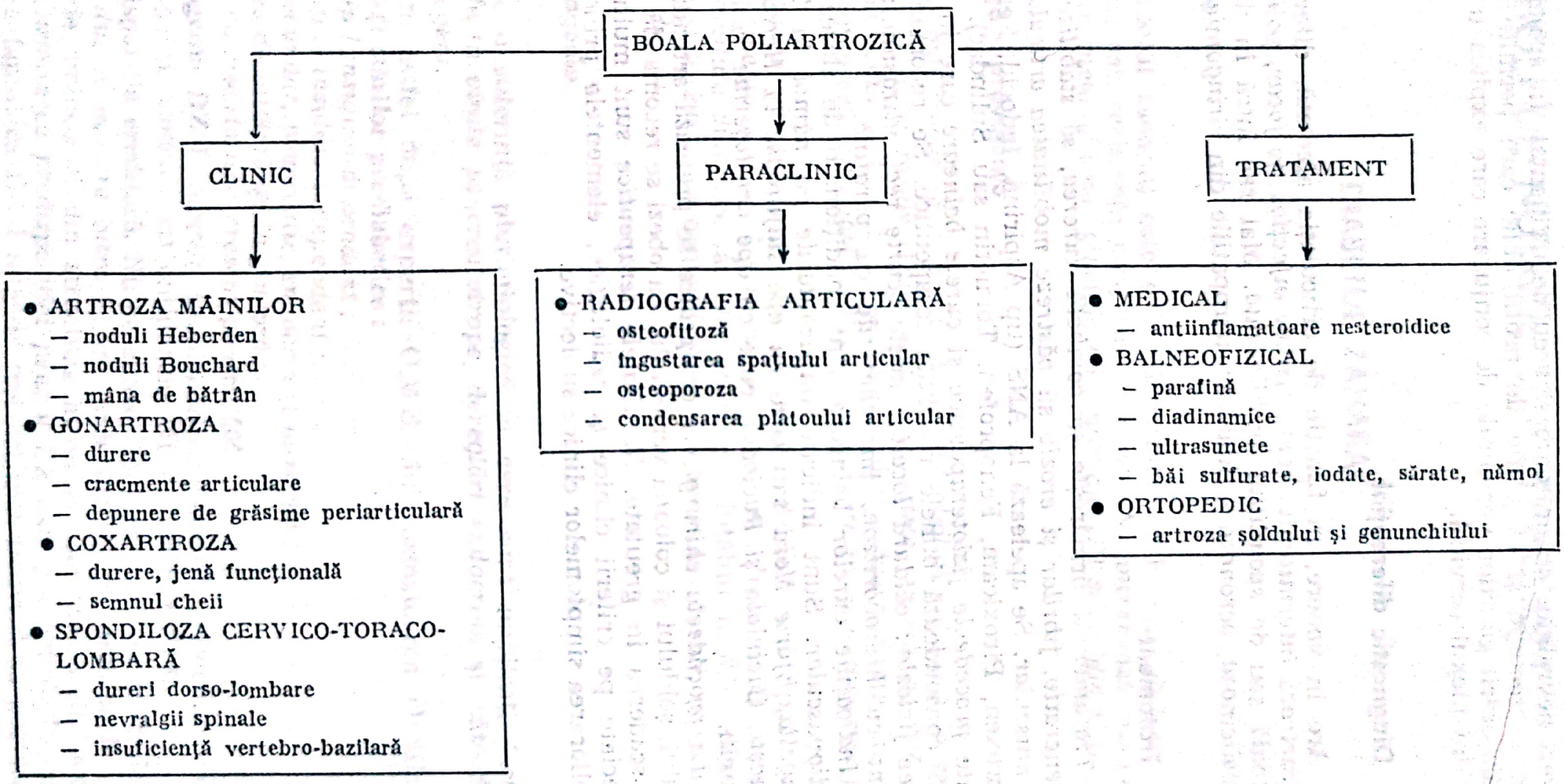

Scanned with OKEN Scanner

dureri nevralgice supărătoare și greu de influențat. În *spondiloza cervicală* se recurge și la grafia de profil oblic care permite vizualizarea strâmtorării găurilor vertebrale de conjugare care explică iritația nervilor din plexul cervical.

Diagnostic diferențial

Are în vedere, în funcție de articulația afectată, diferențierea de *hidrartroza intermitentă, reumatismul infecțios de focar, poliartrita reumatoidă* sau de *spondilita anchilozantă*. Mai rar intră în discuție *condrocalicinoza, ocronoza* și mai rar artropatiile din *siringomielie și tabes*.

Tratament

Tratamentul urmărește să *combată durerea, să stabilizeze procesul degenerativ, fibrilar și eroziv* să *păstreze mobilitatea articulară* și *tonusul muscular*. Se apelează la ANS (tip Aspirină, Indocid, Fenilbutazonă, Naproxen, Piroxicam, Fenoprofen, Tolmetin sau Sulindac). Nu trebuie uitate *procedeele fizioterapeutice* și *curele balneare* care în *asociere cu ANS* consolidează bunele rezultate terapeutice. Se recomandă ca *procedee fizicale: căldură locală, undele scurte reci, ultrasunetul prin unguent cu hidrocortizon, împachetările cu parafină*.

Indicațiile curelor balneare sunt condiționate de starea *aparatului cardiovascular*. Sunt indicate *împachetările* cu *nămol la Techirghiol, Mangalia, Eforie Nord* sau cure *cu ape sulfuroase la Herculane, Călimănești, Căciulata și Pucioasa*, cure cu *ape acratoterme* la Felix, Vața, Gioagiu.

La procedeele chirurgicale ortopedice se pretează articulația genunchiului, șoldului și coloana vertebrală. La obezi se recomandă regim pentru scăderea în greutate. *Rezultatele terapeutice* sunt mulțumitoare și apreciate pe criterii clinice și radiologice, elementele principale fiind ameliorarea simptomelor clinice subiective.



Scanned with OKEN Scanner

BOLI DE NUTRIŢIE ŞI METABOLISM

DIABETUL ZAHARAT

Definiţie

DZ (diabetul zaharat) este o *boală metabolică* în care *deficitul de insulină* (I.N.) sau *rezistenţa periferică faţă de I.N. antrenează tulburări importante în metabolismul glucidic (G), protidic (P) şi lipidic (L).*

Incidenţa şi prevalenţa

Este *cea mai frecventă şi severă boală metabolică* întâlnită la toate popoarele şi la toate rasele. După *datele statistice,* suferă de DZ 1% din populaţia lumii şi 6% din populaţia ţărilor industrializate. În ţara noastră *incidenţa este apreciată la 3% cu prevalenţă în mediul urban faţă de rural.*

Etiopatogenic se cunosc 2 tipuri principale de DZ : DZ tip I şi DZ tip II. *Ca incidenţă DZ tip I este de 2—3 ori* mai frecvent la descendenţii din *familiile diabetice* iar *DZ tip II* este întâlnit la *80% din subiecţii obezi şi la 20%* din *oamenii slabi* sau *normoponderali,* trecuţi de *vârsta de 40 de ani.*

Etiopatogenie

DZ este o suferinţă **plurietiologică** în care sunt implicaţi *factori genetici, infecţii virale pancreatotrope, dereglări endocrine* şi câteodată *factorii iatrogeni.*

Deosebim astfel după experţii O.M.S.-ului, următoarea **clasificare a diabetului şi stărilor prediabetice :**

1. *DZ tip I insulino-dependent ;*
2. *DZ tip II insulino-independent ;*
3. *DZ secundar, pancreatic, endocrin şi iatrogen ;*
4. *Starea de intoleranţă la glucoză ;*
5. *Stări cu risc statistic crescut pentru DZ.*

În patogenia DZ I intervin predispoziţia ereditară, infecţiile virale pancreatotrope şi asociaţia cu antigenele HLA DrW3, DrW4.

I. **Predispoziţia ereditară.** Nu se cunosc încă genele care controlează *sinteza lanţului A în care intră 21 de aminoacizi* şi *a lanţului B* care conţine 30 de aminoacizi din structura insulinei. Cei mai mulţi autori susţin că *transmiterea predispoziţiei pentru DZ este poligenică.* În acest sens pledează faptul că DZ I este de trei ori mai frecvent la purtătorii

Scanned with OKEN Scanner

de *antigene HLA DrW3 și DrW4*. Faptul că DZ nu survine la purtătorii de *HLA B 7* și *DrW2* ar susține tot ipoteza predispoziției genetice, antigenele HLA fiind deci markerii predispoziției genetice ai DZ I.

Tot pentru *transmiterea poligenică* a DZ I pledează *asocierea cu peste 20 de boli genetice* dintre care cele mai frecvente sunt *sindromul Turner, choreea Huntington, trisomia 21, atrofia optică* cu *surditate* și *ataxia Friedrich*.

Șansele ca un descendent să facă DZ I cresc de 2—3 ori *dacă ambii părinți sunt diabetici*. În unele familii diabetice este posibil ca transmiterea să se facă după *modelul mendelian dominant prin gene cu mare penetranță și expresie fenotipică*.

2. **Infecțiile virale** cu virus *urlian, rujeolic* și mai ales cu *virusul Coxsackie B 4*, pot provoca o *pancreatită autoimună* (PA) printr-o reacție *hiperreactivă de tip III și IV*. Pentru ipoteza autoimună pledează prezența *anticorpilor anticelule beta* (anti citoplasmatici sau anti receptori de membrană celulară) cât și a anticorpilor *antiinsulinici* găsiți la 60—80% din bolnavii cu DZ I tratați.

Alți cercetători consideră că PA este *expresia unei reacții limfocitotoxice dependentă de anticorpi*. Acum doi ani o serie de cercetători englezi au reușit să producă la șoareci o PA prin transfuzie de *masă limfocitară* provenită de la *șoareci spontan diabetici*.

La om predispoziția pentru o PA *este condiționată de prezența antigenelor HLA DrW3, DrW4, B 8 și B 15*. Purtătorii acestor antigene moștenesc deficiențe în apărarea umorală și celulară, adică în mecanismele de cooperare între macrofag, limfocitul B și subpopulațiile limfocitare T 4, T 8 și NK. Din aceste motive pot dezvolta față de antigenele virusului Coxsakie B 4 o reacție autoimună limfocitotoxică dependentă de anticorpi. *Asociația DZ I cu unele boli autoimune* cum sunt boala *Addison, anemia Biermer* și *tiroidita Hashimoto* ar pleda tot pentru o ipoteză autoimună.

În patogenia DZ II, numit și *diabet de maturitate* deoarece survine după *vârsta de 40 ani*, intervin pe *lângă predispoziția ereditară, obezitatea* și *sarcinile repetate*. În patogenia acestui tip de diabet intervine *o scădere a afinității receptorilor insulinici (RI) față de insulină, sau o reducere a numărului acestor receptori*. De aici numele de *diabet insulino-rezistent*. La ora actuală se știe că RI sunt formați din 2 componente : alfa și beta. Componenta alfa extracelulară asigură glicozilarea iar componenta beta cu 3 subunități asigură captarea glucozei în celulă. DZ II apare ca o boală a R.I.

Predispoziția ereditară. Studii preliminare asupra genelor care controlează sinteza RI situate pe *brațul scurt* al *cromozomului 11*, sugerează existența unui polimorfism în zona bandei 5′. Nu este clar dacă *fenotipul genetic* afectează *sinteza proteinelor* care intră în *structura RI* asigurând *sensibilitatea* lor *față de I.N.*

Mecanismul rezistenței receptorilor periferici ai I.N. nu este lămurit. Deficiența receptorilor periferici față de I.N. se întâlnește și în *lipodistrofia congenitală, virilizare* și *acanthozis nigricans*.

Obezitatea. Se știe că 80% din subiecții supraponderali fac DZ II. *Fiziopatologic lipogeneza* este însoțită de o *hipersecreție de I.N. și totodată o rezistență periferică față de I.N.* Densitatea sau sensibilitatea redusă a R.I. are o predispoziție genetică sau este câștigată în timpul

Scanned with OKEN Scanner

vieții. Cu timpul datorită suprasolicitării celulelor beta scade producția de I.N. și DZ II îmbracă un *caracter insulinopriv.*

Sarcinile repetate pot duce la apariția unui DZ II întrucât placenta ca „organ endocrin" secretă o serie de hormoni cu acțiune asemănătoare glucocorticoizilor, somatotropului și prolactinei, care sunt hormoni de contrareglare. În aceste condiții suprasolicitarea pancreasului și a receptorilor periferici ai I.N. ar explica DZ II însoțit de secreție exagerată de insulină.

DZ secundar poate fi pancreatic, endocrin și iatrogen și se înțelege că patogenia este condiționată de boala de bază.

Astfel *DZ secundar* unor *boli* organice ale *pancreasului* cum sunt *pancreatita cronică, hemocromatoza și cancerul de pancreas* este secundar unei *scăderi a secreției de I.N.* În toate aceste boli se distrug celulele beta insulare.

DZ din acromegalie și hipercorticism se însoțește de o secreție mărită de I.N., dar insuficientă nevoilor create de boala endocrină. În schimb în *feocromocitom* și *hiperalderosteronism* există o diminuare a secreției de I.N. care explică hiperglicemia.

DZ iatrogen survine mai rar în tratamentele prelungite și necontrolate cu *Prednison* și după abuzul de *contraceptive.* DZ iatrogen este un diabet de contrareglare unde hiperglicemia se însoțește de o secreție mărită de I.N.

De notat că *DZ endocrin și iatrogen* poate fi *tranzitor* dacă se tratează la timp boala endocrină, se întrerupe Prednisonul și se renunță la contraceptive.

Fiziopatologie

Se știe că I.N. este un hormon *hipoglicemiant* și *anabolizant lipidoprotidic.* Menține glucoza sangvină în limite normale și stimulează sinteza de proteine și lipide.

Acțiunea hipoglicemiantă a I.N. se explică prin mai multe mecanisme. *În primul rând* stimulează activitatea *glicogensintetazei,* enzimă care asigură depozitarea glucozei alimentare la nivelul ficatului sub formă de glicogen.

În al doilea rând I.N. *favorizează intrarea și arderea glucozei în celule și țesuturi* furnizând energia chimică și totodată *facilitând arderea grăsimilor și proteinelor* (vezi ciclul E.M.P.K. din biochimie). Numai la nivelul *neuronilor, hematiilor și leucocitelor I.N. nu asigură captarea glucozei care se face printr-un mecanism simplu de osmoză, aceste structuri neavând* RI. *În final* I.N. *inhibă neoglicogeneza* pe seama aminoacizilor glucoformatori.

Nivelul normal al glicemiei de 80—115 mg% este menținut prin *echilibrul dintre acțiunea insulinei* și a *hormonilor de contrareglare* cu *acțiune hiperglicemiantă.* Este vorba de *glucagon, cortizol, catecoli, tiroxină, somatotrop.*

Principalii hormoni cu rol în *reglarea glicemiei sunt I.N. și glucagonul.* Acțiunea lor este diferită à jeune și în perioada post-prandială.

Scanned with OKEN Scanner

Dimineața pe nemâncate și la distanță de mese glicemia este menținută printr-un echilibru între producția și utilizarea tisulară de glucoză. În această perioadă ficatul este singurul organ care produce glucoza prin 2 procese : *glicogenoliza* și *neoglicogeneza*. Sub acțiunea *glucagonului* se stimulează ambele procese. Prin *glicogenoliză* se desface *glicogenul stocat* în ficat iar prin *neoglicogeneză* crește sinteza de glucoză pe seama *lactatului, aminoacizilor glucoformatori* și *glicerolului*.

Glucoza *eliberată în circulație* sub acțiunea *glucagonului* este utilizată de țesuturile periferice. *Creierul este principalul consumator de glucoză*, utilizând *direct 50% din glucoza eliberată*. *Urmează rinichii* care folosesc 15%, apoi *mușchii* care consumă *15%* și restul de 20% este folosit de *celelalte țesuturi*. Principalele organe consumatoare de glucoză (creier, rinichi, intestin, celule sangvine) nu sunt *insulino-sensibile* — nu au receptori pentru insulină. *À jeune și la distanță de mese*, secreția de insulină este frânată (vezi fig. 46 A).

În perioada postprandială se *absoarbe* o mare cantitate de *glucoză* din intestin și *glicemia crește*. *Producția hepatică* de glucoză scade cu *aproape 50%*, în vreme ce *utilizarea glucozei crește mult*. Din această glucoză asorbită numai *35% este utilizată de ficat, restul de 65% este exclusiv utilizată de țesutul muscular* pentru sinteza de *glicogen muscular* cât și *pentru utilizare în scopuri energetice*.

I.N. secretată în această perioadă ca răspuns la creșterea glicemiei este responsabilă de reducerea la jumătate a producției de glucoză și mai ales de stimulare a sintezei de glicogen muscular.

În cursul *diabetului zaharat* din cauza tulburărilor de reglare — *dezechilibru între producere și utilizare — glicemia crește*. În DZ tip I *creșterea glicemiei și deficitul de utilizare se datorește carenței de I.N.* iar în DZ de *tip II* insulino-rezistent, *utilizarea deficitară a glucozei* se datorește *scăderii numărului de RI* sau *diminuării sensibilității* RI *față de insulină*.

Acțiunea anabolizantă protidolipidică. I.N. facilitează *intrarea aminoacizilor* în celule *stimulând sinteza de proteine*. Inhibă *proteoliza și neoglicogeneza pe seama aminoacizilor glucoformatori*. În *metabolismul lipidelor I.N.* stimulează *activitatea lipoproteinlipazei* asigurând și *depozitarea trigliceridelor* (T.G.) *în țesutul gras. Inhibă lipoliza*, adică *mobilizarea lipidelor din depozite* pentru *folosirea lor în scopuri catabolice*.

În lipsa I.N. se înțelege că apar efecte contrare în metabolismul glucidic, lipidic și protidic.

Tulburări în metabolismul glucidic. În lipsa I.N. apare *hiperglicemia* care recunoaște trei mecanisme :

— *scăderea sintezei de glicogen* (de depozitare a glucozei în ficat), și scăderea utilizării periferice a glucozei ;

— crește neoglicogeneza sub influența secreției de glicogen, care este un hormon hiperglicemiant ;

— *consecințele hiperglicemiei și lipsei de I.N.* sunt creșterea *osmolarității* plasmei, stimularea *procesului de glicozilare enzimatică* și nonenzimatică a *proteinelor* și *catabolismul exagerat proteolitic*.

Scanned with OKEN Scanner

Hiperglicemia duce la creşterea osmolarităţii plasmei (un gram glucoză creşte osmolaritatea cu 5 miliosmoli). Pe plan clinic hiperglicemia şi osmolaritatea ridicată a plasmei explică *polidipsia, poliuria şi glicozuria* (se depăşeşte Tm de glucoză la nivelul rinichiului).

Prin *procesul de glicozilare* au loc tulburări în metabolismul protidic. Se produce *glicozilarea hemoglobinei, a albuminelor, a factorilor de coagulare* şi a *lipoproteinelor* care asigură *transportul L.D.L.*

De asemenea, apar *glicoproteine anormale* care conţin *sorbitol şi fructoză*. Aceste proteine se depun în membrana bazală (M.B.) a capilarelor şi a tecilor *perineuronale* explicând în DZ I o serie de leziuni anatomoclinice cum sunt *nefropatia, retinopatia, arteriopatia şi neuropatia diabetică*.

Neputând utiliza glucoza, organismul, printr-un mecanism adaptativ, transformă *aminoacizii glucoformatori în glucoză*. În felul acesta *glucoza creşte şi mai mult. Aminoacizii cetogeni* (fenilalanina, izoleucina, leucina şi tirozina) sunt metabolizaţi în ficat sub acţiunea *glucagonului*, numai până la faza de *corpi cetonici,* explicând tendinţa la acidocetoză.

Metabolizarea exagerată a proteinelor explică *slăbirea, denutriţia azotată* cu creşterea *ureei sangvine şi urinare. Polifagia* este o *reacţie adaptativă* la *imposibilitatea utilizării glucozei ca sursă energetică.*

Tulburări în metabolismul lipidic. În lipsa I.N. organismul apelează şi la rezervele de lipide care sunt *mobilizate în scopuri energetice.* Din metabolizarea lor ca şi din arderea aminoacizilor *cetogeni* rezultă *corpii cetonici : acidul betaoxibutiric, acetil-acetic şi acetona.*

În mod obişnuit corpii cetonici sunt metabolizaţi de ficat. În DZ *ficatul fiind sărac în glicogen* are o capacitate funcţională mult scăzută pentru a asigura *arderea corpilor cetonici.* Aceştia cresc în sânge şi aşa se explică tendinţa *marcată la acidocetoză şi comă a* DZ I. *Corpii cetonici* au reacţie acidă, *scad bicarbonatul standard* şi determină *acidoza diabetică.*

În DZ creşte *sinteza de T.G.* şi de *lipoproteine cu densitate joasă şi foarte joasă,* respectiv L.D.L şi V.L.D.L. Se accelerează astfel procesul de ateromatoză prevalent în DZ II, proces care explică *macroangiopatia diabetică.*

În DZ I creşterea *catabolismului lipidoprotidic* explică pe plan clinic *slăbirea, denutriţia azotată, scăderea puterii* de *apărare faţă de infecţii intercurente, tendinţa la acidocetoză şi apariţia micro- sau macroangiopatiei diabetice* (fig. 46 A şi B).



Fig. 46. A — Reglarea glicemiei a jeune; B — reglarea glicemiei post prandial.

Scanned with OKEN Scanner

Diabetul zaharat : clasificare şi etiopatogenie

DIABETUL ZAHARAT

CLASIFICARE

- Diabetul zaharat este o boală metabolică cauzată fie prin deficit în secreţia de insulină, fie prin rezistenţa receptorilor periferici faţă de insulină
  - antrenează tulburări în metabolismul glucidic, lipidic şi protidic
- Diabetul zaharat tip I, insulino-dependent-slab, cu denutriţie azotată
- Diabetul zaharat tip II, insulinoindependent sau sulfamidodependent — fie obez în 80% din cazuri, fie slab cu deficit ponderal în 20% din cazuri
- Diabetul zaharat secundar : pancreatic, endocrin, iatrogen (pancreatită cronică, hemocromatoză, acromegalie, Cushing)
- Stare de intoleranţă la glucoză (obezi, descendenţi din familii diabetice, femei multipare, hepatici cronici, hiperglicemii iatrogene)
- Stare cu risc crescut pentru diabet zaharat (mame care au născut feţi de peste 4 kg, mame cu mortalitate infantilă mare, diabetul renal)

ETIOPATOGENIE

- La carenţa de insulină sau la rezistenţa receptorilor insulinici participă multiple mecanisme :
  - factori de risc implicaţi : genetici, infecţii virale pancreatotrope, obezitate, boli pancreatice, boli endocrine şi agenţi iatrogeni
  - factorii de risc acţionează diferit în D.Z. I, D.Z. II, D.Z. secundar sau în stările cu toleranţă scăzută la glucoză
- În D.Z. I intervine predispoziţia ereditară şi infecţiile virale pancreatotrope
  - pentru predispoziţia ereditară pledează :
    - incidenţa mare la purtătorii de antigen HLA DRw3 şi DRw4
    - absenţa d.z. I la purtătorii de antigen HLA DRw2
    - asocierea cu peste 20 de boli genetice însoţite de anomalii cromozomiale
    - apariţia d.z. I la descendenţii din familii cu părinţi diabetici
    - infecţia cu virusuri pancreatotrope la purtătorii de antigen HLA DRw3 şi DRw4 produce o pancreatită autoimună

- În D.Z. II intervin :
  - predispoziţia ereditară prin deficite în genele cromozomului 11 care controlează structura receptorilor insulinici, inducând dereglări în metabolismul glucidic şi în activitatea acestor receptori
  - sarcinile repetate — placenta secretă hormoni de contrareglare care suprasolicită pancreasul şi receptorii insulinicici
- În D.Z. pancreatic din pancreatita cronică şi hemocromatoză se distruge pancreasul endocrin
- În D.Z. endocrin apar tulburări în mecanismele de reglare a glicemici şi în activitatea receptorilor insulinici (acromegalie, Cushing)
- În D.Z. iatrogen prin abuz de contraceptive şi Prednison apar dereglări în mecanismele de reglare a glicemiei

Scanned with OKEN Scanner

Tablou clinic

DZ I debutează în copilărie sau adolescență cu *4 simptome majore: polidipsie, polifagie, poliurie* și *scădere ponderală* (P.P.P.S.). În unele cazuri poate debuta prin *comă inaugurală.*

Cronicarul Ion Neculce a descris splendid simptomele majore ale DZ în portretul făcut lui *Ștefan cel Mare:* „Era un om mic de statură, iute la mânie, mânca mult, bea mult și avea o rană care nu se vindeca".

Biochimic. O glicemie pe nemâncate egală sau mai mare de *120 mg%* este un *argument de certitudine. I.N. serică* este *scăzută sau absentă.* Valoarea normală a I.N. serică este de *6—24 UI* și se determină *după 12 ore de post. Glucagonemia* este *crescută pe nemâncate* și se *corectează după administrarea de I.N.* Așa se explică o gliconeogeneză accentuată, o lipoliză marcată cu tendință spontană la acidocetoză.

Complicațiile *sunt acute și cronice.* **Cele acute** *sunt coma acidocetozică, coma hipoglicemică* și *infecțiile intercurente* (pneumonii, bronhopneumonii, pielonefrite acute). Dintre **complicațiile cronice** *amintim microangiopatia diabetică* tradusă prin *nefropatie, retinopatie și neuropatie diabetică.*

Terapeutic. DZI necesită tratament *cu insulină pentru toată viața,* de unde și numele de D.Z. insulinodependent.

Clinic DZ II debutează *după vârsta de 40 ani,* având frecvență egală pe sexe și incidența de *80% la obezi și de 20% la normoponderali sau slabi* (cu deficit ponderal mare.).

Simptomele majore P.P.P.S. întâlnite în DZ I *sunt absente, sau discrete* și deseori trecute cu vederea de bolnavi. De reținut că bolnavii sunt depistați prin simptomele minore sau majore ale DZ II.

Simptome minore. Din cauza *scăderii puterii de apărare fac infecții cutanate, dentare* și *genito-urinare repetate.* Bolnavii se prezintă la medic, *pentru furuncule, carbuncule, abcese dentare, paradontoză, pioree alveolară* sau *pentru pielocistite, pielonefrite,* balanite sau vulvovaginite. Alții ne consultă pentru scăderea potenței, pierderea libidoului sau pentru o neuropatie senzitivo-motorie.

Cu alte cuvinte bolnavii apar la internist sau diabetolog pe căi ocolite, fie prin *dermatolog, chirurg, dentist, urolog* sau *ginecolog,* care în mod țintit sau la întâmplare a făcut o glicemie care s-a dovedit crescută.

Simptome majore. O altă parte din bolnavi se prezintă la internist sau cardiolog cu *simptomele macroangiopatiei* cu localizare *coronariană, cerebrală* sau *pe arterele periferice ale membrelor.* Mulți din acești bolnavi sunt *și hipertensivi.*

Biochimic se caracterizează prin glicemie à jeune egală sau *peste 120 mg%. Insulinemia* este *crescută* sau *normală* iar rezistența *receptorilor periferici față de I.N. crescută.*

Glucagonemia à jeune este crescută și nu *este corectată de I.N. Colesterolul* V.L.D.L., I.D.L. și T.G. au *valori crescute* și ne explică *complicațiile majore* cu care debutează DZ II în scena clinică.

Complicațiile DZ II sunt *acute* și *cronice.* Foarte rar fac comă *acidocetozică* sau *comă hiperosmolară acidolactică. O infecție intercurentă sau o enterocolită* cu deshidratare pot declanșa aceste accidente acute de ordin metabolic. *Complicațiile cronice* sunt cele provocate de *macroangiopatia diabetică.*

Scanned with OKEN Scanner

Diabetul zaharat — fiziopatologie

DIABETUL ZAHARAT — FIZIOPATOLOGIE

METABOLISMUL GLUCIDIC

- Insulina : hormon hipoglicemiant și anabolizant, protidic și lipidic
  - — în lipsa insulinei apare hiperglicemia, acidocetoza, crește sinteza de L.D.L. și V.L.D.L., de nutriție azotată, scăderea puterii de apărare
- Hiperglicemia se explică în lipsa insulinei prin :
  - — scăderea sintezei de glicogen și utilizarea periferică a glucozei la nivelul mușchilor și altor țesuturi în afară de creier, rinichi, intestin și celule sangvine
  - — crește neoglicogeneza sub acțiunea glucagonului
  - — crește osmolaritatea plasmei, crește diureza, apare glicozuria
  - — crește procesul de glicolizare a proteinelor, a hemoglobinei, albuminelor, lipoproteinelor transportoare, factorilor de coagulare
  - — glicoproteinele anormale care conțin fructoză și sorbitol se depun în M.B. a vaselor din rinichi, retină și arterelor membrelor inferioare

METABOLISMUL LIPIDIC

- În lipsa insulinei grăsimile și aminoacizii cetogeni sunt mobilizați în scopuri energetice
  - — în lipsa glicogenului hepatocitele nu pot arde corpii cetonici până la $CO_2 + H_2O$ și energie
  - — corpii cetonici cresc în sânge și apare acidocetoza și coma diabetică
  - — crește sinteza de trigliceride
  - — crește sinteza de apoproteine transportoare, V.L.D.L. și L.D.L. care explică macroangiopatia diabetică
- D.z. I asociat cu hiperlipemia secundară de tip 2-a, 3, 4 sau 5
  - — lipemie retiniană
  - — xantoame cutanate
  - — ser lactescent
  - — uneori hepatosplenomegalie

METABOLISMUL PROTEIC

- În lipsa insulinei au loc perturbări în metabolismul proteic :
  - — mobilizare mare de proteine și aminoacizi din țesuturi
  - — glicozilarea proteinelor cu depunerea lor în M.B. a arteriolelor renale, retiniene și în tecile neuronilor senzitivi și vegetativi, explică retinopatia, nefropatia și neuropatia din D.Z. I
  - — mobilizarea aminoacizilor cetogeni contribuie la acidocetoză
  - — denutriția azotată explică slăbirea diabeticilor

Scanned with OKEN Scanner

Stările de intoleranță la glucoză — reprezintă un risc pentru DZ II. Sunt descoperite prin *testul de toleranță la glucoză* orală (T.G.O.), care trebuie făcut la următoarele *grupe de risc :*

— *obezi descendenți din familii obeze ;*

— *obezi sau normoponderali descendenți din familii diabetice ;*

— *femei cu sarcini multiple ;*

— *bolnavi cu hepatită cronică activă sau ciroză hepatică* sau *boli endocrine de contrareglare ;*

— *dereglări tranzitorii ale glicemiei induse iatrogen.*

Stări cu risc statistic crescut pentru DZ se depistează tot prin *T.G.O.* la următoarele *grupe de risc :*

— *mame care au o mortalitate infantilă mare ;*

— *mame care au născut feți mai mari de 4 kg ;*

— *așa-zisul diabet renal unde se constată glicemie normală* și *glicozurie mare.*

T.G.O. constă în administrarea a 75 g sau 100 g de glucoză pulbere, dimineața pe nemâncate, după ce în prealabil s-a determinat glicemia à jeune. Apoi se determină glicemia la o jumătate de oră, la 1 oră și jumătate și la 2 ore. Dacă glicemia la 2 ore variază între 140—200 mg%, avem de-a face cu o *stare de intoleranță* sau *stare cu risc crescut* în raport cu grupele de risc arătate mai sus.

Redăm în tabelul sinoptic nr. 71 principalele trăsături ale DZ. I și DZ II.

Tablou sinoptic nr. 71

Diabetul zaharat

TRĂSĂTURI	DZ I	DZ II
Denumire	Juvenil, slab, denutrit	De maturitate, gras
Debut	Sub 40 ani	Peste 40 ani
Secreția de I.N.	Scăzută sau absentă	Crescută sau normală
Rezistența periferică la I.N.	Normală sau crescută	Crescută
Obezitate	Rară	Prezentă la 80%
Antigene HLA	Prezente	Absente
Tratament	Insulino-dependent	Insulino-independent Sulfamido-dependent

Diagnostic pozitiv

DZ se bazează pe următoarele date clinice și biochimice :

— *Clinic simptome majore de tip DZ* I sau *simptome minore* sau *majore* caracteristice *pentru DZ* II.

— *Biochimic glicemia* pe nemâncate mai mare sau egală cu 120—130 mg%. În DZ I, I.N. serică este scăzută sau absentă ; în DZ II este normală sau crescută. Glicozuria și cetonuria sunt crescute intermitent sau permanent în DZ I iar în DZ II absente și rar prezente.

Scanned with OKEN Scanner

Hemoglobina glicozilată este crescută în DZI și reprezintă un criteriu de apreciere a tratamentului și a evoluției bolii.

Mai trebuie știut că *la un diabet trebuie făcut un* **bilanț complex** etiologic, biochimic, vascular, renal și ocular.

Ancheta *etiologică* trebuie să releve *predispoziția ereditară* în familie, *infecțiile virale, obezitatea familială, sarcinile multiple* sau o *cauză pancreatică, endocrină sau iatrogenă.*

Biochimic se face un bilanț al *glicemiei, I.N. serice,* dozare de T.G., *colesterol, lipemie, lipidogramă.* Dozarea de electroliți, corpi cetonici și rezerva standard se practică în cazul *comei diabetice.*

Bilanțul vascular se referă la *examenul clinic, Ecg al cordului,* măsurarea *tensiunii arteriale,* anamneza în direcția unei *cardiopatii ischemice* dureroase sau a unui *accident ischemic cerebral tranzitor,* controlul pulsului *la tibialele posterioare.*

Bilanțul renal necesită controlul *proteinemiei, hematuriei, densitatea urinii, dozarea ureei și creatininei.*

Bilanțul ocular stabilit prin controlul oftalmologic al F.O. și T.A.C.R. și pentru a descoperi retinopatia diabetică.

Diagnostic diferențial

Are în vedere glicozuriile accidentale, diabetul renal, diabetul insipid și stările de intoleranță sau cu risc crescut.

Glicozuriile accidentale sau tranzitorii constau în reacții fals pozitive. Se întâlnesc după tratamente prelungite cu vitamina C, Antidoren, Alindor, Algocalmin sau după tratamente îndelungate cu Tetraciclină sau Acid nalidixic. Avem în vedere lactozuria de sarcină și alăptare. Nu uităm că în infarctul de miocard și în accidentele vasculare cerebrale pot exista glicozurii tranzitorii.

Diabetul renal se caracterizează prin glicemie normală à jeune și la T.G.O. Glicozuria se explică prin scăderea transportului maximal al glucozei la nivelul tubilor renali.

Diabetul insipid intră în discuție din cauza poliuriei care este mai mare de 5 l/zi. Glicemia și T.G.O. sunt normale, iar proba terapeutică la pitresină este concludentă.

Evoluție și complicații

Dacă nu se respectă regimul igienodietetic și tratamentul DZ, pot apărea complicații metabolice, vasculare, renale, oculare, nervoase și infecțioase.

Complicațiile metabolice sunt coma acidocetozică, coma hipoglicemică și coma hiperosmolară.

Coma acidocetozică (C.A.C.) este o *comă silențioasă și hipotonă* caracteristică pentru DZI. *Debutează lent, insidios* cu apatie, adinamie, somnolență, stupoare și comă vigilă. *Rareori poate debuta zgomotos* cu *colici abdominale și diaree. Factorii declanșatori* ai comei sunt *infecțiile intercurente, efortul fizic, greșelile de regim și tratament* constând în *aport mare de hidrați de carbon* (H.C.) și *doze mici de I.N.*

Scanned with OKEN Scanner

Examenul fizic arată un *bolnav deshidratat* cu *tegumente uscate*, fără turgor, cu *hipotonia globilor oculari, cu hipotonie masculară, hiporeflexie, hipotensiune arterială*. Este o comnă *hipotonă uscată, silențioasă*. Respirația este disritmică de *tip Cheynes-Stokes* și cu miros de *poame coapte (Acetonă)*.

Biochimic. Glicemia variază între *200—400 mg%*, *corpii cetonici* în urină *sunt prezenți, rezerva standard* este *scăzută* și *ureea crescută*. Ionograma serică și urinară *arată o scădere a Na, K și Cl*.

Tratament. C.A.C. reprezintă *o mare urgență medicală* care necesită tratament în spital. Unii clinicieni preferă proba la glucoză pentru a o diferenția de coma hipoglicemică. Se administrează 2 fiole glucoză 33% și dacă bolnavul nu-și revine în 5—10 minute este o C.A.C., nu o comă hipoglicemică.

I.N. *salvează bolnavul* și doza de atac este de 20 unități administrate i.v. și 20 U administrate i.m. Apoi din oră în oră se dau câte 10 U i.m. până la trezirea bolnavului. *Hidratarea bolnavului* este esențială. Se administrează 2—4 l/zi de *ser fiziologic* și 250—500 ml *ser bicarbonatat*.

Rezultatele tratamentului sunt foarte bune și sunt controlate biochimic și în dinamică. Se cercetează glicemia, electroliții, rezerva standard și corpii cetonici.

Coma hipoglicemică (C.H.). Spre deosebire de C.A.C. este o *comă zgomotoasă, hipertonă și umedă*. Debutul este zgomotos cu senzație de *foame imperioasă, tremurături, transpirații, agitație neuropsihică, convulsii și comă*.

La examenul fizic se constată un bolnav cu tegumente *umede, sudorate*, cu *reflexe osteotendinoase* și *cutanate* vii, cu *globii oculari hipertoni*. *Biochimic* se constată o glicemie egală sau *mai mică de 60 mg%* iar *glicozuria și corpii cetonici sunt absenți*. *Factorul de risc* este reprezentat de o greșeală de *tratament* constând în *aport mare de I.N.* și *aport redus de H.C.*

Tratamentul *eficace* constă în administrarea i.v. a 2—3 *fiole de glucoză 33%* după care bolnavul își revine în câteva minute.

Coma hiperosmolară acido-lactică este *foarte rar întâlnită* în D.Z. Se întâlnește la *diabetici vârstnici* fiind provocată de o pierdere *mare de apă și săruri* prin *diaree, vărsături sau poliurie*.

Semnele clinice sunt identice cu ale C.A.C., lipsind halena cu miros de poame coapte. Pe *plan biochimic glicemia* este mai mare de 1 g%, *glicozuria și corpii cetonici sunt absenți*. Cresc în schimb *acidul lactic și ureea*, iar *electroliții* (Na, Cl și K) au *valori scăzute*.

Tratamentul este similar cu al C.A.C., dar dozele de atac cu I.N. sunt mai mari și anume 40 U i.v. și 25 U i.m. Hidratarea cu 4—5 litri/zi de seruri fiziologic și bicarbonatat este imperios necesară.

Complicațiile vasculare ale DZ sunt micro- și macroangiopatia diabetică.

Microangiopatia este cauzată de depozitarea glicoproteinelor anormale în M.B. a capilarelor și arteriolelor renale, retiniene și în arterele digitale distale de la picioare.

Nefropatia diabetică îmbracă tabloul clinic al *sindromului nefrotic impur* tradus prin *proteinurie, hematurie, hipertensiune* și evoluție

Scanned with OKEN Scanner

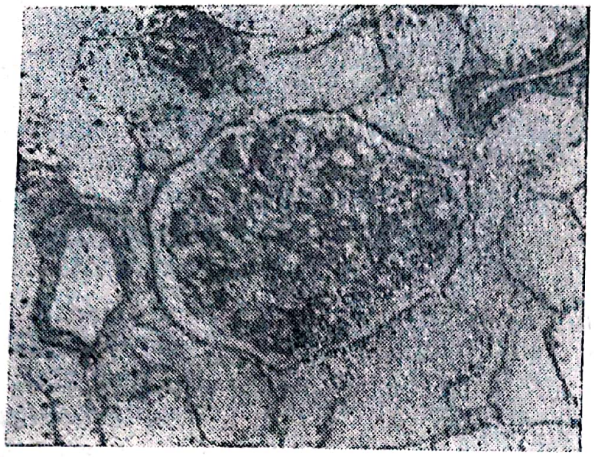

Fig. 47. Glomeruloscleroză diabetică (DZI) — aspect microscopic (după J. Hamburger și Flamenbaum).

către *IRC. Biopsia renală* arată în M.B. și mezangiu depozite de proteine glicozilate (fig. 47).

Retinopatia diabetică este descoperită de oftalmolog. Leziunile caracteristice sunt situate în retină sau *in vitro*. În retină se observă *microanevrisme, exsudate și edem macular, hemoragii retiniene, vase de neoformație* în discul optic sau *hemoragii și exsudate in vitro*. Subiectiv, bolnavii prezintă *tulburări de vedere*. Evoluează uneori către *cecitate* sau *dezlipire de retină*.

Arteriopatia în DZI interesează *arterele digitale distale de la picioare*. Bolnavii prezintă picior rece, furnicături, arsuri, eritroză declivă și cu timpul fac necroze superficiale și gangrene ale degetelor.

Macroangiopatia diabetică. Leziunea caracteristică este *placa de aterom* situată pe *arterele coronare, cerebrale și arterele musculare proximale ale membrelor inferioare*. Leziunile ateromatoase sunt accelerate de sinteza crescută de T.G., V.L.D.L., I.D.L. și colesterol.

Pe *plan clinic evoluează* cu tabloul *hipertensiunii arteriale*, al *anginei pectorale de efort și repaus, al infarctului de miocard*. La nivel cerebral bolnavii prezintă simptome care trădează un *accident ischemic tranzitor* (AIT) sau accident *vascular major hemoragic, trombotic* sau *ischemic*. În localizarea *pe arterele* de la *membrele inferioare* tabloul este al *ateroscleroze obliterante* cu evoluție în 4 stadii.

Neuropatia diabetică senzitivo-motorie este destul de frecventă, iar cea *vegetativă* mai rară și întâlnită în DZI cu evoluție îndelungată. Se datorește *depunerii de glicoproteine anormale în teaca perineuronală*.

Neuropatia senzitivo-motorie survine în ambele forme de DZ și interesează în ordinea incidenței *nervii sciatic, femuro-cutanat crural, Arnold, cubital și median*. Se manifestă prin înțepături, *furnicături, dureri cu caracter nevralgic* (nevralgie sciatică, cervico-brahială). *La examenul fizic* se constată *dureri la compresia gambelor, hipoestezie, hiporeflexie* și uneori chiar abolirea *reflexelor osteotendinoase*.

Neuropatia vegetativă interesează *nervul vag, parasimpaticul sacrat* și *nervii simpatici* care controlează tonusul arterial de la nivelul membrelor inferioare. Atingerile acestor nervi vegetativi sunt responsabile de manifestările digestive, genito-urinare, hipotensiunea ortostatică și osteoartropatia nervoasă.

Manifestările digestive se traduc prin *disfagie, stază gastrică* cu *vărsături alimentare* și *diaree nocturnă*.

Manifestările genito-urinare se caracterizează prin *pareză vezicală și micțiuni grele prin prea plin, întârzierea ejaculării, pierderea libidoului și impotență*.

Manifestările arteriale sunt responsabile de *hipotensiunea ortostatică*, de absența *sudorației* și reflexului *pilomotor* la nivelul membrelor inferioare. *Hipotensiunea ortostatică* se caracterizează prin ameteli, vertij și

Scanned with OKEN Scanner

căderi fără pierderea cunoștinței la ridicarea în ortostatism. Este o manifestare invalidantă.

Manifestările articulare interesează articulațiile *mediotarsiene*, uni- sau bilateral care prezintă *deformații hidoase* care împiedică mersul și schimbarea încălțămintei. Sunt nedureroase și similare osteoartropatiei tabetice (vezi capitolul : Bolnavul cu dureri în extremități).

Complicațiile infecțioase. Diabeticii au o *capacitate de apărare redusă* atât pe linia *apărării nespecifice cât și specifice umorale și celulare.* Din acest motiv fac *infecții repetate cutanate, pulmonare și genitourinare. Rănile se vindecă greu,* fac abcese, furuncule, carbuncule, *fac pneumonii, bronhopneumonii* și *tuberculoză pulmonară. Infecțiile genitourinare* întâlnite sunt : balanite, vulvo-vaginite, pielonefrite și necroză papilară.

Tratament

Este profilactic și curativ. *Cel profilactic* se adresează *grupelor de risc, descendenților din familii diabetice, obezilor, stărilor de intoleranță și stărilor cu risc statistic crescut.* La acești subiecți se recomandă *regim igieno-dietetic cu reducerea glucidelor, grăsimilor și practicarea unei activități fizice, tonifiante.*

Tratamentul curativ are ca obiective demne de reținut și de medicul generalist și internist :

— *menținerea unei greutăți normale* prin *regim adecvat cu reducerea caloriilor la obezi, regim normal caloric la diabetici cu deficit ponderal ;*

— *să mențină în limite normale glicemia* și *nivelul lipidelor serice — T.G., colesterol, V.L.D.L. și I.D.L. ;*

— *în DZ II glicozuria să fie minimă sau absentă iar corpii cetonici absenți ;*

— *să prevină complicațiile redutabile renale, vasculare, oculare, nervoase și infecțioase.*

Mijloacele terapeutice pe care le are la dispoziție diabeticul sunt *regimul igieno-dietetic, I.N., sulfamidele, biguanidele,* la care se adaugă în raport cu evoluția și *tratamentul complicațiilor.*

Conduita terapeutică este diferită în raport de forma clinică și prezența complicațiilor.

În DZ I regimul igieno-dietetic trebuie să *satisfacă nevoile calorice, să mențină o greutate normală* și *să conțină toate principiile alimentare dar cu restricție la glucide și lipide și să asigure un aport sporit de vitamine.*

Ratia alimentară să conțină în medie 120—200 g H.C., proteine între 80—120 g/zi și lipide 50—70 g/zi, din care 75% să fie de natură vegetală și animală (ulei de porumb, de floarea soarelui, grăsime de pește, unt).

Referitor la *conținutul ratiei alimentare în glucide,* menționăm părerea prof. I. Pavel care a rotunjit cifrele în vederea unei orientări facile a diabeticului, în stabilirea cantităților de H.C.

Dintre *alimentele cu 4% H.C.* fac parte *laptele* și derivatele sale. Brânza sărată este contraindicată în caz de complicații renale și vasculare. La aceste alimente se face și calculul proteinelor și lipidelor.

Scanned with OKEN Scanner

Alimentele care se fac *cadou diabeticului*, în sensul utilizării după poftă, sunt *legumele și vegetalele colorate* care *conțin 5% H.C.* Excepție fac *ceapa, țelina, sfecla roșie* care au *10% H. C.*

Alimentele care *conțin 10% H. C.* sunt fructele, excepție făcând *cireșele de mai, perele pergamute* și *pepenii dulci*, care au *15% H.C.*

Dintre *alimentele cu 20% H.C.* fac parte cartofii și pastele făinoase fierte.

Pâinea are 50% H.C., iar *mămăliga 10% H.C.* în timp ce *mămăliga rece* conține până *la 60% H.C.*

Dulciurile de casă, de *cofetărie, marmeladă, magiunul, sucurile îndulcite* conțin în jur de *60% H.C.*

Zahărul și mierea de albine au 100% H.C.

Dacă am sintetiza putem spune că diabeticii au la dispoziție *trei feluri* de H.C., la liber, pe cântar și interzise. *La liber*, după poftă se dau legumele, *pe cântar* alimentele care conțin 10%, 15%, 20% și 50% H.C., *iar interzise* alimentele al căror conținut în H.C. variază între 60 și 100% H.C. De notat că vegetalele, fructele, pâinea, pastele făinoase și cartoful au un conținut de proteine care variază între 2 și 5%. Proteinele cu mare valoare biologică se găsesc în *lapte, brânză, albuș de ou și carne de vită, viței, pește și pasăre.*

Ca medicație de bază pentru toată viața este I.N. în DZ I. Acești bolnavi trebuie să cunoască *tipul de I.N., doza de I.N.* și să *învețe* să-și facă *singuri injecție.* Trebuie să *poarte la ei un carnet* de sănătate în care să fie notată *doza de IN, vechimea suferinței* și complicațiile ei.

După durata de acțiune deosebim *I.N. ordinară* cu acțiune rapidă și durata până la 6—8 ore ; *I.N. semilentă* cu durata de acțiune între 12—16 ore ; *I.N. retard* cu activitate prelungită între 24—26 ore. Sunt produse mai ales de firma ORGANON.

În DZ II obezitatea poate *fi controlată* prin regim cu *restricție de glucide* și *reducerea caloriilor* până la atingerea *greutății normale (ideale). În DZ II tip slab* se recomandă *regim normocaloric și cu restricție la glucide.*

Dacă DZ II nu poate fi controlat cu regim alimentar se recurge la *sulfamide* și *biguanide. Sulfamidele hipoglicemiante stimulează secreția de I.N.* și *potențează acțiunea I.N.* la nivelul R.I. periferici. Acționează numai în prezența unei mase adecvate de celule beta-insulare.

Din prima generație cu durata *scurtă de acțiune de 4—6 ore* fac parte : *Tolbutamidă, Daonil și Englucon ; din a doua generație* cu durata de *8—12 ore* fac parte preparatele *Diaboral* și *Diamicron ; din generația a treia* cu *acțiune ultralentă* și durată de *24—35 — 42* ore fac parte *Diaperos, Diabinese* și *Glucidoral.*

S-au scos și preparate care combină *sulfamidele cu biguanidele* cum sunt *Diabifag* și *Glucosulfa.*

Biguanidele au acțiune hipoglicemiantă prin faptul că *inhibă neoglicogeneza* și *facilitează intrarea glucozei în celule.* Se cunosc preparate cu *acțiune rapidă* de 4 ore cum este *Glucofagul* și *acțiune retard* de 8—10 ore cum sunt *Glucofagul retard, Silubinul* și *Buforminul.*

Efectele nedorite ale medicației antidiabetice. *Rezistența* la I.N. are drept cauze *furtul de* H.C. (bolnavul abuzează de H.C.) *infecțiile cronice de focar, tuberculoza, hipertiroidia* și *uneori apariția anticorpilor anti I.N.*

Scanned with OKEN Scanner

Diabetul zaharat : clinică, complicaţii şi tratament

DIABETUL ZAHARAT

TRĂSĂTURI CLINICE ŞI TERAPEUTICE ESENŢIALE

- În D.Z. I — polidipsie, polifagie, poliurie, scădere în greutate
- Biochimic :
  - glicemie à jeune 120 mg/%
  - insulina serică scăzută sau absentă
  - glucagonemie crescută à jeune, corectată postprandial
  - tendinţă marcată la acidocetoză
- Tratament — D.Z. I este insulinodependent
  - regim dietetic cu restricţie de glucide şi lipide animale
- În D.Z. II debut după 40 ani cu simptome minore sau majore
  - minore: infecţii cutanate, infecţii intercurente, renale, genitale şi pulmonare
  - majore: accidente vasculare, coronare, cerebrale
- Biochimic:
  - glicemie à jeune 120 mg/%
  - insulina serică crescută normală sau scăzută
  - glucagonemia a jeune crescută şi necorectată la insulină
  - colesterol V.L.D.L.
  - L.D.L. crescut
  - H.D.L. scăzut
- Tratament
  - regim cu restricţie de glucide şi lipide animale
  - sulfamide

COMPLICAŢII

- În D.Z. I complicaţii acute şi cronice
  - coma acidocetozică şi hipoglicemică
  - microangiopatia şi neuropatia, retinopatia şi nefropatia diabetică
  - infecţii intercurente pulmonare, renale
- În D.Z. II complicaţii acute :
  - coma hiperosmolară, acidocetozică, hiperglicemică
- Complicaţii cronice :
  - macroangiopatia coronariană, cerebrală, a arterelor periferice ale membrelor inferioare
  - hiperlipemia familială simplă sau combinată

TRATAMENT

- Obiective : menţinerea greutăţii normale prin regim caloric adecvat bogat în vitamine
  - prevenirea complicaţiilor metabolice renale, nervoase, cardiovasculare
  - menţinerea în limite normale a glicemiei lipidelor serice şi a unei glicozurii minime cu corpi cetonici absenţi
- Mijloace : regim cu restricţie de glucide şi lipide animale, insulină, sulfamide, biguamide, vitamine
- Coduita terapeutică :
  - bolnavul să cunoască conţinutul în glucoză al alimentelor
  - să cunoască tipurile de insulină, sulfamide şi biguanide din generaţia I, a II-a şi a III-a
  - să ştie să-şi facă insulina
  - să cunoască accidentele insulinei, sulfamidelor şi biguanidelor
- Tratarea complicaţiilor :
  - infecţiile cu antibiotice
  - ateroscleroza cu medicaţie coronarodilatatoare şi hipolipemiantă
  - comele metabolice se tratează în spital
- Rezultate terapeutice : apreciate pe date clinice şi biologice : greutate, bilanţ glucidic, lipidic, vascular, ocular, renal şi nervos

Scanned with OKEN Scanner

Sulfamidele hipoglicemiante accelerează procesul de ateroscleroză coronariană și cerebrală. Biguanidele au acțiune *toxică hepato-renală* la bolnavii care au *leziuni hepatice și renale* (hepatita cronică activă, ciroza, pielonefrite cronice și glomerulonefrită cu semne de IRC). Produc *acidoză lactică* și pot favoriza apariția *comei hiperosmolare acidolactice.*

Tratamentul complicațiilor. În DZ I complicațiile pot fi prevenite prin regim și tratament adecvat cu I.N. Nefropatia reclamă *regim alimentar cu grijă mare față de sare, potasiu apă și proteine* (vezi tratamentul IRC).

Retinopatia beneficiază de indicațiile oftalmologului. Preparatul Doxium se pare că nu aduce mari beneficii.

Manifestările senzitivo-motorii beneficiază de tratament cu vitamine din grupul B. *Neuropatia vegetativă* este greu de influențat și de aceea prevenirea ei prin regim și I.N. este salutară. *Infecțiile intercurente* beneficiază de tratament cu antibiotice.

În D.Z. II, HTA, angina pectorală, infarctul și ateroscleroza obliterantă a membrelor inferioare, *beneficiază de tratamentul arătat la capitolele respective* (vezi vol. I).

Rezultatele tratamentului curativ sunt apreciate pe datele *biologice și clinice* referitoare la *bilanțul metabolismului glucidic, lipidic, la bilanțul complicațiilor renale, vasculare, oculare și nervoase.* Datele clinice arată ameliorarea stării generale și prevenirea complicațiilor prin tratament bine condus.

Scanned with OKEN Scanner

GUTA

Definiție

În realitate *termenul de gută* reprezintă un *grup heterogen de boli* cu patogenie diferită caracterizate prin *hiperuricemie, atacuri repetate de artrită, tofi gutoși, litiază și nefropatie urică.*

Incidență și prevalență

În țările dezvoltate frecvența *gutei este apreciată la 0,20%*, iar a *hiperuricemiei la 10%* din *populație*. S-a numit boala avuților, vânătorilor, măcelarilor și gurmanzilor. Se întâlnește mai ales la bărbați după vârsta de 40 de ani.

Etiopatogenie și factorii de risc

În raport cu mecanismele patogenice care stau la baza hiperuricemiei, se disting trei forme de gută :

1. *Gută primară familială* cu predispoziție ereditară, în care hiperuricemia este cauzată de anomalii în activitatea unor enzime care controlează sinteza de acid uric. Două enzime specifice intervin în patogenia gutei primare :

— *deficiența de hipoxantin-guanin-fosfo-ribozil transferază* (HGPRT) ;

— *activitatea crescută a fosforibozil-pirofosfat-sintetazei* (P.R.P.P.).

Aceste anomalii enzimatice sunt provocate de *gene mutante situate pe cromozomul X*, fapt ce ne explică de ce boala este mai frecventă la bărbați decât la femei.

2. *În guta secundară hiperuricemia* este cauzată de un metabolism crescut al *acizilor nucleici* așa cum se întâmplă în bolile *mieloproliferative, talasemie și mielomul multiplu*. Din rata mare de producere și distrugere a celulelor maligne și hematiilor rezultă *mult acid uric*.

3. *Guta idiopatică* se poate preciza când ancheta familială și datele clinice exclud cele două tipuri de gută.

Fiziopatologie

Hiperuricemia este consecința unei *supraproducții de acid uric* prin *anomalii enzimatice* sau *prin producție și distrugere mare de celule sangvine.*

Scanned with OKEN Scanner

Se mai incriminează o scădere a eliminării renale prin *creșterea reabsorbției* și *scăderea secreției tubulare*, mecanism indus de abuzul de diuretice tiazidice, sau întâlnit în nefropatia saturnină și rinichiul polichistic.

Tablou clinic

Tabloul clinic include hiperuricemia asimptomatică, atacul gutos, tofii gutoși, nefropatia și litiaza urică.

Hiperuricemia asimptomatică reprezintă faza în care nivelul seric al *acidului uric depășește 7 mg%* iar *manifestările articulare și renale sunt absente*. La bărbații predispuși la gută clasică hiperuricemia începe la pubertate iar la femeie după menopauză. Riscul litiazei se corelează atât cu nivelul seric al acidului uric cât și cu eliminarea ridicată pe cale urinară (peste 700 mg/zi acid uric).

Artrita gutoasă. *Primul atac* se manifestă printr-o *monoartrită acută*, foarte dureroasă, care în 90% din cazuri *interesează halucele* sau *articulațiile metatarso-falangiene. Criza gutoasă* apare *noaptea* sau *spre dimineață* când bolnavul este trezit din somn pentru o durere vie articulară însoțită de roșeață și tumefiere. Atacul durează câteva ore sau 2—3 zile și dispare. Descrierea clasică aparține lui *Sydenham.*

În crizele ulterioare sunt prinse mai multe articulații. *Atacul gutos este poliarticular.* Sunt prinse *succesiv sau concomitent articulațiile gleznelor, genunchilor, coastelor, umerilor, radiocarpiene și interfalangiene.* În cursul episoadelor recurente bolnavul *prezintă febră, leucocitoză* cu *neutrofilie și VSH* crescută. Perioadele de acalmie sunt de luni sau chiar ani de zile. Atacurile sunt declanșate *de alcool, abuzuri alimentare, diuretice.*

Patogenia artritei gutoase. Cristalele de *urați monosodici* se depun în *sinovia articulară* sau în *lichidul sinovial.* Cristalele sunt *fagocitate de neutrofile* care pun în libertate *enzime lizozomale* și *mediatorii chimici ai inflamației : prostacicline, prostaglandine.* Prin factorii chemotactici eliberați este activat sistemul *kalicreină — complement — prostaglandine.* Cu timpul ia naștere o *sinovită* care poate duce la *semianchiloze.*

Tofii gutoși. În faza cronică a gutei apar *periarticular*, la *nivelul tendonului Achile, pe aripile nasului* și *pavilionul urechii* o serie de *noduli gălbui*, cu diametrul de 3—5 mm. Conțin un lichid gălbui în care se găsesc *cristale de urați monosodici* (fig. 48 A și B). Tofi articulari duc la deformații hidoase și semianchiloze.

Nefropatia urică, întâlnită la 10% din bolnavi, este atribuită *depunerii de cristale de urați în interstiții și tubii colectori renali.* Aceste depuneri tulbură activitatea de *reabsorbție, secreție și concentrare a rinichilor.*

Pe plan clinic se manifestă prin *albuminurie, izostenurie* și *hipertensiune arterială.* Favorizează infecția urinară când îmbracă tabloul unei *pielonefrite cronice* cu *acutizări repetate.* Pe acest fond de nefropatie cu infecții supraadăugate, *apar semnele IRC cu retenție de uree și creatinină.*

Scanned with OKEN Scanner

A

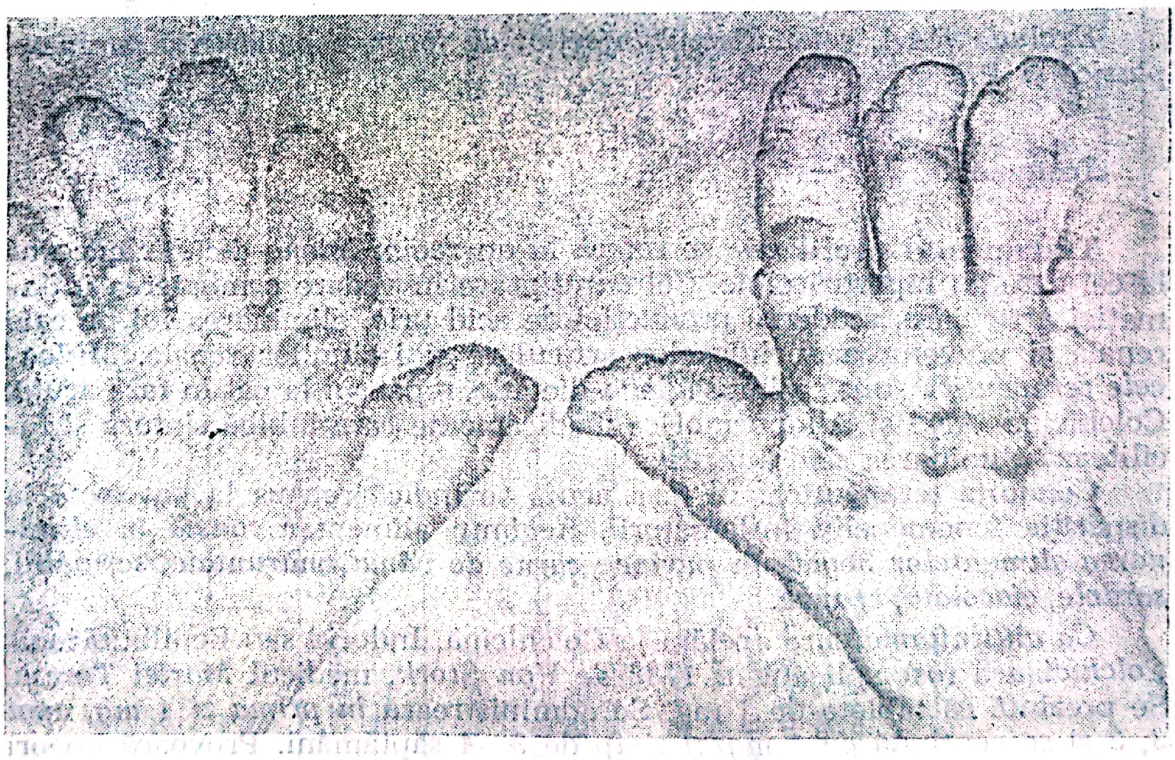

B

Fig. 48. A — Tofi gutoşi monstruoşi la nivelul mâinilor ; B — Artrită cronică gutoasă. Tofi gutoşi (după Williams).

Scanned with OKEN Scanner

Litiaza urică. *Calculii de acid uric survin la 20% din bolnavi.* Se formează în calice și bazinet de unde sunt eliminați, determinând colici renale. La *precipitarea uraților contribuie eliminarea crescută de acid uric, mediul acid* și *scăderea producției locale de coloizi protectori* și *nucleele de precipitare.*

Diagnostic pozitiv

Se formulează prin *date clinice* și *biologice.* Acidul uric în ser *depășește 10 mg%* iar *eliminarea renală* este de *peste 1 g/zi. Trigliceridele* depășesc limita normală. În fazele *de acutizare VSH și numărul de leucite cresc.*

Ecografia este utilă în descoperirea calculilor urinari și în stabilirea volumului renal care scade în caz de nefropatie urică. *Urografia* este necesară în litiaza ureterală.

Diagnostic etiopatogenic

Are în vedere *stabilirea predispoziției ereditare și excluderea unei gute secundare,* generată de o *talasemie* sau *boală mieloproliferativă. Hiperuricemia* apare în *nefropatia saturnină* și în *rinichiul polichistic.*

Diagnostic diferențial

Exclude RAA, reumatismul infecțios de focar, o *poliartrită paraneoplazică și PR.*

Tratament

Tratamentul profilactic se referă la un *regim igieno-dietetic adecvat* la cei care au hiperuricemie. Cel *curativ* are în vedere combaterea inflamației articulare, scăderea producției de acid uric, eliminarea lui pe cale renală și prevenirea anchilozelor articulare și leziunilor renale. *Mijloacele terapeutice* sunt regimul igieno-dietetic, repausul la pat în faza acută, Colchicina, ANS și Allopurinol ca medicamente care inhibă sinteza și facilitează eliminarea acidului uric.

Conduita terapeutică. În faza acută se indică repaus la pat până la dispariția fenomenelor inflamatorii. Regimul alimentar *constă în eliminarea alimentelor bogate în purine : carne de vânat, măruntaie, scrumbii, sardele, ciocolată, spanac.*

Ca antiinflamatoare apelăm la Colchicină, Indocid sau Fenilbutazonă. *Colchicina* a fost aplicată în *1782 de Von Störk,* medicul *Mariei Teresa.* Se prezintă ca tablete de 1 mg. Se administrează *în prima zi 4 mg, apoi 3, 2* și se continuă *cu 1 mg/zi timp* de 3—4 săptămâni. Provoacă uneori *grețuri, vărsături și diaree.*

Doza de atac pentru *Indocid este de 75—100 mg/zi,* pentru *Fenilbutazonă* 600—800 mg/zi, doză care se scade treptat la 1 drajeu pe zi în cură de 4—6 săptămâni.

Scanned with OKEN Scanner

Guta : aspecte de etiopatogenie, tablou clinic şi tratament

GUTA

ETIOPATOGENIE

- Boală metabolică primară sau secundară tradusă prin hiperuricemie, artrită, tofi gutoşi, litiază şi nefropatie urică
- Guta primară, familială are la bază
  - deficienţă de hipoxantin-ribozil-transferază
  - exces de forforibozil-sintetază
  - anomalii enzimatice situate pe gene mutante din cromozomul X
- Guta secundară recunoaşte un metabolism crescut al acizilor nucleici
- Guta idiopatică : când se exclud cele două posibilităţi etiologice

TABLOUL CLINIC

- Faza asimptomatică
  - hiperuricemie > 7 mg%
- Faza simptomatică
- Artrita gutoasă
  - iniţial la haluce sau articulaţiile metatarsofalangiene
  - ulterior poliarticulară
  - semne celsiene + dureri vii + tofi
- Nefropatia urică în
  - depuneri de uraţi în interstiţiu şi tubi colectori
  - albuminurie, HTA
  - pielonefrită cronică
- Litiază urică
  - calculi urici radiotransparenţi
  - colici renale
- Biologic
  - acid uric ≥ 10 mg%
  - eliminare renală 1 g/zi

TRATAMENT

- Obiective — aport redus de purine — carne de vânat, măruntaie, sardele, scrumbii, ciocolată, spanac
- Mijloace terapeutice
  - Colchicina 4—3—2—1 mg/zi
  - Indocid 25 mg × 3/zi
  - Fenilbutazonă 200 mg × 3/zi
  - Allopurinol 100 mg × 2/zi plus ceai diuretic 1,5—2 l
  - Anturan 100 mg × 3/zi
  - cure balneare cu ape alcaline la Sângeorz, Slănic
  - Infecţia urinară cu Biseptol, Ampicilină, Cefalosporine
  - Guta secundară cu Allopurinol plus ceai diuretic
  - tratarea bolii de bază

Scanned with OKEN Scanner

Allopurinolul, Oxipurinolul sau Tiopurinolul, tabletă de 100 mg, se dă în doză de 1—2 pe zi, asigurând o diureză de 1,5 l pe zi prin aport de ceai.

Anturanul, tablete de 100 mg, are acțiune antiinflamatorie și antiagregantă. Se dau 2—3 tablete pe zi.

Apele minerale de Sângiorz de Năsăud și Slănic Moldova sunt indicate pentru *alcalinizarea urinii,* cam 1 litru/zi, în 4—5 prize.

În caz de *infecții urinare dovedite prin uroculturi,* apelăm la Biseptol, Ampicilină, cefalosporine. Se schimbă antibioticul în funcție de testarea sensibilității.

Rezultatele tratamentului se apreciază clinic prin rărirea recidivelor, prevenirea leziunilor renale și scăderea nivelului seric al acidului uric, reducerea crizelor articulare și prevenirea deformațiilor articulare hidoase.



PORFIRIILE

P. (porfiriile) sunt *boli ereditare* provocate *prin deficite în enzimele care controlează sinteza porfirinelor. Pe plan biochimic* se traduc prin *creşterea porfirinelor* şi a precursorilor porfirinici în sânge şi urină iar *pe plan clinic* prin *crize acute* şi *simptome cutanate*. Se cunosc P. hepatice şi eritropoietice.

Porfiriile hepatice sunt porfiria acută intermitentă, porfiria variegata, porfiria cutanată tarda, *coproporfiria* şi *porfiria hepatică*.

— *Porfiria eritropoietică, congenitală,* descrisă de *Günther*.

— *Porfiria eritrohepatică* sau *protoprofiria*. În tabelul de mai jos redăm enzimele, deficitului enzimatic şi boala la care se ajunge.

ENZIME	DEFICIT	BOALA
ALA sintetaza	absent	
ALA dehidraza	prezent	P. hepatică (P.H.)
Porfibilinogen dezaminaza	prezent	P. acută intermitentă P.A.I.
Uro III sintetaza	prezent	P. eritropoietică P.E.
Urobilinogen decarboxilaza	prezent	P. cutanată tarda P.C.T.
Coproporfirinogen oxidaza	prezent	Coproporfiria hepatică C.H.
Protoporfirinogen oxidaza	prezent	P. variegata P.V.
Ferochelataza	prezent	Protoporfiria

În porfiriile hepatice există *deficite în enzimele* care controlează *sinteza citocromoxidazelor, catalazelor* şi *peroxidazelor,* care sunt enzime heminice cu rol în metabolismul tuturor celulelor din organism.

Formele homozigote se transmit *autosomal dominant* şi sunt mai grave decât cele *heterozigote transmise recesiv*. În porfiriile eritropoietice tulburarea în *sinteza porfirinelor are loc în eritroblaşti*.

Factori de risc. Se cunosc unele *medicamente* (Luminal, sulfamide, contraceptive) *sau toxice* (alcool, poli- şi tetracloruri) care *inhibă activitatea enzimelor* ce controlează sinteza hemului care intră în structura *enzimelor heminice*. Aceşti factori declanşează sau agravează simptomatologia bolii.

Tablou clinic

P. hepatice se traduc prin *semne clinice şi biologice particulare fiecărei forme clinice,* dar în toate cele trei tipuri principale de porfirire pot să apară ca manifestări comune crizele acute porfirinice. *În P. acută*

Scanned with OKEN Scanner

Deficite enzimatice ereditare în porfirii

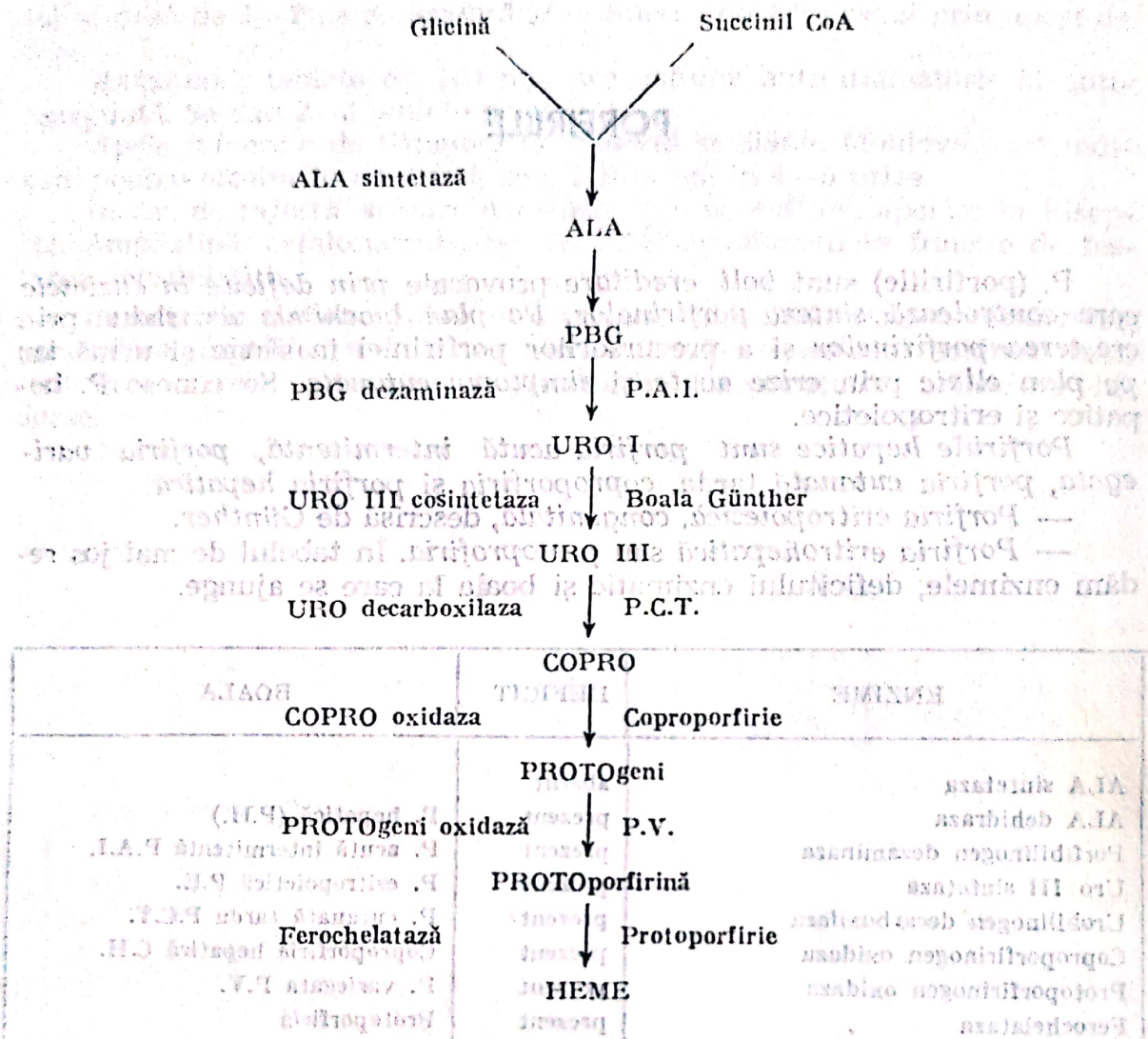

intermitentă sunt caracteristice *crizele porfirinice* traduse prin colici abdominale și manifestări neuropsihice și cardiovasculare.

Crizele acute porfirinice se caracterizează prin colici abdominale. *Durerile colicative* sunt deseori violente, *mimează o colică enterală, biliară sau pancreatică.* Colica este însoțită de *vărsături alimentare și biliare* repetate care devin incoercibile, putând antrena tulburări hidroelectrolitice. Alteori colicile sunt însoțite de o *constipație acută, rebelă la tratament,* când realizează un *sindrom pseudooccluziv.* Pentru aceste simptome de *abdomen acut pseudochirurgical* se fac multe intervenții chirurgicale. Până la precizarea diagnosticului au suferit inutil 2—3 intervenții chirurgicale (HAP-ul abdominal) foarte mulți bolnavi. Colicile abdominale acute sunt însoțite de manifestări cardio-vasculare cum sunt *crizele hipertensive,* crizele de *hipotensiune marcată* sau *tulburările de ritm* și *transpirațiile profuze.*

Manifestările neurologice care însoțesc colicile sunt polimorfe, de la *pareze, monoplegii, hemiplegii* până la *tetraplegii flașce* interesând mai ales membrele superioare și mai rar pe cele inferioare. *Aceste paralizii trecătoare* cu hipo- și areflexie au o *trăsătură caracteristică: păs-*

trarea sensibilității, fapt ce le deosebește de *plegiile centrale*. Când crizele de *paralizie neuromusculară* interesează *mușchii respiratori sau cardiaci* pot duce la *stop cardiorespirator și moarte*.

Manifestările psihice : precedă sau însoțesc tabloul abdominal acut. Bolnavii prezintă *tulburări de comportament* și *temperament*. Au episoade trecătoare de *confuzie, dezorientare,* cu *tulburări de memorie și crize delirante halucinatorii*.

Crizele porfirinice pot surveni spontan sau pot fi declanșate de *alcool, sulfamide, Luminal sau contraceptive*. Mecanismul de producere al crizelor acute nu este elucidat. Se crede că se datoresc *acțiunii neurotoxice a precursorilor porfirinici* sau carențelor în *enzime heminice* la nivelul neuronilor și mușchilor.

În P. variegata predomină *simptomele cutanate* și *neuropsihice* și mai rar apar *colicile abdominale* și *manifestările cardiace*.

Simptomele cutanate constau în apariția de *eriteme, vezicule și ulcerații*. Mai mult de 80% din populația albă din Africa de Sud care suferă de această boală are leziuni cutanate. Pielea prezintă fenomenul de *fotodermatoză* — adică o *sensibilitate exagerată a pielii* la *expunerea razelor ultraviolete*. Într-adevăr leziunile cutanate pe zonele expuse ale pielii, față, membre superioare sunt provocate de expunerea la soare și de mici traumatisme. *Veziculele* sunt pline cu lichid, se sparg și *lasă mici ulcerații* care se vindecă *lăsând cicatrici depigmentate*.

De această boală a suferit *regele George al III-lea al Angliei* care avea un *comportament instabil numit* comportament *„porfirinic“* și acuzat de oameni politicii ai zilei de pierderea Americii.

În P. cutanată tarda semnele bolii apar după vârsta de 40 ani și constau din *manifestări cutanate, hemosideroză* și *absența* manifestărilor *neuropsihice* și *abdominale acute*. *Fotosensibilitatea și leziunile cutanate* sunt singurele manifestări majore.

Adesea boala se însoțește de o *hemosideroză hepatică* și *pancreatică* al cărei mecanism este obscur. Pe plan *clinic, hemosideroza* se traduce prin *hepatomegalie* și *diabet zaharat*. Deseori boala se asociază cu *sclerodermie și LED. Hemosideroza hepatică este o stare precanceroasă*, adesea *degenerând în cancer hepatic*.

Coproporfiria hepatică. Se manifestă prin *crize acute abdominale, manifestări neuropsihice* și *cutanate*. S-au descris numai doi bolnavi cu P. hepatică, fiind o *boală foarte rară*.

Diagnostic biologic

În *crizele acute urina este clară, limpede la emisie*, dar *lăsată la soare* se colorează *în roșu bordeaux sau brună*, deoarece *ALA și PBG* (porfobilinogenul) se *polimerizează* în *uroporfirine de culoare roșie*. Cu *reactivul Ehrlich* urina capătă o *culoare violetă* și indică o eliminare mare de ALA și PBG.

În P.A.I. ALA (acid aminolevulinic) și *PBG* sunt crescute în urină.

În P.V. copro- și mai ales *protoporfirinele* sunt crescute în urină.

În P.C.T. în urină cresc eliminările de *uro- și coproporfirine. Sideremia și glicemia* sunt crescute în caz de hemosideroză. Cu ajutorul Squibului se poate doza cantitatea de fier din ficat.

Scanned with OKEN Scanner

Tablou sinoptic nr. 74

Porfiriile : etiopatogenia, tabloul clinic şi tratament

PORFIRIILE

ETIOPATOGENIE

- Boli ereditare produse din deficite în enzimele care intervin în diverse etape ale sintezei de porfirine
- Clasificarea în porfirii hepatice şi eritropoietice
- În porfiriile hepatice deficite în genele care controlează sinteza enzimelor heminice
  - se transmit autosomal dominant în formele homozigote
  - autosomal recesiv în formele heterozigote
- Se cunosc trei forme clinice:
  - P. acute intermitente
  - P. variegata
  - P. cutanată tarda
- P. eritropoietice se întâlnesc la copii

TABLOU CLINIC

- În P. acute intermitente apar
  - colica abdominală şi
  - simptome neuropsihice
- Colicile abdominale de tip intestinal, biliar sau pancreatic
  - vărsături intense care duc la deshidratare
  - constipaţii rebele, mimează abdomenul acut = HAP-ul abdominal
- Colicile abdominale sunt însoţite de crize hipertensive sau hipotensiune, tulburări de ritm, transpiraţii profuze
- Semne neurologice
  - paralizii flasce ale membrelor superioare cu păstrarea sensibilităţii
- Semne psihice
  - tulburări de comportament şi temperament însoţite de confuzie, dezorientare, crize delirante
- În P. vareigata predomină semnele cutanate şi neuropsihice
  - eritem, vezicule şi ulceraţii heliotrope
- În P. cutanată tarda manifestări cutanate, hemosideroză hepatică
  - se poate asocia cu LED şi sclerodermie

TRATAMENT

- Obiective — boli genetice care beneficiază de tratament patogenic
  - se evită expunerea la soare
- Mijloace terapeutice
  - perfuzii de glucoză, levuloză asociate cu hematină, betacaroten, acid adenilic
- Conduita terapeutică
  - crizele acute beneficiază de perfuzii de glucoză în doză mare 1—3 l/zi + hematină 200—250 mg/zi
  - în P. cutanată tarda hemosideroza se combate prin sângerări repetate săptămânale sau lunare, în raport cu sideremia
  - acidul adenilic şi betacarotenul combat fotosensibilitatea

Scanned with OKEN Scanner

Diagnostic diferențial

Are în vedere *marile colici abdominale, HAP-ul* abdominal, *hemiplegiile* și *psihozele maniaco-depresive. În P.C.T.* se face diferențierea de *hemosideroză primară și secundară.*

Evoluție, complicații, prognostic

Sunt boli cu *evoluții* recurente, în cursul crizelor acute bolnavii putând *deceda prin accidente cardiorespiratorii.* În PCT există *pericolul hemocromatozei,* a *cancerului hepatic* și asocierii cu *sclerodermie și LED. Prognosticul* în asemenea situații *este rezervat.*

Tratament

Întrucât aceste boli *sunt genetice,* se înțelege că tratamentul este simptomatic și se adresează atât *crizei acute* cât și *evitării medicamentelor* și toxicelor care induc boala. Se *evită traumatismele* și expunerea la soare care produc leziunile cutanate.

Criza acută beneficiază de un aport mare *de glucoză* și injecții *cu hematină.* Glucoza, levuloza 5% se folosesc în perfuzii de 1 — 3 l/zi. Au efecte benefice deoarece *glucoza inhibă ALA sintetaza* și acumularea *de precursori porfinici.*

Hematina în doză de 3 mg/kg corp și pe zi dă rezultate indiscutabile *scăzând rapid nivelul seric și urinar al produșilor porfirinici.* Nu *influențează fenomenele neurologice* și de aceea trebuie administrată cât mai repede posibil.

În P.C.T. *se indică flebotomiile repetate* dacă sideremia este crescută. Alți autori folosesc *antimalaricele* în doze mici cu rezultate satisfăcătoare. Acidul *adenilic și betacarotenul* sunt indicate pentru că *atenuează fragilitatea* și *fotosensibilitatea pielii.*

Scanned with OKEN Scanner

HEMOCROMATOZA

Definiție

Hemocromatoza (H) este o *boală metabolică* caracterizată printr-o *absorbție crescută de fier* la *nivelul intestinului subțire*, urmată de o *depozitare a excesului de fier în ficat, în piele, în pancreas, inimă și gonade.* Depozitarea fierului în aceste țesuturi și organe *determină ciroză pigmentară melanodermie, diabet bronzat, miocardopatie secundară și insuficiență gonadică.* Din acest motiv bolnavii sunt descoperiți de internist, cardiolog, diabetolog sau de endocrinolog.

Istoric

În 1889, von Recklinghausen a denumit această boală *hemocromatoză*, iar pigmentul rezultat din depozitarea fierului în țesuturi — *hemosiderină*. Anatomopatologul Recklinghausen considera că acest pigment provine din sânge și i-a dat numele de la grecescul *haima* care înseamnă sânge. Astăzi se mai folosește și termenul de *hemosideroză* care definește *depozitarea fierului* în cadrul hemocromatozei secundare sau câștigate. Hemosiderina este un *pigment feruginos* (fier oxidat) *neheminic*, de culoare brună-roșietică.

Etiologie și codificare

Se cunosc două forme etiologice : *hemocromatoza primară* sau *genetică* și *hemocromatoza secundară* sau *câștigată*.

1. **Hemocromatoza genetică (HG)** este o boală moștenită deoarece este asociată cu o incidență ridicată a antigenelor *HLA* A_3, *HLA* B_7 *și HLA* B_{14}. Locusul antigenelor A și B ale complexului HLA se află în *genele din brațul scurt al cromozomului 6. Anomaliile* acestor gene ar *determina acumularea excesivă a fierului în organism.*

2. **Hemocromatoza secundară sau dobândită (HD)** se întâlnește în *formele homozigote* ale *talasemiei, siklemiei* (anemii care beneficiază și de transfuzii repetate), în *anemia sideroblastică*, în *ciroza hepatică etanolică*, în *porfiria cutanată tarda* și la *negrii Bantu* care folosesc o băutură pregătită în vase de fier.

Scanned with OKEN Scanner

Prevalență

HG este o boală rară. La populația albă anglo-saxonă frecvența este de 5%, *forma homozigotă* având o prevalență de 0,5% iar cea *heterozigotă* de 10%. După diverse statistici boala este de *5 până la 10 ori mai frecventă la bărbați decât la femei. La 70%* dintre bolnavi boala se manifestă între *40—60 de ani.* Boala fiind ereditară, perioada de latență, în care timp are loc acumularea fierului în diverse organe, este lungă de 4—5 decenii.

În HD prevalența variază cu incidența bolii de bază și a etilismului cronic însoțit de leziuni hepatice.

Etiopatogenie

Organismul uman conține cam *4—4,5 g fier* și această cantitate este menținută printr-un *echilibru* între cantitatea de fier *absorbită* intestinal și cea *eliminată* pe diverse căi (vezi capitolul : Anemii). *Această cantitate este de 1 mg pe zi la bărbați și de 1,5 mg la femei în plină viață genitală.*

În HG *absorbția de fier* la nivelul intestinului subțire este mult crescută față de nevoile organismului și *depășește 4 mg/zi.* Mecanismul acestei absorbții sporite de fier rămâne necunoscut. Acumularea progresivă de fier este reflectată de *valorile crescute ale sideremiei, a coeficientului de saturație a siderofilinei (transferinei), a eliminării urinare a fierului după chelare cu Deferoxamină.*

În stadiile avansate ale bolii, triada : *melanodermie, ciroză hepatică pigmentară și diabet bronzat,* cantitatea totală a fierului din *organism depășește 20 g.* Excesul de fier este depozitat în special în ficat, pancreas, piele și inimă.

Fierul din ficat și pancreas crește de aproape 50 până la 100 ori, în inimă până la 20 ori, iar în splină, rinichi și piele de aproape 5 ori.

Excesul de fier se depozitează în organitele subcelulare și mai ales în lizozomii din citoplasma hepatocitelor, a celulelor Kupffer, a celulelor alfa din insulele Langerhans, a fibrelor cardiace, în celulele acidofile și bazofile din adenohipofiză și în celulele din tubii seminiferi. Cu timpul au loc procese de distrofie și degenerescență celulară urmate de fibroză. Așa se explică insuficiența hepatică, a pancreasului endocrin, insuficiența cardiacă, insuficiența hipofizară și gonadală.

Bazele genetice ale bolii au fost confirmate de asocierea dintre HC și *incidența ridicată a antigenelor de histocompatibilitatea HLA* A_3, *HLA* B_7 și *HLA* B_{14}. *Modul de transmitere este autosomal recesiv, la homozigoți existând o mare acumulare de fier și manifestări clinice hepatice, pancreatice, tegumentare, cardiace și endocrine. Expresia fenotipică a bolii este condiționată de ingestia orală de fier și de pierderile de fier.*

La heterozigoți se constată numai tulburări minore în absorbția fierului care nu duc la supraîncărcare cu fier și la apariția semnelor de boală. În schimb *heterozigoții sunt periculoși* deoarece pot transmite în cadrul unui cuplu purtător de gene forma homozigotă de boală.

Scanned with OKEN Scanner

Anatomie patologică

La autopsie se constată leziuni importante în ficat, pancreas, cord, piele și glande endocrine. *Ficatul* este *mărit de volum, are o culoare brun-roșcată* și *prezintă noduli. Histologic* fierul este depozitat sub *formă de feritină* și *hemosiderină în hepatocite, celulele Kupffer* și *celulele epiteliale* ale *canalelor biliare*. Cu timpul apare un proces de fibroză și noduli de regenerare.

Pancreasul are o culoare *galbenă-brună neobișnuită*, care sare în ochi. *Hemosiderina* se află depozitată sub formă de granule în celulele *beta insulare*. Procesul de fibroză apare tardiv și distruge pancreasul insular și parțial pe cel acinar, explicând *carența de insulină* și de *enzime pancreatice cu rol în digestie*.

In miocard, fierul este depozitat sub formă de *agregate granulare de hemosiderină* în *celulele reticulare și fibroblaștii din interstițiu* și în *fibrele musculare*. În *fibrele musculare* apar *leziuni distrofice* iar în *interstițiu* leziuni de *fibroză*. Pe plan hemodinamic realizează o *miocardopatie restrictivă prin îngroșarea miocardului scăderea forței de contracție și reducerea umplerii ventriculare*.

Epiderma este subțire și celulele din *stratul bazal* conțin *multă melanină* și *hemosiderină*.

Adenohipofiza este totdeauna implicată și prezintă depozite de *fier* în celulele *acidofile* și *bazofile*, dar manifestările de insuficiență hipofizară sunt mult mai rare. În contrast, *testiculul* conține *mici și rare granule de feritină*, în ciuda faptului că *insuficiența testiculară* este o *caracteristică incipientă a bolii*.

Tablou clinic

Boala debutează lent, insidios și cu simptome necaracteristice, cum sunt tripla astenie : fizică, psihică și sexuală (pierderea libidoului), la care se adaugă *pierderea nejustificată în greutate, colici abdominale* care mimează abdomenul acut medical (vezi HAP-ul abdominal) și *pigmentarea pielii*.

În stadiul manifest al bolii tabloul clinic include *ciroza hepatică, diabetul bronzat, melanodermia, hipogonadismul, miocardopatia restrictivă și artropatia. Triada : melanodermie, diabet bronzat și ciroza pigmentară este întâlnită la majoritatea cazurilor cu prevalența unor manifestări din acest triptic*.

Manifestările hepatice. *Hepatomegalia este prezentă la 95% din bolnavi*, chiar în absența semnelor de insuficiență hepatică manifestă pe plan clinic și biologic. Treptat apar *semnele insuficienței hepatice : steluțe vasculare, eritem palmar, ginecomastia*. Se adaugă *hipertensiunea portală și splenomegalia. Carcinomul hepatocelular apare la 30% din bolnavi*, HG fiind considerată o stare precanceroasă.

Manifestările cutanate. *Melanodermia* provocată de acumularea de melanină și hemosiderină *este prezentă la 90% din bolnavi*. Pigmentația pielii este generalizată dar predomină la față, la membre, pe mucoasele genitale, pe organele genitale externe, perineu și în axile. Pielea este lucioasă, subțire, uscată și se descuamează ușor. Culoarea *pielii este brună*, ca ardezia (rocă argiloasă folosită la acoperișuri și pardoseli de case).

Scanned with OKEN Scanner

Manifestările pancreatice. Pancreasul este al treilea organ în care se depozitează fierul. *Diabetul insulino- sau sulfamidodependent se întâlneşte la 65% din bolnavi.* Pe plan biochimic sunt prezente semnele diabetului zaharat insulinopriv.

Insuficienţa gonadică tradusă *prin pierderea libidoului apare precoce şi este prezentă la majoritatea bolnavilor.* Atrofia testiculară apare tardiv şi se datoreşte scăderii secreţiei de gonadotrofine (F.S.H. care stimulează spermatogeneza şi I.C.S.H. care stimulează secreţia de testosteron). Insuficienţa suprarenală, tiroidiană şi paratiroidiană apare foarte rar. Insuficienţa ovariană este mai puţin cunoscută, deoarece hemocromatoza este mult mai rar întâlnită la femeie decât la bărbat.

Manifestările articulare *apar la 35% din bolnavi* şi se traduc prin apariţia în pusee de *poliartrită reumatoidă, reumatică, reumatism infecţios de focar* sau *crize pseudogutoase.* Mai rar sunt prezente semne de artroză sau condrocalcinoză descoperite mai ales la genunchi.

Manifestările cardiace care au la bază o *miocardopatie restrictivă* se traduc prin tulburări de ritm (extrasistole, fibrilaţii atriale) şi semne de insuficenţă cardiacă greu reductibilă care duce la moarte prin stop cardiac. *Hemosideroza cardiacă se întâlneşte la 15% din bolnavi.*

Diagnostic pozitiv.

Asocierea *hepatomegaliei, melanodermiei, diabetului zaharat, a hipogonadismului masculin, artropatiei şi miocardopatiei restrictive sunt semne care sugerează cu tărie diagnosticul de hemocromatoză.*

Confirmarea diagnosticului este dată prin *determinarea sideremiei,* a *coeficientului de saturare a transferinei, nivelul feritinei serice, valoarea fierului urinar după chelarea cu Deferoxamină.*

Valorile normale şi patologice ale fierului în hemocromatoză şi ciroza hepatică etanolică sunt următoarele:

Parametrii / Valori normale şi patologice	Normal	Hemocromatoză simptomatică	Hemocromatoză homozigotă asimptomatică	Ciroză hepatică etanolică
Sideremie în micrograme, %	50—150	180— 300	300	150—180
Capacitatea de saturaţie a transferinei în micrograme, %	25— 45	50— 100	50—100	25— 60
Feritina serică în nanograme	10—200	900—6 000	200—500	10—500
Eliminarea urinară a fierului chelat în micrograme pe zi	2	10—25	2—5	sub 5

Scanned with OKEN Scanner

Este important *să cercetăm* aceste valori și *la membrii direcți și colaterali din familia bolnavului*. De asemenea, atât la bolnavi cât și la membrii de familie *se cercetează antigenele HLA tip A și B menționate mai sus*.

Ecografia și tomografia computerizată ne oferă relații cu privire la *volumul hepatosplenic și pancreatic*, la structura acestor organe, la volumul *venei porte, venei splenice* și *prezența ascitei*.

Ecografia cardiacă oferă relații privind grosimea *pereților ventriculari, prezența diskineziei ventriculare, diametrul cavităților inimii* și *fracția de ejecție*.

Endoscopia și tranzitul esofagian relevă prezența *varicelor esofagiene* sau de la nivelul *marii tuberozități gastrice*.

Dozarea glicemiei și a insulinemiei sunt necesare în aprecierea *diabetului pancreatogen secundar*.

Diagnostic diferențial

Are în vedere hemocromatoza secundară, cirozele de alte etiologii, micardopatiile secundare și artropatiile de diverse etiologii.

Evoluție, prognostic, complicații

Evoluția bolii este progresivă și duce prin procesul de *fibroză organică la insuficiență hepatică, insuficiență cardiacă, hipofizară, gonadală* și *diabet zaharat*. Legat de aceste insuficiențe cronice *complicațiile acute* pot fi : *encefalopatie portală, HDS, comă diabetică, tulburări rapide de ritm, edem pulmonar acut*. La o treime din pacienți apare *carcinomul hepatocelular*. *Principalele cauze ale morții* la bolnavii netratați sunt legate de *complicațiile acute ale insuficienței hepatoportale, ale miocardopatiei hemosiderotice și de carcinomul hepatocelular*. Aproape 30% dintre bolnavi mor prin aceste complicații.

Șansa de supraviețuire a bolnavilor tratați prin *flebotomii* care asigură eliminarea rezervelor de fier este în *medie de 8 ani*.

Tratament

Are ca obiective *eliminarea excesului de fier* din organism pentru a *preveni complicațiile* acute și cronice. Când acestea sunt prezente se adaugă și *tratamentul etiopatogenic* și *simptomatic* al *insuficienței hepatice*, a *insuficienței cardiace* și *tulburărilor de ritm*, a *diabetului* și *insuficienței gonadale*.

Mijloacele terapeutice eficiente sunt reprezentate de *flebotomiile iterative* și *Deferoxamină* ca agent chelator de fier.

Conduita terapeutică. Se recurge la *flebotomii de câte 500 ml sânge efectuate la început de 2 ori/săptămână apoi una pe săptămână până când nivelul fierului plasmatic și al feritinei ating nivele normale*. Din acest moment *o flebotomie la 2—3 luni este suficientă* pentru a menține la nivele convenabile constantele biochimice ale fierului plasmatic.

Scanned with OKEN Scanner

Tablou sinoptic nr. 75

Hemocromatoza : aspecte de etiopatogenie, tablou clinic și tratament

HEMOCROMATOZA

ETIOPATOGENIE

- Boală metabolică genetică sau dobândită caracterizată prin absorbție și depozitare mare de fier :
  - absorbția intestinală depășește 4 mg/zi
  - în forma genetică boala este condiționată de anomalii în genele care controlează absorbția și depozitarea fierului
  - dovezi — incidența ridicată a antigenelor HLA A_3, B_7 și B_{14} la bolnavii cu boală genetică
  - în forma dobândită excesul de fier rezultă din hemoliză, aport exagerat, utilizarea deficitară sau tulburări în depozitarea și utilizarea fierului
- Depozitarea în piele, pancreas, ficat, miocard și adenohipofiză

TABLOU CLINIC

- În faza latentă astenie, adinamie, colici abdominale care mimează HAP-ul, pigmentarea pielii
- În stadiul manifest
  - triada — melanodermie, diabet bronzat și ciroză pigmentară
  - hepatomegalie plus semne de insuficiență hepatică, hipertensiune portală, hipersplenism
  - diabet pancreatogen, insulino- sau sulfamidodependent
  - piele pigmentată prin acumulare de hemosiderină și melanină ; piele de culoarea ardeziei
  - miocardopatie restrictivă sau dilatativă care conduce la insuficiență cardiacă
  - manifestări articulare de tip reumatic, reumatoid, infecțios sau gutos
- Confirmarea diagnosticului
  - cresc : sideremia, capacitatea de saturare a transferinei, feritina serică
  - crește eliminarea fierului prin urină
  - dozarea insulinei, teste hepatice, determinarea antigenelor HLA

TRATAMENT

- Obiective în hemocromatoza genetică :
  - eliminarea și/sau chelarea fierului
  - prevenirea complicațiilor acute și cronice cum sunt :
    - diabetul bronzat
    - ciroza hepatică
    - miocardopatia
    - artropatia deformantă
- Mijloace terapeutice :
  - flebotomii (emisii) iterative
  - Deferoxamina, ANS, insulină, sulfamide
  - Testosteron și gonadotrofine
- Conduita :
  - inițial flebotomii de 500 ml de 2 ori/săptămână până când scade nivelu sideremiei către valori normale
  - apoi flebotomii la 2—3 luni
  - o flebotomie de 500 ml extrage 250 mg Fe
  - Deferoxamina se practică în perfuzii subcutanate
  - extrage Fe puțin 10—20 mg/zi
- Rezultatele sunt apreciate în raport cu constantele feriee, echilibrarea diabetului, prevenirea complicațiilor

Scanned with OKEN Scanner

De notat că o flebotomie de 500 ml extrage 250 mg fier, ceea ce înseamnă că *pentru a elimina 25 g fier depozitate în organism, timp îndelungat, sunt necesare flebotomii săptămânale timp de 3 ani.*

Deferoxamina administrată în *perfuzie subcutanată* cu o pompă portabilă, *asigură o eliminare de 10—20 mg fier/zi,* deci mult mai puțin decât o *flebotomie săptămânală.* La agenții chelanți se apelează când *anemia și hipoproteinemia* sunt severe și este *interzisă flebotomia.*

De tratamentul etiopatogenic și simptomatic beneficiază *insuficiența hepatică și hipertensiunea portală* (vezi capitolul : Ciroze hepatice). Pentru *insuficiența cardiacă și tulburările* de ritm sunt necesare *digitalice, antiaritmice* și *diuretice,* administrate cu prudență și sub control ecg și hidroelectrolitic.

Diabetul zaharat are nevoie de regim dietetic, insulină sau sulfamide și control medical periodic.

Testosteronul și gonadotrofinele pot avea efecte favorabile în ameliorarea libidoului și stării generale a bolnavului.

Aprecierea rezultatelor terapeutice. Prin flebotomii iterative aplicate precoce, *ficatul și splina își micșorează dimensiunile iar funcțiile hepatice revin la normal, scade pigmentația pielii și se ameliorează toleranța la hidrații de carbon. Se previn* astfel *complicațiile cronice* pe fondul cărora apar complicații acute. Prin flebotomie *nu sunt influențate artropatia și hipogonadismul.*

O dată cu *apariția fibrozei evoluția* către *insuficiență manifestă hepatică, pancreatică* și *cardiacă este ireversebilă.*

Pe plan biochimic rezultatele obținute prin flebotomii iterative sunt apreciate în funcție de nivelele sideremiei și transferinei.

Tratament

În *hemocromatoza secundară* se are în vedere tratamentul corect al bolii de bază. Astfel în *anemiile hemolitice congenitale homozigote,* transfuziile se fac sub control biologic privind nivelul sideremiei, feritinei serice și capacității de saturare a siderofilinei.

In ciroza hepatică etanolică se cercetează nivelul sideremiei, feritinei serice. Se practică tratamentul bolii de bază și se renunță la alcool și la nevoie se apelează la Deferoxamină. *Porfiria cutanată* tarda beneficiază de flebotomie în alternanță cu Deferoxamina și mici doze de Cloroquină. Este indicată renunțarea la alcool.

Scanned with OKEN Scanner

TULBURĂRILE ECHILIBRULUI PONDERAL

OBEZITATEA

Definiție

Etimologic, cuvântul derivă din latină de la obedo-obedere — care înseamnă a mânca mult și lacom și de *aceea clinicienii spun că cele mai importante glande cu rol în obezitate sunt glandele salivare.*

Obezitatea este o *boală de nutriție cu implicații metabolice, viscerale sau endocrine, determinată de apariția unui dezechilibru între aportul caloric și cheltuielile de energie ale individului, având drept consecință creșterea greutății corporale cu peste 15% față de greutatea normală.*

Pentru a stabili dacă o persoană este sau nu supraponderală, greutatea sa actuală trebuie comparată cu valoarea standard, denumită greutatea ideală. Acest termen a fost înlocuit în ultima vreme cu cel de — *greutate necesară* — sau recomandabilă („desirable body weight"), considerându-se că atributul de ideal este prea pretențios. În conformitate cu Buletinul Statistic MLI (Metropolitan Life Insurence Company), *greutatea ideală* pentru o anumită înălțime și sex este considerată a fi aceea care se asociază cu cea mai lungă durată de viață.

Valorile cuprinse între limita superioară a greutății necesare sau acceptabile și obezitate, definesc supraponderea. Obezitatea de diverse grade este denumită de unii endocrinologi și sindrom hiperanabolic.

Clasificare

Deși în literatura de specialitate se cunosc numeroase clasificări ale obezității, fiecare cu avantajele și dezavantajele recunoscute chiar de cei ce le-au propus, ne limităm la a prezenta numai câteva dintre criteriile de clasificare ale acestei afecțiuni care au rezistat la proba timpului. Acestea sunt criteriul histologic, topografic și clinic evolutiv.

I. **Criteriul histologic** desprinde 3 tipuri. 1. *Obezitate hiperplazică*, cu debut în copilărie înaintea pubertății, caracterizată prin proliferare adipocitară. 2. *Obezitate hipertrofică*, cu debut la vârsta adultă, după 18—20 ani, întâlnită mai ales la femei după sarcină sau sarcini repetate la intervale scurte de timp, menopauză, iar la bărbat după andropauză. Se caracterizează prin hipertrofia adipocitelor. 3. Al treilea tip este *obezitatea mixtă* hiperplazică, hipertrofică cu incidența egală pe sexe.

II. **Criteriul topografic.** Cu mai *mult de 30 ani în urmă, V a g u e din Marsilia* a lansat ideea că pacienții obezi diferă în ce privește dispoziția excesului de grăsime. A ajuns la concluzia că există două tipuri de

Scanned with OKEN Scanner

obezitate : androidă și ginoidă. **În tipul android,** grăsimea este dispusă pe față, trunchi și abdomen (abdomenul în obuz al masculilor). În **tipul ginoid** masa grasă este dispusă pe șolduri și coapse. *Vague* a observat că aceste tipuri se întâlnesc la ambele sexe, dar tipul android este prevalent la bărbați iar cel ginoid la femeie. Există și un **tip mixt** cu dispunere uniformă atât pe trunchi cât și pe fese întâlnit de asemenea la ambele sexe, dar cu incidență variabilă (fig. 49 A, B, C).

În plus Vague a semnalat că topografia grăsimii are *consecințe metabolice importante*. **Tipul android** este în mod semnificativ asociat cu tulburări în **metabolismul glucidic și lipidic** și cu boli severe cum sunt **ateroscleroza, diabetul și guta.**

Începând cu anii 1980 o serie de cercetări efectuate în S.U.A. și Suedia au verificat *ideile medicului francez Vague*. Acestea au calculat raportul între circumferința taliei și șoldurilor și au constatat pe un număr mare de persoane că *raportul talie/șolduri* este de *0,5 la tipul ginoid și de 1 la tipul android,* care sunt caracteristice. Alte studii, folosind *raportul pliu cutanat tricipital/pliu cutanat subclavicular* și evaluând prin *tomografie computerizată distribuția masei grase* au confirmat fără excepție *concluziile originale și logice ale lui Vague.*

Implicațiile acestor studii pentru sănătatea populației au avut o mare importanță. Există diferențe fiziopatologice evidente între grăsimea din zona abdominală și grăsimea din zona fesieră și femurală. *S-a dovedit că în condiții de stress, catecolii* măresc *activitatea lipolitică* și scad activitatea *lipoproteinlipazei din grăsimea abdominală în comparație cu grăsimea gluteo-femurală. AGL* (acizii grași liberi) *eliberați din grăsimea abdominală ajung pe cale portă în ficat,* unde *stimulează sinteza de trigliceride* și *VLDL* facilitând *dezvoltarea plăcilor* de *aterom* și apariția *cardiopatiei ischemice.*

Pe de altă parte s-a demonstrat că nivelul crescut de *AGL duce la un hiperinsulinism* cu scăderea *sensibilității receptorilor periferici față de insulină.* Astfel *poate să apară DZ de tip II.*

S-a mai demonstrat că *adipocitele* din regiunea abdominală sunt mai rezistente față de acțiunea *anabolizantă a insulinei* decât cele din *regiunea fesieră și femurală.*

O altă concluzie interesantă a cercetătorilor anglosaxoni și suedezi este faptul că la *nivelul rinichiului hiperinsulinsimul* determină *retenție de Na, secreție crescută de renină, facilitând apariția HTA,* ca factor *de risc pentru AVC* (accidentele vasculare cerebrale) la *obezul android.*

III. După **criteriul clinic și evolutiv** s-au codificat 2 forme : *obezitatea statică, metabolică sau normofagică,* greu diferențiată de *obezitatea constituțională* și *obezitatea dinamică, de reglare sau hiperfagică.*

Etiologie

Sunt incriminați factori genetici, dezechilibrul energetic, sexual, sarcina și profesia.

1. **Factorul genetic.** Intervenția factorului genetic în obezitate a fost demonstrată experimental și clinic. Azi, se consideră că obezitatea este o *boală cu transmitere poligenică,* fără însă a se putea preciza marker-ul genetic. S-a constatat că gemenii monozigoți dezvoltați în medii diferite au o frecvență sensibil egală a obezității. *Tipul constituțional este*

Scanned with OKEN Scanner

A B C

Fig. 49. A — Obezitate de tip android. B — Obezitate de tip ginoid. C — Obezitate de tip mixt

Scanned with OKEN Scanner

transmis genetic. Este posibilă transmiterea predispoziției pentru scăderea consumului energetic prin deficite enzimatice energogene. S-ar putea transmite o hiperreactivitate a centrilor foamei din hipotalamus față de diverși stimuli externi, care la rândul lor ar afecta *comportamentul alimentar* în sensul unui *apetit exagerat.*

2. **Dezechilibrul energetic.** În condiții normale, *energia de aport alimentar* este utilizată pentru nevoile *metabolismului bazal* și pentru *cheltuielile energetice impuse de efortul fizic,* ceea ce constituie energia de consum și există un echilibru între aport și consum. În obezitate există un dezechilibru, existând un *aport mare față de consum.* Plusul de energie calorică se depune sub formă de grăsime în depozite. Scade astfel energia care trebuie cheltuită prin efort fizic. Se consideră că la obezi există un *metabolism dereglat al adipocitului în care predomină lipogeneza.*

3. **Factorii predispozanți** sunt multipli. 1. **Vârsta.** S-a observat că o dată cu înaintarea în vârstă, cresc numeric cazurile cu exces de greutate. Astfel obezitatea apare *frecvent după vârsta de 30 ani.* 2. **Sexul :** obezitatea este mai frecventă la *femei,* unde intervin și etapele fiziologice : *sarcina, lactația, menopauza* care favorizează instalarea și accentuarea surplusului ponderal. 3. **Ocupația** condiționează un anumit consum de energie variabil cu felul activității. Astfel *sedentarismul,* activitatea în industria alimentară, anumite ocupații care impun mese servite la ore târzii, mese festive și copioase. De asemenea, *mesele bogate, stropite cu alcool la categoriile cu venituri sociale mari* pot duce la plus ponderal. Intervin în plus *stress-ul* și *factori neuroendocrini* arătați la patogenie și fiziopatologie.

Patogenie și mecanisme fiziopatologice

Obezitatea se produce prin creșterea masei totale a țesutului adipos datorită *hiperplaziei și/sau hipertrofiei adipocitelor* care se *încarcă cu trigliceride.* Acumularea excesivă de țesut adipos modifică greutatea corporală. Ambii parametri : țesutul adipos și greutatea corporală sunt variabile biologice supuse controlului unui aparat complex care reglează balanța energetică a organismului, adică echilibrul între aport și consum.

În obezitate au loc *perturbări* importante în *centrii metabolici din hipotalamus — centrii foamei și sațietății, centrii setei, centrii metabolismului glucidic, protidic, lipidic și termogenetici.*

Se consideră că există o *receptivitate crescută a receptorilor din centrul foamei pentru insulină și glucoză.* Se stimulează *procesele anabolice* — insulina fiind un hormon anabolizant în metabolismul lipidelor și proteinelor. La nivelul țesutului gras are loc o lipogeneză pe seama glucozei și a excesului de acizi grași.

Hipotalamusul anterior controlează activitatea sistemului *parasimpatic,* induce *scăderea termogenezei* și *mărește apetitul.*

În mod secundar la femeie *intervin estrogenii* iar la bărbat *androgenii,* asigurând *dispoziția topografică* a țesutului gras *de tip android sau ginoid.*

Scad procesele *catabolice* pe seama diminuării activității *sistemului simpatic din hipotalamusul posterior, scade sinteza catecolilor și a tiroxinei, hormoni cu rol energogen.*

Scanned with OKEN Scanner

Obezitatea : etiopatogenie și tablou clinic

OBEZITATEA

ETIOPATOGENIE

- Boală de nutriție cu implicații metabolice, viscerale și endocrine, determinate de creșterea greutății corporale
- Criteriul histologic : obezitate hiperplazică și hipertrofică
- Clasificarea Vague
  obezitate androidă, ginoidă, mixtă
  — Obezitatea androidă facilitează ateroscleroza precoce, HTA, DZ II, scade durata de viață
- Factori de risc
  — predispoziția genetică
  — aportul alimentar
  — sedentarismul, sarcina
  — vârstă, sex, ocupație
- Fiziopatologie
  — receptivitate crescută a centrilor foamei pentru insulină, glucoză
  — stimularea sistemului endorfinic
  — stimularea proceselor anabolice, scăderea proceselor catabolice
  — antrenarea hormonilor androgeni sau feminini determină dispoziția topografică a grăsimii

TABLOU CLINIC

- Stabilit gradul, tipul de obezitate și factorii de risc
  — se calculează după formule simple
  — tipul android, ginoid și mixt
- Bilanț glucidic
  — glicemie a jèune
  — testul TGO
  — dozarea insulinemiei
- Bilanț lipidic
  — colesterol, trigliceride, lipidogramă
- Bilanț hormonal
  — dozări hormonale
- Bilanț cardiovascular
  — T.A., F.O., Ecg
- Bilanț respirator
  — spirometrie, Ht, gazometrie
- Bilanț osteo-articular
  — grafie de coloană vertebrală, genunchi
- Bilanț hepatic
  — steatoză hepatică
  — litiază biliară

La unii obezi se constată o activitate crescută a sistemului *beta-endorfinic* care *stimulează apetitul*. De asemenea, hormonii din *sistemul APUD al tubului digestiv* intervin în stimularea *secreților digestive* și *în mod secundar a apetitului.*

Acestea sunt *ipoteze* care caută să *exeplice intervenția hipotalamusului, glandelor endocrine* și *a zonelor de asociație* din *neocortexul frontal* care are legături cu *hipotalamusul* și tractul *gastrointestinal*. Desigur dezechilibrele neuro-endocrine tulbură procesele metabolice stimulând apetitul și sinteza de grăsimi. Considerăm că *în lipsa unui aport alimentar exagerat bogat în glucide și grăsimi*, omul nu se poate *îngrășa excesiv*. Dovadă este că *postul* și *cumpătarea duce la slăbire.*

Scanned with OKEN Scanner

Diagnosticul clinic

Examenul clinic al bolnavului obez se desfășoară după regulile clasice, culegând informații privind factorii de risc care au dus la îngrășare.

Anamneza poate oferi date revelatoare privind : *antecedentele familiale* pe linie de : obezitate, diabet zaharat, hiperlipidemii, gută și mai ales la obiceiurile culinare. *Antecedentele personale patologice* pot să releve traumatisme craniene, boli infecțioase (meningoencefalite de diferite etiologii), tratamente cu cortizon, psihotrope sau diverse intervenții chirurgicale care au constituit *momente obezogene* (operații abdominale, pe tiroidă sau în sfera genitală la femeie). *Antecedentele personale fiziologice* — vârsta apariției primului flux menstrual, evoluția ciclurilor ovariene, sarcini, avorturi, climax și dacă între aceste evenimente și obezitate există legături directe. *Modul de viață și profesia bolnavului* se referă la *activitatea fizică, prezența stress-ului* în familie sau la locul de muncă.

Istoricul propriu-zis al obezității, trebuie să reflecte *modul de debut, circumstanțele de apariție, evoluție, comportamentul alimentar* în această perioadă și *tratamentele efectuate.*

Examenul obiectiv trebuie să precizeze *tipul obezității :* **ginoidă, androidă, mixtă,** să evidențieze semnele unor eventuale *complicații cardiace, articulare, respiratorii* sau a *unui diabet de tip II.*

În clinicile specializate se folosesc diverse metode pentru *determinarea masei adipoase* și a gradului de deviere de la normal prin *calcularea potasiului* radioactiv total (^{41}K), a *apei totale,* prin calcularea diluției apei tritiate ($^{3}H_2O$) sau a *densității corpului* prin cântărire sub apă. De un real folos în practica zilnică este *măsurarea grosimii pliului cutanat în mm la nivel subclavicular, paraombilical, triccipital,* cu ajutorul degetelor — normal pliul trebuie să varieze *între 1—2 cm.*

Greutatea optimă se stabilește în funcție de *înălțime, tipul constituțional* și *masa osoasă și musculară,* folosind diverse normograme elaborate de diverse companii de asigurare pe viață (vezi normogramele nr. 1 și 2). Trebuie ținut seama de faptul că supraponderea se poate datora și *creșterii masei musculare așa cum se întâmplă la sportivi.*

Diagnosticul de obezitate se poate afirma când greutatea depășește cu 10% greutatea medie normală, calculându-se *indicele de exces ponderal* în procente după formula :

$$\frac{(G.A. - G.I.) \times 100}{G.A.}$$

unde G.I. (greutatea ideală) = T—100 ;
G.A. = greutatea actuală în kg.

Indicele de masă corporală se poate calcula după formula Guy Grand și Wolf : $\frac{G}{T} \times 100$
unde G = greutate ; T = talie în cm.

Scanned with OKEN Scanner

Redăm două nomograme pe sexe după Documenta Geigy 1963

Nomograma nr. 1

Bărbați cu schelet și greutate medie

Talie, în cm	Greutate, în kg la 25 ani și peste			
	Greutate ideală	Plus ponderal		
		10%	20%	30%
157	53,3—58,2	58,6—64,0	63,9— 69,8	79,9— 87,3
158	53,8—58,9	59,1—64,7	64,5— 70,6	80,7— 88,3
159	54,3—59,6	59,7—65,5	65,1— 71,5	81,4— 89,4
160	54,9—60,3	60,3—66,3	65,8— 72,3	82,3— 90,4
161	55,4—60,9	60,9—66,9	66,4— 73,0	83,1— 91,3
162	55,9—61,4	61,4—67,5	67,0— 73,6	83,8— 92,1
163	56,5—61,9	62,1—68,0	67,8— 74,2	84,7— 92,8
164	57,0—62,5	62,7—68,7	68,4— 75,0	85,5— 93,7
165	57,6—63,0	63,3—69,3	69,1— 75,6	86,4— 94,5
166	58,1—63,7	63,9—70,0	69,7— 76,4	87,1— 95,5
167	58,6—64,4	64,4—70,8	70,3— 77,2	87,9— 96,6
168	59,2—65,1	65,1—71,6	71,0— 78,1	88,8— 97,6
169	59,9—65,8	65,8—72,3	71,8— 78,9	89,8— 98,7
170	60,7—66,6	66,7—73,2	72,8— 79,9	91,0— 99,9
171	61,4—67,4	67,5—74,1	73,6— 80,8	92,1—101,1
172	62,1—68,3	68,3—75,1	74,5— 81,9	93,1—102,4
173	62,8—69,1	69,0—76,0	75,3— 82,9	94,2—103,6
174	63,5—69,9	69,8—76,8	75,1— 83,8	95,2—104,8
175	64,2—70,6	70,6—76,6	77,0— 84,7	96,3—105,9
176	64,9—71,3	71,3—78,4	77,8— 85,9	97,3—106,9
177	65,7—72,0	72,2—79,2	78,8— 86,4	98,5—108,0
178	66,4—72,8	73,0—80,0	79,6— 87,3	99,6—109,2
179	67,1—73,6	73,8—80,9	80,5— 88,3	100,3—110,4
180	67,8—74,5	74,5—81,9	81,3— 89,4	101,7—111,7
181	68,5—75,4	75,3—82,9	82,2— 90,4	102,7—113,1
182	69,2—76,3	76,1—83,9	83,0— 91,5	103,8—114,5
183	69,9—77,2	76,8—84,9	83,8— 92,6	104,8—115,8
184	70,7—78,1	77,7—85,9	84,8— 93,7	106,0—117,1
185	71,4—79,0	78,5—86,9	85,6— 94,8	107,1—118,5
186	72,1—79,9	79,3—87,8	86,5— 95,8	108,1—119,8
187	72,8—80,8	80,0—88,0	87,3— 96,9	109,2—121,2
188	73,5—81,7	80,8—89,8	88,2— 98,0	110,2—122,5
189	74,4—82,6	81,8—90,8	89,2— 99,1	111,6—123,9
190	75,3—83,5	82,8—91,8	90,3—100,2	112,9—125,2
191	76,2—84,4	83,8—92,8	91,4—101,2	114,3—126,6
192	77,1—85,3	84,8—93,8	92,5—102,3	115,6—127,9

Scanned with OKEN Scanner

Femei cu schelet și greutate medie

Talie, în cm	Greutate, în kg la 25 ani și peste			
	Greutate ideală	Plus ponderal		
		10%	20%	50%
148	43,8—48,9	48,1—53,7	52,5—58,6	65,7— 73,3
149	44,1—49,4	48,5—54,3	52,9—59,2	66,1— 74,1
150	44,5—50,0	48,9—55,0	53,4—60,0	66,7— 75,0
151	45,1—50,5	49,6—55,5	54,1—60,6	67,6— 75,7
152	45,6—51,0	50,1—56,1	54,7—61,2	68,4— 76,5
153	46,1—51,6	50,7—56,7	55,3—61,9	69,1— 77,4
154	46,7—51,1	51,3—57,3	56,0—62,5	70,0— 78,1
155	47,2—52,6	51,9—57,8	56,6—63,1	70,8— 78,9
156	47,7—53,2	52,4—58,5	57,2—63,8	71,5— 79,8
157	48,2—53,7	53,0—59,0	57,8—64,4	72,3— 80,5
158	48,8—54,3	53,6—59,7	58,5—65,1	73,2— 81,4
159	49,3—54,8	54,2—60,2	59,1—65,7	73,9— 82,2
160	49,9—55,3	54,8—60,8	59,8—66,3	74,8— 82,9
161	50,4—56,0	55,4—61,6	60,4—67,2	75,6— 84,0
162	51,0—56.8	56,1—62,4	61.2—68,1	76,5— 85,2
163	51,5—57,5	56,6—63,2	61,8—69,0	77,2— 86,2
164	52,0—58,2	57,2—64,0	62,4—69,8	78,0— 87,3
165	52,6—58,9	57,8—64,7	63,1—70,6	78,9— 88,3
166	53,3—59,8	58,6—65,7	63,9—71,7	79,9— 89,7
167	54,0—60,7	59,4—66,7	64,8—72,8	81,0— 91,0
168	54,7—61,5	60,1—67,6	65,6—73,8	82,0— 92,2
169	55,4—62,2	60,9—68,4	66,4—74,6	83,1— 93,3
170	56,1—62,9	61,7—69,1	67,3—75,4	84,1— 94,3
171	56,8—63,6	62,4—69,9	68,1—76,3	85,2— 95,4
172	57,5—64,3	63,2—70,7	69,0—77,1	86,2— 96,4
173	58,3—65,1	64,1—71,6	69,9—78,1	87,4— 97,6
174	59,0—65,8	64,9—72,3	70,8—78,9	88,5— 98,7
175	59,7—66,5	65,6—73,1	71,6—79,8	89,5— 99,7
176	60,4—67,2	66,4—73,9	72,4—80,6	90,6—100,0
177	61,1—67,8	67,4—74,6	73,3—81,3	91,6—101,0
178	61,8—68,8	67,9—75,6	74,1—82,5	92,7—103,0
179	62,5—69,3	68,7—76,2	75,0—83,1	93,7—104,0
180	63,3—70,1	69,6—77,1	75,9—84,1	94,9—105,0
181	64,0—70,8	70,4—77,8	76,8—84.9	96,0—106,0
182	64,7—71,5	71,1—78,6	77,6—85,8	97,0—107,0
183	65,4—72,2	71,9—79,4	78,4—86,6	98,1—108,0
184	66,1—72,9	72,7—80,1	79,3—87,4	99,1—109,0

Scanned with OKEN Scanner

În funcție de gradele de severitate, obezitatea poate fi : *de gradul I :* depășire cu 10—20% din greutatea ideală ; *de gradul II :* o depășire între 20—30% ; *și de gradul III :* o depășire între 30—50% ; ori *de gradul IV :* excesul ponderal de peste 50% din greutatea ideală.

Forme clinice

Au fost descrise în funcție de vârstă, debutul obezității, factorii familiali și factorii cauzali mai multe tipuri :

1. **Macrosomia fetală** este atunci când nou-născutul depășește 4 000 g. Acest aspect îl întâlnim când mama prezintă hiperglicemie cu sau fără obezitate în timpul sarcinii. Hiperglicemia mamei induce stimularea secreției de insulină care determină hiperplazie insulară la nivelul pancreasului fetal.

2. **Obezitatea copilului** (1—9 ani) și *a pubertății* (9—18 ani) : caracterizată prin hipercelularitate (număr crescut de adipocite) se datorește de obicei unei supraalimentații la care contribuie părinții prea grijulii.

3. **Obezitatea de sarcină** apare în timpul gestației datorită excesului alimentar. Creșterea rapidă în greutate (10—30 kg) determină un hiperinsulinism hiperplazic și o secreție crescută de cortizol la care contribuie și placenta. Iscălitura secreției excesive de cortizol este reprezentată prin striurile cutanate roșii care apar pe abdomen, șolduri, rădăcina membrelor, coapse. Poate duce și la diabet zaharat de sarcină care induce macrosomia fetală (sindromul și boala Cushing).

4. **Obezitatea de climacterium și postclimacterium** se agravează prin complicații ca diabetul zaharat, ateroscleroza, HTA, cardiopatia ischemică, insuficiența cardiacă și apariția varicelor și a tromboflebitei.

5. **Obezitatea constituțională** — în care greutatea rămâne stabilă toată viața și nu duce la complicațiile obezității dinamice unde greutatea crește treptat până la un nivel maxim admis de organism.

6. **Ca forme clinice rare** de obezitate amintim *sindromul Laurence Moon — Bardet Biedl* caracterizat prin degenerescență retiniană, retardare mentală, hipogenitalism, cardiopatie congenitală, strabism, polidactilie ; *sindromul Prader-Willi* tradus prin obezitate monstruoasă, hipotonie musculară, deficit mental, hipotrofie staturală.

7. Au mai fost descrise de școala franceză *obezități hipotalamice* (tumori, traumatisme), *endocrine* (Cushing), *genetice* (hiperplazică cu debut infantil), *nutriționale* (aport caloric crescut și inactivitate), *emoționale* (de stress, psihogene) și *iatrogene* (litium, fenotiazine și antidepresive triciclice) (fig. 50 A și B).

Investigații paraclinice

1. *Morfograma* evidențiază abaterea de la media normală a componentelor somatice prin dezvoltarea țesutului adipos.

2. *Studiul glicemiei* à jéun, iar dacă aceasta este normală, se completează cu *testul de toleranță orală la glucoză* (TTGO) cu 75 g glucoză *pulvis*, cu *dozarea glicemiei* la 1, 2, 3, 4, 5 ore concomitent studiind și

Scanned with OKEN Scanner

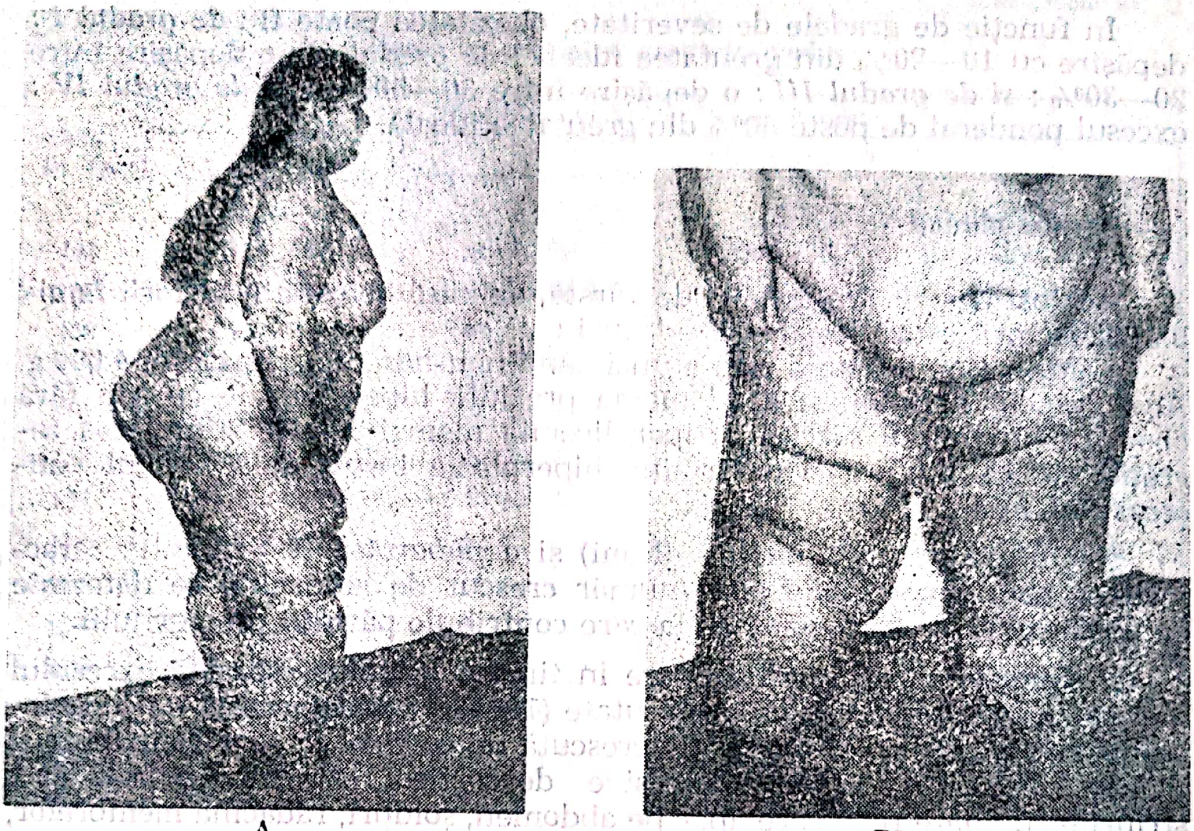

A B

Fig. 50. A — Obezitate monstruoasă hipotalamică la o fetiță de 10 ani ; B — Același caz — șorțul adipos și aspectul membrelor inferioare.

insulinemia (micro. U/ml) și hGH (hormon de creștere ng/ml). Acest test poate evidenția o curbă aplatizată cu reactivitate hipoglicemică accentuată (până la 40 mg/dl) la 3—4 ore (riposta insulinică) în cazurile de obezitate cu *evoluție până la 5 ani* și o amplificare a curbei glicemice, depășind valoarea de 200 mg % la 1 și la 2 ore cu apariția fenomenului de insulinorezistență dar cu menținerea ripostei hipoglicemice la 3—4 ore în *obezitatea cu evoluție peste 5 ani*.

Curba glicemiei poate evidenția și un profil diabetic cu *valori bazale* mai mari de 120 mg % și valori între 200—350 mg% la 1—2 ore cu menținerea glicemiei mai mare de 120 mg% și la 5 ore. Când curba glicemiei după TTGO are valori bazale peste 200 mg/dl iar la 1—2 ore se menține peste 300 mg/dl și nu scade sub 200 mg la 5 ore, evoluția tinde către *insulino-dependentă*. Insulinemia în faza dinamică și statică a obezității prezintă o curbă mult mai amplă comparativ cu normalul pe parcursul celor 5 ore ale TTGO dovedind prezența hiperinsulinismului. Nivelul STH este mult scăzut, iar curba după TTGO este plată cu valori sub nivelul normal.

3. *Explorarea metabolismului lipidic* și *lipoproteinic* evidențiază creșterea *colesterolului, trigliceridelor* și *betalipoproteinelor*.

4. *Explorările radiologice* vizând aparatul *osteoarticular* și *șaua turcească* pot evidenția : *cifoscolioza, leziuni discale, osteofite*, în caz de *adenom hipofizar*, lărgirea *fosei pituitare* cu menținerea conturului osos sau erodarea conturului, lărgirea antrului sau invadarea sinusului sfenoidal.

5. *ECG* poate evidenția HVS (hipertrofie ventriculară stângă), traseu ischemic, tulburări de ritm și conducere.

6. *Explorările hormonale* relevă *valori scăzute de* T_3, T_4, *TSH, LH, CPG, ET, testosteron* și creșterea *cortizolemiei* sau 17 OH—CS cu menținerea ritmului circadian și supresie la *doze mici* de Dexametazon (2 mg/zi — 2 zile).

Complicații

Complicațiile obezității pot fi : viscerale, endocrine și metabolice. Statisticile unor companii de asigurare pe viață arată că excesul de greutate se corelează semnificativ cu aceste stări morbide menționate mai jos.

Complicațiile viscerale des întâlnite sunt cele *cardio-vasculare : HTA, ateroscleroză* cu toate manifestările ei. *Respiratorii :* bronhopulmonare (disfuncții ventilatorii restrictive sau obstructive). *Hepatice :* steatoza ; *biliare* (litiaza biliară). *Osteoarticulare* (artroze, spondiloze). *Cutanate* (furuncule, piodermite, intertrigo inghinoscrotal, inghinolabial).

Complicațiile endocrine acceptate de endocrinologi sînt *hiperinsulinismul* funcțional, *hipercorticismul* reactiv, *insuficiența tiroidiană și gonadică.*

Complicațiile metabolice de temut sunt : *diabetul zaharat, HLP, hiperuricemia.*

Tratament

Tratamentul obezității este profilactic și curativ. Cel **profilactic** constă în depistarea persoanelor cu surplus ponderal până la 10 kg și *reducerea rației alimentare* la 1200—1800 cal/zi, din care 20% proteine, 40% lipide și 40% hidrocarbonate. Trebuie făcută educație alimentară în acest sens.

Cel **curativ** se adresează persoanelor cu exces ponderal peste 10 kg și constă în *reducerea aportului alimentar,* eventual administrarea de anorexigene, medicamente care produc sațietate, psihoterapie și *efort fizic.*

O serie de istorici și critici literari presupun că W. Shakespeare era *obsedat de obezitate* și avea un complex de inferioritate față de oamenii slabi, supli și dorea să slăbească prin regim dietetic, deși servea mese copioase stropite cu mied (băutură obținută prin fermentarea mierii de albine).

De altminteri se presupune că obsesia de obezitate l-a făcut să-și aleagă multe personaje care sufereau de obezitate. Este exemplul lui *Falstaff,* personaj prezentat în Henric al IV-lea și în „Nevestele vesele din Windsor", numit și „regele ospețelor", care era atât de gras, încât avea nevoie să fie ajutat pentru a se putea urca pe cal. Dorința lui Shakespeare de a slăbi este menționată și în replica lui Hamlet : „O, dacă această carne solidă s-ar topi, transformându-se în rouă".

Regimul alimentar este foarte important și constă în reducerea aportului sub nivelul necesarului caloric. Se reduc dulciurile, grăsimile, pîinea, făinoasele, prăjiturile de casă și cofetărie, mierea de albine. Se introduc și cîte 1—2 zile de post pe săptămînă. Scăderea în greutate trebuie să

Scanned with OKEN Scanner

se facă treptat, în timp de 3—6—8 luni, în funcție de plusul ponderal. Nu sînt indicate slăbirile rapide care dau complicații imprevizibile.

Regimul alimentar trebuie să fie *dublat de schimbarea obiceiurilor alimentare prin psihoterapie*. Trebuie explicat bolnavului la ce complicații grave cum sînt HTA, cardiopatia ischemică și diabetul, se expune un obez.

De asemenea, regimul alimentar trebuie să fie însoțit de *mișcare, de efort fizic adecvat prin gimnastică medicală, înot, plimbări zilnice*. Se au în vedere TA și starea cordului.

Se pot indica sub control medical și *medicamente anorexigene* de import cum sunt : Desopimon, Duromin, Linyl, Silutin. Sunt stimulante ale *sistemului adrenergic* cu efecte minore secundare. Sînt contraindicate în HTA, cardiopatia ischemică, hipertiroidie, insomnie, stări de agitație.

S-a mai recurs la *Gastrofibran* care conține fibrină, realizând în mediul gastric un gel care dă senzația de sațietate, dacă nu cumva efectele sunt anecdotice ca și carbonatul de lithium folosit de unii endocrinologi.

Scanned with OKEN Scanner

DENUTRIȚIA

Definiție

Denutriția este *expresia unui dezechilibru între aport* și *cheltuielile energetice* de principii alimentare esențiale — proteine, glucide, lipide, vitamine și oligominerale. Denutriția se exprimă prin semne *clinice de ordin morfologic și biologic* destul de caracteristice. Denutriția mai este cunoscută după școala franceză sub denumirea de *sindrom hipoanabolic*. La noi în țară se mai folosește și termenul de sindrom de slăbire, o denumire necorespunzătoare fiziopatologic.

Etiologie

Deficitul ponderal poate fi întâlnit și în condiții normale de viață independent de nivelul economic avansat și cu standard de viață ridicat. În aceste condiții considerăm că nu este vorba de o denutriție ci *de un deficit ponderal constituțional*. Sunt mulți oameni *slabi constituțional cu o stare de sănătate perfectă*.

În aprecierea deficitului ponderal avem în vedere *talia, masa musculară și masa osoasă* în funcție *de sex, rasă și zonă geografică*. Ne întâlnim cu subiecți *slabi constituțional, astenici, hipostenici, hipostaturali sau normostaturali*. Denutriția are trei grade care se stabilesc după o formulă simplă (vezi tabloul clinic).

Denutriția de diverse grade este *secundară unor boli care interferează* principalele etape metabolice ale principiilor alimentare privind *aportul, digestia, absorbția, anabolismul și catabolismul celular*. Astfel denutriția ne apare în diverse boli consumptive cum sunt :

1. Boli care *împiedică ingestia alimentelor : stenoze esofagiene, cancere esofagiene.*

2. *Afecțiuni care interferează absorbția și digestia* alimentelor cum sunt *sindroamele de maldigestie și malabsorbție* (vezi capitolul respectiv).

3. *Boli cronice, consumptive,* care interferează și metabolismul celular — *tuberculoza pulmonară, supurațiile pulmonare cronice, cancerele viscerale, hemopatiile maligne, bolile hepatice și renale cronice* (hepatite cronice active, ciroze hepatice, glomerulo- și pielonefrite cronice).

4. *Boli endocrinometabolice* însoțite de slăbire cum sunt *DZ tip I dezechilibrat, hipertiroidia, boala Addison, insuficiența hipofizară.*

5. *Denutriția de foame* întâlnită în diverse condiții de privațiune (secetă, lagăre, închisori).

Scanned with OKEN Scanner

In manuale mai sunt trecute și alte cauze ca scăderea interesului alimentar, tulburări de masticație, alcoolismul cronic, și unele boli neuropsihice. Le admitem cu mult discernământ numai ca *factori de risc* cu rol favorizant.

Patogenie

Se știe că în denutriție au loc două feluri de pierderi calorice la care se adaugă tulburările neuroendocrine și enzimatice cu rol în metabolismul digestiv și celular al principiilor alimentare, după cum urmează :

1. *Deficite calorice globale* provocate de consumul rezervelor energetice (țesut gras, țesut muscular) așa cum se întâmplă în *bolile cronice și acute consumptive,* arătate mai sus.

2. *Aport energetic insuficient* prin carențe de principii alimentare ca în cazul *sindroamelor de malabsorbție, maldigestie.*

3. *Dereglările neuroendocrine* se referă la secrețiile scăzute sau crescute de hormoni. Astfel, scăderea secreției de cortizol și mineralocorticoizi, de STH și tropi hipofizari contracarează acțiunea periferică a insulinei. Astfel în *insuficiența hipofizară, în Addison* scăderea *secreției de insulină* duce la o *scădere a glicogenezei,* a *neoglicogenezei* și la utilizarea periferică a glucozei. La nivel celular *scade acțiunea hormonilor sexuali și a insulinei* cu rol în sinteza de proteine și astfel crește catabolismul protidic, lipidic și glucidic. (vezi Fig. 194).

În hipertiroidie sub influența *tiroxinei* are loc o exagerare a catabolismului, ducând la consum mărit de glucide, proteine și grăsimi de rezervă.

4. La nivelul tubului digestiv *carențele în enzimele* care acționează asupra *glucidelor, proteinelor și lipidelor* explică tulburările în digestia și absorbția principiilor alimentare, care implicit au răsunet asupra metabolismului celular.

Fiziopatologie

Pe plan fiziopatologic carențele în *proteine, vitamine și oligominerale* ne explică o serie importantă de perturbări. Carențele de *oligoelemente* explică deficiențele în activitatea enzimelor celulare.

Carența și *consmul exagerat de proteine* explică *hipoproteinemia, edemele carențiale și scăderea puterii de apărare față de infecțiile intercurente.* Lipsa de proteine induce leucopenie cu *scăderea puterii fagocitare.* Scade sinteza *de globuline cu funcție de anticorpi* și așa se explică infecțiile bacteriene sau virale greu de stăpânit terapeutic.

Insuficiența hipofizară, insuficiența gonadică sau suprarenală recunosc drept cauze carența de proteine, vitamine și acizi grași esențiali.

Carența de vitamină B_{12}, B_6, fier, acid folic justifică anemia hipocromă sau macrocitară. Carența în vitamina B_1, B_6 și B_{12} explică neuropatia senzitivo-motorie.

Carența în vitamine liposolubile A, D_2 și acizi grași esențiali explică pielea aspră, uscată cu *hiperkeratoză și descuamare fină, furfuracee.*

Carența de Ca, vitamina D_2, Mg, fosfor și proteine explică osteoporoza.

Scanned with OKEN Scanner

Tablou clinic

Tabloul clinic al denutriției *poartă amprenta bolii de bază* la care *se asociază semnele* date de *carențele proteice, în vitamine, minerale și acizi grași esențiali cu rol în sinteza de prostacicline și prostaglandine.* Principalul semn al denutriției este *scăderea ponderală.*

Calculul deficitului ponderal. Greutatea ideală (G.I.) este considerată a fi egală cu T — 100 la care se adaugă în plus sau minus 5—10 Kg. Deficitul ponderal se poate calcula după formula : $D.P.\% = \frac{(G.I. - G.A.) \times 100}{G.I.}$

Denutriția de gradul I înseamnă un deficit 10—15%, de gradul II 15—20%, de gradul III peste 20%.

Ca semne obiective caracteristice amintim reducerea *pliului cutanat subclavicular și tricipital sub 4 mm la bărbat și sub 8 mm la femeie*, semn ce reflectă *reducerea sau topirea masei grase. Bula lui Bichat* este dispărută în denutriția severă. *Pielea* este aspră, uscată cu elasticitate scăzută, pliul cutanat persistând câteva secunde.

Țesutul muscular este *redus sau topit* cu *tonus flasc* și se constată la inspecția și palparea maselor musculare ale membrelor.

Semne osoase. Scapulele, coatele, simfiza pubiană și crestele iliace *sunt proeminente* și *devin vizibile la inspecție și palpare.* În caz de *ascită și edeme la membrele inferioare* există o discordanță netă între membrele superioare și cutia toracică care prezintă semne de cașexie și jumătatea inferioară tumefiată, umflată — ascita și edemul în salopetă.

Pe plan edocrin pe lângă semne posibile de *insuficiență hipofizară, tiroidiană, suprarenală* se mai constată *tulburări de dinamică sexuală* la bărbat și *tulburări ale ciclului menstrual* la femeie. În această direcție trebuie să ținem seama și de vârsta la care apare denutriția.

Pe plan biologic se constată *hipoproteinemie, anemie, leucopenie, glicemie la limita inferioară.* Se mai constată *deficite vitaminice și dezechilibre hidrominerale* (Na, Cl ,K, Mg, Ca, Zn) care se pot doza în orice unitate spitalicească.

In insuficiențele glandulare se constată *deficite ale hormonilor tropi* și a *hormonilor glandelor periferice* care se pot doza *radioimunochimic.*

Ca forme clinice amintim forma cronică și forma acută. În *forma cronică* există un deficit progresiv în proteine, grăsimi la care se adaugă carențe vitaminice și dezechilibre hidrominerale și hormonale. Formele cronice se întâlnesc în *bolile cronice consumptive* care pot duce până *la cașexie* cum sunt bolile cronice bronhopulmonare, cardiovasculare, hepatice, renale, maldigestia, malabsorbția, cancerele viscerale, hemopatiile maligne și insuficiența hipofizară.

Formele acute cu deficit de proteine prin catabolism exagerat survin în stări toxico-septice, politraumatisme, intervenții chirurgicale mari însoțite de imobilizarea îndelungată la pat, inapetență sau dificultăți în alimentația orală.

Scanned with OKEN Scanner

Tablou sinoptic nr. 77

Denutriția : aspecte de etiopatogenie, fiziopatologie și tabloul clinic

DENUTRIȚIA

ETIOPATOGENIE

- Denutriția reflectă un deficit de principii alimentare esențiale care se exprimă prin semne clinice de ordin morfologic și biologic destul de caracteristice
- Denutriția are trei grupe și se calculează după formula

$$\frac{GI - GA \times 100}{GI}$$

- Factorii de risc
  - boli care împiedică ingestia alimentelor — stenoze și cancere esofagiene
  - sindromul de MD și MA
  - boli consumptive acute și cronice
  - boli metabolice-endocrine
  - foame în condiții de privațiune

FIZIOPATOLOGIE

- Carența de proteine explică edemul hipoproteic
  - scăderea puterii de apărare, fagocitare și imunologică
  - carența de proteine, vitamine, acizi grași esențiali, colesterol — explică insuficiența glandulară hipofizară, gonadică, suprarenală
- Carența de fier, B_1, B_{12} și folați explică — anemia feriprivă și macrocitară
- Carența de B_1, B_6, B_{12}, justifică neuropatia senzitivo-motorie
- Carența de vit. A, D_2 și acizi grași esențiali în hiperkeratoză, piele uscată, aspră
- Carența de Ca, Mg, vit. D_2

TABLOU CLINIC

- Semnele bolii de bază la care se adaugă carențele în principii alimentare esențiale vieții
- Semne obiective
  - deficit ponderal de la 10—15% peste 20%
  - piele aspră, uscată cu pliu persistent
  - dispare țesutul celular subcutanat și bula Bichat
  - topirea maselor musculare cu tonus scăzut
  - proeminențe osoase vizibile — scapule, coaste, creste iliace, simfiza pubiană
  - edeme carențiale ± ascită
  - tulburări de dinamică sexuală și ciclu menstrual
- Pe plan biologic
  - hipoproteinemie, anemie, leucopenie
  - deficite vitaminice și minerale, Ca, Mg, Zn, K
  - deficite ale hormonilor tropi și periferici (se pot doza radioimunochimic)

Scanned with OKEN Scanner

Diagnostic diferențial

În clinică suntem confruntați cu tipul *slab constituțional (astenic, normostenic sau longilin).* Fată de talia și greutatea ideală au un *deficit ponderal de 10—15%*, un *pliu cutanat redus, țesut celular* subcutanat redus, *o masă musculară redusă* dar cu tonusul normal sau crescut, *o masă osoasă redusă*, medie sau chiar prevalentă la cei înalți și ososi. Se spune sugestiv că acești slabi constituțional n-au unde să mai depună țesut musculo-adipos. În copilărie și adolescență sunt etichetați ca suferinzi de *debilitate fizică. Părinții lor sunt tot slabi* sau *normal dezvoltați* sau uneori chiar *supraponderali.*

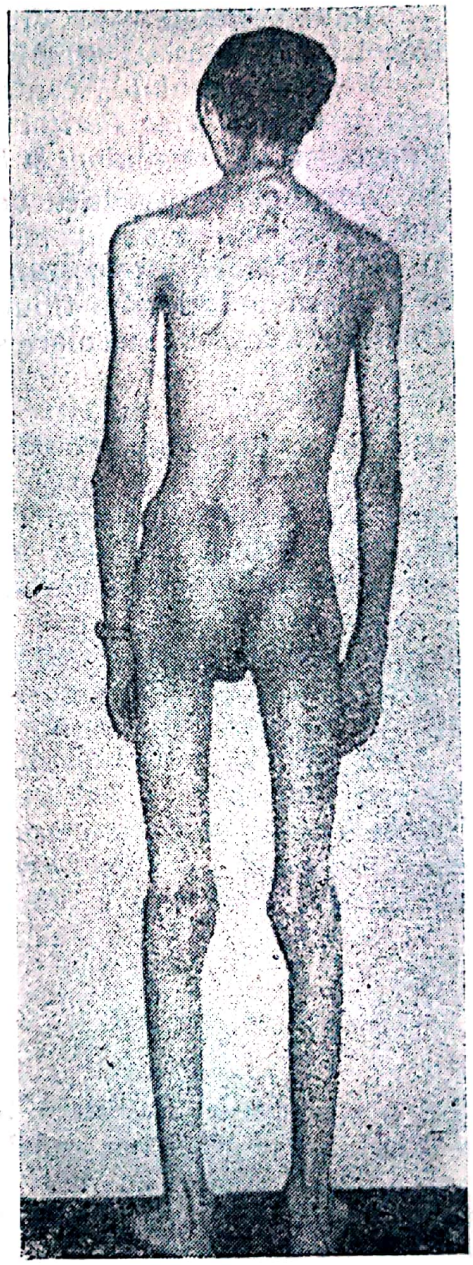

Fig. 51. Cașexie de origine hipofizară.

Tratament

Tratamentul denutriției este condiționat de *boala de bază* și de *stadiul evolutiv.* În bolile cronice consumptive ajunse în stadiul cașetic terminal posibilitățile terapeutice sunt reduse.

În denutriția acută, în denutriția carențială *prin lipsa de aport* (de foame) se începe cu o *alimentație parenterală, urmată de o realimentare orală gradată, treptată.* În inaniție, se *evită supraalimentația* care are efecte nefaste oferite de experiența celui de-al doilea război mondial.

Regimul alimentar trebuie să asigure o rație proteică corespunzătoare, cu *proteine de înaltă valoare biologică.* Rația se crește treptat *de la 50—100 g/zi.* Se asigură *un supliment de vitamine hidro-și liposolubile.*

Ca medicamente cu *efect anabolic* se recomandă *insulină, anabolizantele de sinteză, vitaminele* și așa-zisele stimulente ale apetitului.

Insulina este indicată în *denutriția de gradul I* cauzată de inapetență, refuz alimentar sau capricii dietetice. Se administrează subcutanat câte 4 U de 2—3 ori/zi, cu o jumătate de oră înainte de masă. Durata tratamentului 2—3 săptămâni.

Anabolizantele de sinteză sunt *steroizi de sinteză* care se asociază regimului dietetic în doză de 3—4 comprimate/zi cum sunt Naposim, Madiol. Se folosesc și preparate injectabile cum sunt Decanofortul, Decadurabolinul, câte 1 fiolă i.m. la 14 zile, timp de 2—3 luni.

Scanned with OKEN Scanner

Polivitaminele — 9 Vita, Essentiale se dau în drajeuri câte 2—3/zi. Injectabil se folosesc vitamina C, B_1, B_6 în cure de 12 fiole/lună, 2—3 luni.

Pentru stimularea centrilor apetitului din hipotalamus se pot folosi cu *rezultate incerte Peritolul* sau *Rizotifenul* câte 1—2 drajeuri/zi. Sunt antagoniști ai *serotoninei și histaminei.*

Rezultate terapeutice benefice se pot obține *în denutrițiile de gradul I prin deficit de aport,* în unele cazuri de *slăbire constituțională* și în *denutrițiile acute postoperatorii sau după stress.* Rezultate modeste se notează în celelalte tipuri de denutriție. Se apreciază prin creșterea greutății, a masei musculare și grase.

Scanned with OKEN Scanner

PATOLOGIE DIFICILĂ

BOLNAVUL CU FEBRĂ PRELUNGITĂ

Bolnavul cu *stare de febră prelungită* (SFP) ridică adesea *grele probleme de diagnostic clinic și etiologic,* deoarece cauzele unei asemenea stări febrile sunt destul de numeroase. SFP se întâlnește în *boli infecțioase, în neoplasme viscerale și hemopatii maligne, în bolile de colagen, ca reacție alergică și toxialergică medicamentoasă, ca febră nervoasă sau ca febră de natură idiopatică.*

În practica medicală SFP pune la încercare puterea de *analiză, gândirea deductivă și inductivă de care trebuie să dea dovadă un medic cu gândire medicală formată.* Din acest punct de vedere *diagnosticul clinic și etiologic* al SFP nu este un diagnostic *de erudiție, de bibliotecă, de intuiție* sau așa-zisul „fler medical". *Diagnosticul rezultă* dintr-o anamneză amănunțită, examen obiectiv corect executat (din creștet până în tălpi), din *interpretarea logică și cu discernământ a faptelor clinice constatate și din explorarea țintită, cu adresă, a faptelor clinice și ipotezelor formulate.*

Definiție

Prin SFP sindrom febril sau subfebril prelungit se înțelege o stare morbidă cu etiologie plurivalentă în care febra sau subfebra durează de zile, săptămâni sau uneori depășește 1—2 luni. SFP este însoțită de o serie de simptome generale, cardiace, digestive necaracteristice care însoțesc orice reacție febrilă.

INFORMAȚII OFERITE DE ANAMNEZĂ, EXAMENUL OBIECTIV ȘI EXAMENELE PARACLINICE

Manifestările generale sunt reprezentate de *frisoane* sau *frisonete, transpirații, stare de curbatură* și *alterarea în grade diferite a stării generale.* La acestea se asociază *simptome de tip impregnație bacilară* sau *tumorală* traduse prin astenie, adinamie, scăderea în forțe fizice și greutate.

Simptomele cardiovasculare reactive și nespecifice sunt pulsul rapid, tahicardia și eventual suflurile sistolice hiperkinetice.

Simptomele digestive, de regulă nelipsite în orice SFP, sunt necaracteristice și încurcă de multe ori lucrurile. Se traduc prin grețuri, vărsături alimentare, bilioase, inapetență și balonare.

Scanned with OKEN Scanner

Examenul fizic făcut la consultația din ambulator sau în primele zile de spitalizare nu descoperă din partea aparatelor și sistemelor semne caracteristice pentru o anumită boală infecțioasă sau neinfecțioasă. În alte situații descoperă o serie de semne care se întâlnesc în multe suferințe și nu permit decât un diagnostic prezumtiv și orientativ. Este vorba de diverse erupții cutanate, de adenopatii localizate sau generalizate ori de hepato-și/sau splenomegalie.

Examenele paraclinice uzuale arată o *viteză de sedimentare crescută, anemie, leucocitoză* sau *leucopenie* și *prezența proteinelor de fază acută, care au un caracter orientativ.*

Din aceste trăsături, enumerate mai sus, diagnosticul de SFP, este un diagnostic de etapă stabilit într-o consultație de cabinet sau în primele zile de observație clinică a unui bolnav spitalizat. Dacă nu se reușește să se stabilească diagnosticul în 7—10 zile, acesta poate să întârzie uneori destul de mult timp.

Pentru a putea stabili diagnosticul în timp util, de cel mult 7—10 zile, *medicul trebuie să procedeze ordonat și sistematic;*

— să înregistreze și analizeze corect curba termică;

— să observe zilnic bolnavul, culegând informații din *anamneză, examenul clinic amănunțit* și din *analizele paraclinice țintite;*

— să apeleze la raționamentul deductiv de stabilire a ipotezelor diagnostice, alegând-o pe cea mai probabilă;

— să colaboreze cu alți specialiști, în raport cu aceste ipoteze *solicitând un examen ORL, chirurgical, urologic, ginecologic, radiologic* și *ecografic;*

— să apeleze și la proba terapeutică cu fenilbutazonă sau Indocid, antitermice care determină scăderea febrei de natură paraneoplazică.

Analiza curbei termice. *Temperatura se înregistrează zilnic, dimineața și seara, timp de 5—7 zile,* pentru a stabili tipul de febră sau subfebră găsit la bolnav. Curba termică poate fi reprodusă și după relatarea bolnavului dacă acesta a înregistrat zilnic și corect febra.

Subfebrilitatea vesperală sau de *tip invers,* în *care febra oscilează seara sau dimineața între 37,2°—37,6°, se întâlnește în tuberculoza pulmonară* și *extrapulmonară,* în *infecțiile cronice de focar,* în *bruceloză,* în *hipertiroidie,* la *femeile cu hiperfoliculinemie în a doua jumătate a ciclului menstrual* și *în febra neurogenă sau „de termometru".*

Febra în platou sau *continuă,* are drept caracteristică faptul că *diferența între temperatura maximă și minimă nu depășește un grad. Febra are oscilații între 38,5°—39,4° și 40°.* Se întâlnește în *pneumonii, bronhopneumonii, cancere viscerale termogene* și *leucemii acute.*

Febra intermitentă sau hectică este aceea în care *diferența nictemerală este de 1—2 sau 3 grade. Curba febrilă arată oscilații între 37,6, 38—41 grade* și *respectiv 39—40 grade.* Este caracteristică pentru *septicemii, supurații profunde subfrenice,* în *pielonefrita acută,* la *diabetici,* în *pionefroză,* în *angiocolita acută, endocardita acută* și *lentă.*

Febra remitentă este o *febră intermitentă în care temperatura minimă scade din când în când sub 37°. Se întâlnește în aceleași boli menționate la febra intermitentă.*

Febra recurentă unde *curba febrilă înregistrează perioade febrile de 7—10 zile urmate de perioade afebrile de aceeași durată.* În perioada febrilă temperatura crește treptat și în câteva zile atinge un maxim și

Scanned with OKEN Scanner

apoi scade treptat la normal tot în câteva zile. O variantă a febrei recurente este **febra ondulantă** în care *perioadele febrile alternează cu perioadele de subfebrilitate de aceeaşi durată ca timp.*

Ambele tipuri de febră sunt caracteristice pentru *boala Hodgkin tip B, tuberculoza pulmonară şi bruceloză.* Iniţial a fost descris sub denumirea de „febră de Malta" tocmai în bruceloză (până la descoperirea Brucellei, agentul acestei zoonoze).

Febra neregulată, *când valorile temperaturii sunt variabile şi desfid orice descriere.* Oscilaţiile sunt mari şi cu totul neregulate şi variabile. *Este un amestec de febră în platou, intermitentă şi remitentă.*

De notat că toate aceste tipuri de febră care *se întâlnesc în multe boli, trebuie interpretate numai în contextul datelor clinice şi paraclinice* şi mai ales clinice.

FIZIOPATOLOGIA TERMOGENEZEI ŞI TERMOLIZEI

Pentru reglarea, producerea şi pierderea de căldură, organismul uman dispune de un termostat în organizarea căruia intră trei elemente : *centrii de termoreglare, organe termogenetice* şi *termolitice.*

1. **Centrii de termoreglare** din hipotalamus sunt unul *anterior, parasimpatic* şi *altul posterior, simpatic. Centrul simpatic stimulează producţia de căldură, accentuând catabolismul şi arderile chimice la nivelul celulelor. Centrul parasimpatic asigură termoliza diminuând catabolismul şi stimulând pierderea de căldură prin vasodilataţie şi transpiraţie.*

2. **Organele termogenetice** producătoare de căldură sunt *muşchii scheletici* (o masă celulară, în medie de 30 kg), *ficatul* şi *restul ţesuturilor şi organelor unde se desfăşoară procesele metabolice. Termogeneza* are la bază *două mecanisme, unul frisonant* şi *altul biochimic (nefrisonant).*

Mecanismul frisonant este *rapid* şi organismul apelează la el atât în *condiţii fiziologice* cât şi *patologice.* În *mod normal acest mecanism asigură,* sub influenţa catecolilor, *adaptarea la frig.* Cu toţii ştim că în anotimpul rece tremură de frig, pentru a produce rapid cu ajutorul muşchilor scheletici o cantitate mare de căldură. În *condiţii patologice,* ca în cazul *infecţiilor acute, apare frisonul solemn sau în repetiţie,* după care temperatura creşte brusc. De notat că în tetanos febra este numai de natură musculară şi produsă prin contracţii tetanice în urma stimulării neuronilor motori spinali de către toxina tetanică.

Cel mai important mecanism, care este permanent şi nu ocazional, este cel *biochimic.* Prin acesta, cu ajutorul hormonilor energogeni, se stimulează arderile celulare care asigură producţia de energie chimică, din care 70% este transformată în căldură şi restul în energie mecanică, electrică, acustică. Aşa se asigură temperatura normală exterioară de 36,6—36,8 grade iar la nivel celular o temperatură de 37 grade, temperatură necesară desfăşurării proceselor biologice vitale. Hormonii energogeni sunt catecolii, tiroxina, estrogenii, testosteronul şi somatotropul.

3. **Organele termolitice** asigură *pierderea de căldură* pe *cale cutanantă, respiratorie* şi *prin produşi de eliminare prin urină şi fecale. Pielea* are o suprafaţă medie de 1,73 m^2 şi asigură cea mai mare

Scanned with OKEN Scanner

Bolnavul cu febră prelungită : etiologie și fiziopatologie

BOLNAVUL CU FEBRĂ PRELUNGITĂ

TERMOGENEZA ȘI TERMOLIZA

- Centrii de termoreglare din hipotalamus
  - anterior parasimpatic termolitic
  - posterior simpatic termogenetic
- Organe termogenetice
  - mușchii striați, ficatul și restul țesuturilor unde au loc procese catabolice
  - mecanismul frisonant rapid de producere a căldurii este reprezentat de mușchi
  - mecanismul biochimic celular = sub acțiunea catecolilor, tiroxinei, hormonilor sexuali și STH se stimulează arderile (catabolismul)
  - se produc în medie 4 000 calorii
- Termoliza are loc la nivelul pielii ; prin evaporare, convecție, conducție se pierd cam 1 600 calorii și prin iradiere 1 400 calorii
  - se ține cont de rația calorică medie de 3 400 calorii

REGLAREA TERMOGENEZEI ȘI TERMOLIZEI

- La frig de la receptorii cutanați
  - pentru rece pornesc stimuli spre centrii simpatici
  - catecolii mobilizează glucoza și grăsimile din depozite
  - acestea sunt catabolizate la nivel celular sub controlul hormonilor energogeni
- La cald de la receptorii cutanați pentru cald pornesc stimuli spre centrii parasimpatici
  - pe cale neuroendocrină scad procesele catabolice
  - se produce o vasodilatație periferică cu pierdere de căldură prin transpirație și evaporare

TERMOGENEZA PATOLOGICĂ

- Stimularea producției de căldură este asigurată prin substanțe pirogene
- pirogenii endogeni sunt : interleukina I, cașectina și alfa și beta interferonul
  - aceste substanțe iau naștere în infecții bacteriene, virale, parazitare boli imunoagresive și cancere termogene
- pirogenii endogeni sunt reprezentați de prostaglandinele vasoconstrictoare care stimulează centrii simpatici termogeni
- se crede că prostaglandinele reprezintă calea comună și finală pentru ceilalți pirogeni endogeni
- Cresc proteinele de fază acută : proteina C reactivă, alfa 1 glicoproteina, alfa 2 macroglobulina, alfa 1 antichemotripsina, proteina amiloidă A, fibrinogenul și C_3, C_4, C_9, C_{11}

Scanned with OKEN Scanner

pierdere de căldură prin mecanisme fizice de *evaporare* (transpirație și *perspiratio insensibile*), *de convecție, conducție și iradiere* (radiații sub formă de fotoni). La o rație de 3 200 calorii se pierd prin evaporare, conducție și convecție aproape 1 600 calorii iar prin *iradiere* circa 1 400 calorii. Restul de 200 calorii se pierd odată cu urina și fecalele.

Reglarea termogenezei și termolizei se face pe *cale neuroendocrină*. De la receptorii cutanați pentru rece pornesc stimuli către centrii simpatici din hipotalamus. Prin stimularea sistemului simpatic se descarcă catecoli care mobilizează din depozite glucoza și grăsimile, care sunt apoi catabolizate la nivel celular sub controlul hormonilor energogeni. Termoliza este controlată de parasimpatic. De la receptorii cutanați pentru cald pornesc stimuli către centrii parasimpatici. Apoi are loc pe cale neuroendocrină o reducere a proceselor catabolice și totodată o vasodilatație periferică care asigură pierderea de căldură prin transpirație și evaporare. De notat că centrii termogenetici și termolitici din hipotalamus sunt stimulați direct de temperatura mai scăzută sau ridicată a sângelui care irigă centrii hipotalamici. Acest fenomen are loc în condiții de frig sau căldură.

În condiții patologice termogeneza este dereglată prin intervenția unor substanțe pirogene de natură exogenă și endogenă. *Pirogenii endogeni* sunt reprezentați de *toxinele microbiene, medicamentele sensibilizante* și *proteinele străine. Pirogenii endogeni* iau naștere în urma *infecțiilor și inflamațiilor acute*, a *reacțiilor imunologice* și a *proceselor de citonecroză septică sau tumorală*. Astfel, macrofagele, după ce au fagocitat microbii, produc *interleukina 1*. Alt pirogen este *caşectina*, un polipeptid produs în cursul *infecțiilor bacteriene, infestărilor parazitare* și a *proceselor de citonecroză tumorală, infecțioasă* sau *imunoagresivă*. În cursul infecțiilor virale iau naștere *alfa și beta interferonul*, care sunt de asemenea pirogene. S-a dovedit că administrarea la om, în cantități infinitezimale (de micro- și nanograme) a pirogenilor endogeni, produce febră.

De notat că pirogenii exogeni și endogeni acționează asupra endoteliilor vasculare stimulând sinteza de *prostaglandine*, substanțe cu *puternică acțiune pirogenă*. În final substanțele pirogene fie direct, fie prin intermediul prostaglandinelor stimulează centrii termogenetici simpatici și induc febră. Se pare însă că *prostaglandinele reprezintă calea comună și finală pentru toți pirogenii în stimularea termogenezei patologice*.

Conduita diagnostică

Așa cum s-a arătat la început, medicul trebuie să gândească logic recurgând la raționamentul deductiv. Va trebui să excludem pe rând, după o schemă bine întipărită în minte, evaluând faptele clinice, următoarele 7 situații :

1. În primul rând ne gândim la SFP de natură *infecțioasă sau parazitară. Febra de natură infecțioasă* poate fi *specifică, tuberculoasă* sau *nespecifică, de natură bacteriană ori virală*.

Scanned with OKEN Scanner

1.1. **Infecţia tuberculoasă** este localizată *pulmonar* sau *extrapulmonar*. *Tuberculoza pulmonară* se manifestă sub *forma infiltratului nodular* ori *segmentar*, sub formă de *tuberculom sau cavernă*. *Tuberculoza pleurală* îmbracă aspectul *pleureziei sero-fibrinoase, uneori asociate cu colecţii în alte seroase*. Debutul tuberculozei pleuro-pulmonare este lent, insidios, cu fenomene de impregnaţie bacilară şi stare subfebrilă. Debutul pseudo-gripal sau pneumonic cu febră mare prelungită este mai rar întâlnit. Examenul fizic este sărac în formele localizate nodulare şi neescavate. În formele cavitare putem auzi la vârful plămânului sau subclavicular cracmente, raluri umede şi suflu cavitar. Pleurezia are semnele cunoscute ale exsudatului pleural (matitate cu abolire de murmur vezicular şi a vibraţiilor vocale).

Examenul radiologic stabileşte uşor diagnosticul în localizările subclaviculare. Ridică probleme de *diagnostic diferenţial* când este localizat în lobul mijlociu sau inferior (infiltratul Löffler, cancerul pulmonar, chistul hidatic, tumori benigne). IDR la P.P.D., examenul bacilului Koch în spută, examenul biochimic şi citologic al lichidului pleural confirmă diagnosticul.

1.2. *În tuberculoza extrapulmonară* cu *localizare renală, meningeală* sau *osoasă*, există o stare subfebrilă prelungită cu semne de infecţie urinară, de hipertensiune intracraniană sau semne care trădează localizarea osoasă. *Examenul B.K. în urină, examenul biochimic al L.C.R. şi B.K. în lichidele biologice* stabilesc diagnosticul pozitiv. *Urografia* şi respectiv *grafia osoasă* aduc informaţii necesare localizării şi extinderii procesului tuberculos.

1.3. **Infecţiile cronice de focar** din sfera ORL sau stomatologică pot evolua cu subfebrilitate prelungită. Menţionăm *sinuzitele, otitele, otomastoiditele, amigdalita criptică cazeoasă* şi *abcesul dentar*. *Examenul radiologic* şi *consultul cu specialistul* rezolvă problema.

1.4. **Supuraţiile pulmonare** *acute* sau *cronice* cum sunt *abcesul pulmonar, cancerul pulmonar ulcerat şi infectat, bronşiectazia, plămânul polichistic infectat* evoluează cu SFP. Ca semne caracteristice notăm tusea cu expectoraţie mucopurulentă, care ne obligă la *explorare radiologică* şi *bronhoscopică* pentru a stabili adevărul.

1.5. **Infecţiile valvulare** de tipul *endocarditei acute sau lente* se manifestă prin febră sau subfebră prelungită, palpitaţii şi dispnee. La examenul cordului constatăm sufluri diastolice a căror intensitate, durată şi timbru se schimbă de la o zi la alta. Splenomegalia şi degetele hipocratice la un valvular declarat sunt semne sugestive pentru o endocardită lentă chiar în absenţa SFP. Hemoculturile recoltate corect, în plin frison, din sânge arterial şi venos şi însămânţate pe medii aerobe sau anaerobe izolează germenii şi stabilesc sensibilitatea la antibiotice. Ecograful pune în evidenţă vegetaţiile valvulare şi orientează diagnosticul.

1.6. **Angiocolita** poate evolua cu *febră prelungită, frisoane cu repetiţie, tulburări dispeptice bilioduodenale* şi *icter*. La *examenul fizic* se constată o *hepatomegalie dureroasă*. *Hemoleucograma* arată *leucocitoză cu neutrofilie*. *Icterul* are un *caracter colestatic* în care *bilirubina directă, FAL serică* şi *colesterolul au valori ridicate*. *Hemocultura* în *plină febră sau frison* poate identifica agentul patogen.

1.7. **Infecţiile urogenitale,** *pielonefrita, pionefroza (hidropionefroza)* realizează o febră prelungită, însoţită de alterarea stării generale, tulburări de micţiune cu urini tulburi. Loji le renale sunt sensibile. Rini-

Scanned with OKEN Scanner

chiul este mărit de volum și sensibil în pionefroză (hidropionefroză). Bolnavul are în antecedente colici renale cu sau fără eliminări de calculi. *Examenul urinii arată piurie* și *leucociturie. Trei uroculturi succesive sunt obligatorii* pentru a izola agentul patogen și stabili toleranța la antibiotice.

Ecografia dă informații rapide cu referire la *volumul rinichiului, dilatații pielocaliceale, hidronefroză* și *prezența calculilor.*

1.8. **Supurațiile profunde** subdiafragmatice cum sunt *abcesul subfrenic, hepatic, splenic, perirenal* ori *chistul hidatic hepatic sau splenic infectat,* evoluează cu SFP. Debutează acut cu febră mare neregulată, frisoane în repetiție, transpirații și alterarea stării generale. Local se constată în raport cu boala, fie loja renală sensibilă, fie hepatomegalie dureroasă sau splină mare dureroasă. Poate exista un exsudat pleural de simpatie care ridică probleme de diagnostic diferențial. Lichidul pleural extras prin puncție este un exsudat bogat în polinucleare. *Ecografia* precizează sediul colecției, ajutând mult medicul în soluționarea bolnavului. VSH este crescută, iar leucograma arată leucocitoză cu neutrofilie.

1.9. **Unele boli infecto-contagioase și parazitare** trebuie cunoscute de orice internist care se confruntă cu o SFP. Astfel *mononucleoza infecțioasă* evoluează cu *febră, mialgii, erupții cutanate de tip rubeolic, micropoliadenopatie, roșu în gât* și uneori *splenomegalie. Leucograma* arată o *limfomonocitoză* care trebuie diferențiată de leucemia acută. *Hepatomegalia cu icter* se întâlnește rar dar ridică probleme de diagnostic diferențial. *Reacția Paul Bunnel Hăngănuțiu pozitivă la un titru de peste 1/448* este suficientă pentru a confirma boala.

1.10. **Bruceloza** este o *zoonoză transmisă de la animale prin produsele lactate fără prelucrare termică.* Debutează *acut* cu *febră mare, stare tifică* și *hepatosplenomegalie* sau *lent* insidios cu *perioade febrile jalonate de perioade afebrile.* În aceste situații, bolnavul se plânge de transpirații profuze, artralgii, mialgii și astenie marcată. Hemocultura pentru izolarea brucellei, reacția Wright și testul Coombs pentru detectarea anticorpilor confirmă diagnosticul.

1.11. **Leptospiroza** este o *zoonoză contagioasă* caracterizată prin *febră, mialgii, fenomene hemoragipare, hepatosplenomegalie* și *semne de iritații meningeale. Diagnosticul se confirmă în prima săptămână* prin *izolarea leptospirei prin culturi din sânge și L.C.R.* iar *în a doua săptămână* prin *urocultură pe mediul Khortof. Reacțiile* de *aglutinare pun în evidență anticorpii la valori maxime după 2—3 săptămâni de la debutul bolii.*

1.12. **Toxoplasmoza** — o *boală provocată de protozoarul Toxoplasma gondii, transmisă de la animalele de casă la om.* Se poate *transmite* și prin *transfuzii de sânge de la donatori în faza de invazie parazitară.* Se manifestă prin *alterarea stării generale, stare subfebrilă, artralgii, adenopatii generalizate* și *hepatosplenomegalie.* În *tabloul clinic* pot să apară *simptome de meningoencefalită,* de *corioretinită* și *exsudate pleurale.* Se poate confunda cu mononucleoza, leucograma arătând limfomonocitoză. La *femeie* determină o *endometrită nespecifică* însoțită de *stare subfebrilă, avorturi repetate* sau *nașteri premature. Confirmarea bolii* se face prin *evidențierea germenului în biopsia ganglionară,* sau prin *reacții serologice pentru a evidenția anticorpii specifici (reacții de hemaglutinare, testul de imunofluorescență* sau *testul Sabin-Feldman).*

Scanned with OKEN Scanner

1.13. **Histoplasmoza** — o boală rară în Europa, frecventă în America, Africa şi Extremul Orient. Este *provocată de ciuperca Histoplasma capsulatum care invadează organismul sub formă de spori. Contaminarea se face prin inhalarea sporilor* şi mai rar *pe cale digestivă sau cutanată* şi *invadează pe cale limfatică sau vasculară organele bogate în ţesut reticulo-endotelial.* Se *manifestă* prin *febră, tuse cu hemoptizie, hepatosplenomegalie, hemoragii digestive, poliadenopatie, anemie* şi *leucopenie. Diagnosticul* se confirmă prin *evidenţierea ciupercii în diverse produse patologice: frotiu sangvin, biopsie de mucoasă bucală, ganglionară, medulară, hepatică, splenică,* sau prin *bronhoscopie cu biopsie de mucoasă bronşică.*

1.14. **S.I.D.A.** este un sindrom de *imunodepresie* câştigată, descris în iunie 1981 în Atlanta, S.U.A. Este *provocat de V.I.H.* (virusul imunodeficienţei umane) care este un *retrovirus.* Se întâlneşte frecvent la *homosexuali* şi *la drogaţi; pătrunderea virusului în organism* se face pe *cale sexuală* sau *sangvină.*

Primoinfecţia îmbracă tabloul unei mononucleoze. Simptomele dispar spontan fără ca vreun tratament să influenţeze evoluţia ulterioară. Diagnosticul se stabileşte numai prin prezenţa anticorpilor anti V.I.H.

În faza intermediară apare o *adenopatie progresivă,* în *salturi* fiind prinşi pe rând ganglionii cervicali, occipitali, axilari, fără ca adenopatia să aibă o explicaţie locală sau generală. Pe acest fond fac infecţii bacteriene şi virale repetate, candidoze cutanate, bucale şi genitale trenante. *Zona Zooster* recurentă este o altă manifestare. Se adaugă purpure trombopenice, fenomene Raynaud, poliartrite şi polimiozite trenante.

În faza manifestă pe fondul unei febre prelungite cu transpiraţii profuze nocturne şi un deficit ponderal inexplicabil apar diverse *erupţii cutanate cu prurit invalidant. Diareea cronică şi infecţiile virale şi bacteriene pulmonare repetate, trenante, rezistente la antibiotice,* cât şi *fenomene neuropsihice polimorfe,* completează tabloul clinic şi impun diagnosticul. Deci o stare febrilă prelungită cu slăbire şi manifestări polimorfe cutanate, ganglionare, articulare, pulmonare, digestive, hematologice şi neuropsihice impun diagnosticul la o persoană dubioasă ca şi comportament social şi sexual.

Diagnosticul de certitudine este stabilit prin *decelarea anticorpilor anti V.I.H. cu testul ELISA. Explorarea imunităţii celulare* descoperă o *anergie a hipersensibilităţii întârziate la toate antigenele uzitate. LT totale* şi *LT 4 sunt scăzute* în procentaj şi cifre absolute iar *LT 8 normale sau scăzute* în procentaje şi cifre absolute.

2. **În al doilea rând** va trebui să excludem o febră de *natură neoplazică* întâlnită în *cancerele viscerale* şi *hemopatiile maligne.*

2.1. **Cancerele viscerale termogene** sunt *cancerele pulmonare, renale, hepatice, cancerul de colon* şi *rect.* **În cancerul pulmonar** febra prelungită este însoţită de tuse seacă rebelă la tratament sau de alte fenomene paraneoplazice (vezi cancerul pulmonar). *Radiografia* şi *bronhoscopia cu biopsie şi aspirat bronşic pentru examen citoexfoliativ* confirmă diagnosticul.

În cancerul renal febra este însoţită de durere lombară, varicocel recent şi poliglobulie reactivă. Celulele canceroase secretă o falsă eritropoietină. *Ecografia, urografia* şi *tomografia computerizată* decid localizarea tumorii care este apoi *decisă intraoperator* şi prin examen histologic.

Scanned with OKEN Scanner

În cancerul hepatic starea febrilă prelungită este acompaniată de dureri în hipocondrul drept, hepatomegalie de gradul I. Şi aici, *ecografia, scintigrafia* şi *tomografia computerizată* indică localizarea. Ecografia permite şi biopsia dirijată. *Hemograma* poate arăta *poliglobulie reactivă*. De notat că, în *cancerul renal* apare un *icter colestatic* sub masca căruia evoluează. Este *colestaza intrahepatică paraneoplazică descrisă de Utz, Schaeffer şi Greeg*. Icterul este provocat de substanţe secretate de celule canceroase. Se crede că aceste substanţe interferează procesul de excreţie al bilirubinei conjugate la polul biliar al hepatocitului.

Cancerul de colon drept, stâng, sigmă şi rect poate evolua cu febră prelungită şi vagi simptome digestive. Prezenţa hemoragiilor oculte obligă la *rectoscopie, colonoscopie* şi *biopsie*.

Antigenele tumorale, alfa-fetoproteina, antigenul carcinoembrionar, oncogen pancreatic, oncogen gastrointestinal au valoare relativă în diagnosticul precoce al cancerului de colon şi rect.

Mai amintim că în aceste *cancere viscerale hemograma* arată o *leucocitoză de 15—20 mii leucocite cu neutrofilie* şi *deviaţie stângă a formulei leucocitare*. Este o reacţie *leucemoidă*, dovedită de prezenţa fosfatazei alcaline leucocitare (FAL).

De asemenea, FAL serică este crescută în cancerul hepatic la valori de peste 5—6 ori faţă de normal şi este mai valoroasă decât antigenele tumorale.

2.2. **Hemopatiile maligne.** *Leucemiile acute, leucemiile cronice în faza de criză blastică, limfoamele maligne tip B* şi *mielomul multiplu îmbracă tabloul SFP.*

În leucemiile acute SFP este însoţită de alterarea stării generale, mialgii, artralgii, poliadenopatii, anemie marcată şi sângerări cutaneo-mucoase. În LAM (leucemia acută mieloidă), hemograma arată celule blastice şi hiatus leucemic. În LAL (leucemia acută limfatică) se constată un număr de peste 50% limfocite. Testele de rozetare, citochimice şi biopsia medulară sunt necesare pentru confirmarea bolii.

În limfoamele maligne hodgkiniene şi nehodgkiniene de tip B, febra prelungită este însoţită de *adenopatie periferică localizată* sau *generalizată* sau de *mase tumorale abdominale* ori *hepatosplenomegalie* sau *manifestări mediastino-pleuropulmonare. Biopsia ganglionară* şi *medulară* este necesară atât *confirmării tipului de limfom* cât şi *conduitei terapeutice*. În limfoamele maligne abdominale, ecograful descrie mase ovoide, hipo- sau anecoice situate mezenteric, subhepatic sau retroperitoneal. În aceste situaţii laparatomia cu biopsie splenică, hepatică şi ganglionară stabileşte tipul celular, stadiul evolutiv şi conduita terapeutică.

În mielomul multiplu SFP se însoţeşte de *anemie marcată, astenie, dureri osoase* şi în *special vertebrale* şi *infecţii pulmonare repetate* care explică febra. *Radiografiile de oase late, biopsia medulară, dozarea IgA, IgG serice şi urinare* uşurează diagnosticul. *Plasmocitoza medulară şi periferică* sunt elemente caracteristice.

Sarcoidoza este o granulomatoză cu manifestări sistemice, tradusă prin prinderea bilaterală a ganglionilor hilari, infiltrate pulmonare, cutanate şi oculare. Etiologia este necunoscută dar *studiul imunităţii celulare şi umorale* arată o serie de *anomalii: IgG sunt crescute, reacţiile de hipersensibilitate întârziată, diminuate, LT totale şi LT 4 scăzute* iar

Scanned with OKEN Scanner

T 8 și LB sunt crescute. Boala evoluează cu *astenie, deficit ponderal, stare subfebrilă, tuse, dispnee și dureri toracice.* Se adaugă *noduli subcutanați* sau *placarde indurate de câțiva centimetri. Manifestările oculare* sunt de tipul iridociclitei, uveitei și corioretinitei, precizate de oftalmolog.

Examenul radiologic descoperă adenopatii hilare policiclice bilaterale, simetrice și infiltrate micronodulare sau reticulonodulare în câmpurile pulmonare mijlocii și bazale. Certitudinea este dată de biopsia cutanată sau biopsia ganglionilor hilari prin bronhoscopie dirijată. *Biopsia arată granulomul sacroid* format dintr-un centru necrotic în jurul căruia se află celule epiteloide gigante înconjurate de macrofage. *Periferic* se află *limfocite, monocite și fibroblaști.*

3. **În al treilea rând** va trebui să ne gândim la o febră realizată de unele **boli de colagen,** în special *LED, PAN, DM. Sunt boli* care *evoluează* cu *febră, erupții cutanate, mialgii, poliartrite inflamatorii* și *manifestări renale.*

În LED este caracteristică erupția eritemato-scuamoasă în flutter iar în DM sub formă de ochelari. *Poliserozita acută febrilă* este o manifestare a LED acut. Leziunile glomerulare sunt de tip glomerulonefrite acute, cronice sau sindrom nefrotic impur.

În PAN hipertensiunea, colicile abdominale, paralizia de sciatic popliteu extern și hematuria sunt sugestive pentru diagnostic. *Explorarea imunologică* cu dozare de HBs, IgG, IgM și C 3, C 4, factori antinucleari, celule lupice sunt argumente de boală autoimună. *Biopsia cutanată, musculară* pune în evidență leziunile de vasculită, degenerescență și necroză fibrinoidă. *Biopsia renală* relevă leziuni de glomerulonefrită proliferativă mezangială, membranoproliferativă sau de proliferare a capsulei Bowman.

Imunofluorescența relevă depozite lineare sau granulare de IgG, IgM și C seric.

4. **În al patrulea rând** ne gândim la o **febră de natură endocrină.** *Hipertiroidia* realizează o stare subfebrilă însoțită de transpirații calde, slăbire, tahicardie. *Examenul tiroidei și dozarea de T 3 și T 4 justifică diagnosticul.* Nu înțelegem formularea unor diagnostice de tip hipertiroidie reactivă de climax sau hipertiroidie neurogenă unde diagnosticul de nevroză se impune, mai ales că nivelul tiroxinei este normal. A nu se confunda sensibilitatea ridicată a țesuturilor față de tiroxină de la nevrotici simpaticotonici cu hipertiroidia.

Hiperfoliculinemia la femeile cu sindrom premenstrual și la climax realizează o stare subfebrilă prelungită, cunoscut fiind efectul pirogen al hormonilor feminini. Febra care apare în perioada de ovulație și după ovulație sau în contextul tulburărilor neurovegetative de menopauză ajută la diagnostic.

5. **În al cincilea rând** ne gândim la o **febră alergică sau idiosincrazică** provocată de sensibilitatea organismului *față de droguri* sau de *acțiunea pirogenă a unor medicamente, deci SFP medicamentoasă.*

În general orice medicament, pe un **teren alergic** idiosincrazic, poate genera febră. În practică provoacă febră tratamentele prelungite cu antibiotice, cu calciu gluconic, cu soluții de glucoză sau dextran. A devenit clasică subfebrilitatea sau persistența febrei după 6—8 săptămâni de tratament cu penicilină în endocardita lentă sau apariția unei stări subfebrile la bolnavii perfuzați îndelungat. În asemenea situații febra scade în 48 ore de la întreruperea medicației.

Scanned with OKEN Scanner

CONDUITA DIAGNOSTICĂ ÎN FEBRA PRELUNGITĂ

- Febra de natură infecțioasă sau parazitară
  - — specifică tbc pulmonară și extrapulmonară
  - — infecții cronice de focar din sfera ORL, dentară
  - — Supurații pulmonare acute și cronice (abces, cancer abcedat, bronșiectazie, plămân polichistic)
  - — infecții valvulare — endocardita acută și lentă
  - — infecții biliare — angiocolita, colecistita
  - — infecții uro-genitale — pielonefrita, pionefroza
  - — supurații profunde — subdiafragmatice (abces hepatic, subhepatic, subfrenic, renal, splenic)

- Boli infectocontagioase și virale = bruceloză, mononucleoză infecțioasă, leptospiroză, toxoplasmoză și histoplasmoză
  - — SIDA
- Cancere viscerale (pulmonar, hepatic, renal, colon) și hemopatii maligne (leucemii, limfoame maligne, mielom multiplu, sarcoidoză)
- Bolile de colagen mai ales LED, PAN și DM
- Febra în boli endocrine: hipertiroidie, hiperfoliculienmie
- Febra alergică și idiosincrazică — la medicamente
- Febra neurogenă de termometru
- Febra idiopatică

De asemenea trebuie știut că *imunodepresoarele și corticoizii favorizează infecțiile cu bacterii și ciuperci*, determinând stări febrile. Trebuie căutată o infecție pulmonară, renală sau biliară.

6. **În al șaselea rând trebuie să excludem febra de termometru** întâlnită la *nevrotici* sau la *bolnavii aflați în convalescența unei boli infecțioase, bolnavi care-și iau temperatura sau cărora li se măsoară zilnic temperatura de către familie*. Acești bolnavi fac regulat la ora 18, prin descărcarea de hormoni energogeni o stare subfebrilă. Soluția este renunțarea la termometru, mai ales că datele clinice și biologice pledează împotriva unor complicații la care expune boala inițială.

7. **În al șaselea rând** rămânem la **febra idiopatică,** de *cauză nedeterminată*. În această situație ajungem când au fost excluse pe rând bolile încadrate în cele 6 cauze enumerate mai sus.

Nu trebuie uitat că o călătorie recentă în țări calde sau anumite profesii și contactul cu animale pot *provoca o amebiază*, o *pestă porcină*, o *leptospiroză*, o *rickettsioză*, *ornitoză*, *leishamioză sau listerioză*. De asemenea rasa ne obligă să ne gândim la bolile specifice zonei geografice. De pildă la negri, la sud americani, ne gândim la o boală parazitară. La populația din jurul mediteranei este descrisă *poliserozita familială periodică* (febra mediteraneană) descrisă de *Cattan și Mamou*. Este vorba de o stare febrilă însoțit de mialgii, artralgii, erupții cutanate, dureri toracice și dureri abdominale difuze. Boala evoluează în crize dureroase pleuropulmonare, abdominale, articulare, febrile care cedează după 3—

Scanned with OKEN Scanner

4 zile spontan. Se pretează la diagnostic diferențial cu o virozâ pleuropulmonară, o porfirie acută intermitentă, o peritonită de origine biliară sau apendiculară, mai ales că hemoragia arată leucocitoză de 15—20 mii și cu neutrofilie.

ATITUDINEA TERAPEUTICĂ

În fața unei febre prelungite, medicul trebuie să știe ce să facă și ce să nu facă pentru a nu întârzia diagnosticul și tratamentul adecvat.

Va trebui *să evite antibioticomania,* adică aplicarea unui antibiotic după regula : febră egal infecție, egal antibiotic. Aceasta este o conduită greșită deoarece *numai 50% dintre SFP* sunt de natură *infecțioasă* și răspund *numai la anumite antibiotice. Restul de 50% din SFP* sunt cauzate de boli care nu răspund la antibiotice. Agenții patogeni sunt în aceste cazuri virusuri, alergeni, hormoni endocrini, agenți oncogeni, protozoare sau ciuperci.

Antibioticul dat *fără indicații* întârzie *diagnosticul, modifică tabloul clinic, îl complică,* iar în cazul infecțiilor bacteriene *creează rezistențe* la antibiotice.

Conduita cea mai bună este ca în primele zile, dacă starea generală este bună, mulțumitoare, să recomandăm un repaus la pat, regim hidrolactozaharat și *un antitermic,* de tipul Aspirinei, Piramidonului sau Paracetamolului dacă bolnavul nu este un hepatic.

Dacă în primele 7 zile s-a ajuns la o ipoteză de lucru se poate încerca o *probă terapeutică.* Dacă bănuim o colagenoză, febra răspunde la *Aspirină, antimalarice* sau *Prednison* în câteva zile și se continuă investigațiile. Dacă bănuim o febră neoplazică, o cură de 3—4 zile de *Indocid* sau *Fenilbutazonă* duce la scăderea febrei în vreme ce alte antitermice nu o influențează. Este testul introdus la noi de Bruckner și Fica. În hipertiroidie febra scade la *Propranolol.* În febra medicamentoasă *se întrerupe* medicamentul și febra scade în 2 zile iar în febra de termometru *se renunță* la termometru și subfebrilitatea dispare în 2—3 zile.

Antibioticul se administrează numai în *două situații :*

a) Când *starea bolnavului este gravă, toxico-septică* și *prezintă simptome cardiopulmonare* și *nervoase* care pun în *pericol viața* — se preferă asociația unei *peniciline sau cefalosporine* cu *Genta sau Kanamicină.*

b) Când ai *certitudinea clinică și bacteriologică* a unei *infecții sensibile la un anumit antibiotic.*

Starea febrilă prelungită nu reprezintă o *găselniță citind* sau *răsfoind cărți.* Este rezolvată numai prin *observații și examinare atentă a bolnavului stabilind ipoteze posibile sau probabile care trebuiesc rezolvate gândind logic și deductiv.*

Scanned with OKEN Scanner

FENOMENUL PARANEOPLAZIC

Cancerele viscerale cu celule *anaplazice* și *hemopatiile maligne* pot evolua la 5% din bolnavi cu *fenomene paraneoplazice* care mimează alte *afecțiuni aparținând medicinii interne, dermatologiei, endocrinologiei* sau *neurologiei.*

Sunt importante de cunoscut aceste aspecte clinice pentru *stabilirea precoce a diagnosticului de cancer* și a unei *indicații terapeutice utile bolnavului.*

Patogenie

Există o legătură directă între manifestările paraneoplazice și procesul neoplazic. *Acestea dispar o dată cu extirparea chirurgicală a cancerului visceral și reapar o dată cu apariția metastazelor.* Cedează și la iradiere sau polichimioterapie.

În *celulele neoplazice nediferențiate,* se constată *la microscopul electronic* o serie de *granulații în citoplasmă.* Aceste granulații conțin *prostaglandine termogene, substanțe fals hormonale, fosfataze alcaline, antigene tumorale, crioglobuline* și *factori procoagulanți* și *fibrinolitici.* Ne explică fenomenele clinice paraneoplazice.

Tablou clinic

Manifestările paraneoplazice sunt numeroase și sistematizate și sunt următoarele :

1. **Manifestările cutanate**, au patogenie puțin cunoscută, dar există o relație directă între cancerul visceral, apariția și dispariția lor după tratamentul chirurgical sau citostatic.

Acantozisul nigricans este o hiperkeratoză paraneoplazică de culoare galbeno-murdară sau brun-închisă. Este situată în axile, pe ceafă, gât, areolă mamară, plica cotului, spațiul popliteu, regiunea anorectală și pe fața internă a coapselor.

Se întâlnește în cancerul gastrointestinal și *limfoamele maligne.* Nu trebuie uitat că apare și în *boli endocrine : Cushing, acromegalie, hirsutismul ovarian (Stein-Lowenthal).*

Ichtioza este o *dermatoză transmisă autosomal dominant* caracterizată prin scuame care seamănă cu solzii de pește. Scuamele sunt generalizate și respectă plicile de flexiune, axilele și regiunile inghinocrurale. În forma eritrodermică pielea este roșie și însoțită de descuamare abundentă. Poate fi întâlnită în *cancerele viscerale* și *limfoamele maligne;* când boala apare tardiv. În *varianta dermatologică* apare de la naștere și are o *evoluție benignă.*

Scanned with OKEN Scanner

Hipertricoza de tip lanugo — cu apariția unei pilozități accentuate pe frunte și pometi dând aspect de maimuță. Apare în *cancerul de sân, pulmonar, gastrointestinal, căi biliare, ficat* și *vezică urinară.*

Eritemul polimorf se caracterizează printr-o erupție maculopapuloasă situată pe mâini, picioare, față, leziunea caracteristică fiind macula sau papula cu *aspect de cocardă.* Este o *boală alergică* dar poate să apară și în *cancerul visceral* sau în *limfoamele maligne.*

Leucemidele apar sub formă de *eritrodermie, noduli sau plăci.* Eritrodermia cu sau fără scuame interesează anumite regiuni ale pielii realizând omul roșu. Nodulii sunt rotunzi, ovalari și de culoare roșie violacee. Când nodulii sunt localizați pe față și aripile nasului dau aspect de „facies leonid". Plăcile sunt de mărimea unei monede de un leu, sunt mai profunde, plate și au culoarea roșie-violacee. Histologic, în aceste leziuni se constată un infiltrat cu celule lupice. Se întâlnește în *leucemia granulocitară* și *limfatică cronică.*

2. **Manifestările articulare.** Artralgiile persistente sau artritele de tip reumatic sau reumatoid, refractare la tratamentul cu antiinflamatorii nesteroidice sau procedee fizioterapeutice, trebuie să trezească bănuiala unui *cancer pulmonar* sau de *tub digestiv, sân, ovar* și *uter.*

Osteoperiostita hipertrofiantă caracterizată prin *îngroșarea periostului* de la *falange, radius, cubitus* și dovedită radiologic, se întâlnește în *cancerul pulmonar.* Poate fi însoțită de aspect acromegalic al degetelor sau de degete hipocratice. De menționat că acest fenomen se întâlnește și în *bronșiectazie, ciroză biliară, ileita terminală* ori *rectocolita ulcero-hemoragică.*

3. **Manifestările musculare** sunt de tip *polimiozită* sau *dermatomiozită* și reprezintă debutul unui *cancer de sân, plămân, stomac* sau *uterin.*

Durerile musculare vii, mimând mialgia epidemică, accentuată de palparea mușchilor și însoțită de astenie, adinamie se constată în leucemiile acute. Fasciile musculare și perimisiumul extern și intern sunt infiltrate cu celule leucemice.

Fenomene musculare de tip miastenic cu sau fără atrofie musculară pot să apară în *timomul malign* sau în *cancerul de vârf pulmonar.*

4. **Manifestările vasculare.** *Flebitele migratorii* sau *tromboflebita profundă ileofemurală* apar ca fenomene paraneoplazice în *cancerul gastric* și *pancreatic.* A fost descrisă inițial de Trousseau și poartă chiar numele de sindrom Trousseau.

Crizele vasomotorii de *tip Raynaud* apar în *mielomul multiplu* și *boala Waldenström.*

Hipertensiunea arterială simptomatică apare în *cancerul renal* care secretă *falsă renină.*

5. **Manifestările hematologice** — *anemia hipocromă microcitară* refractară la tratamentul cu fier este apanajul multor cancere viscerale. *Poliglobulia și reacția leucemoidă* sunt descrise în *cancerul renal, hepatic* și *uterin.*

6. **Manifestările endocrine** paraneoplazice sunt numeroase, *cancerele anaplazice secretând o serie de falși hormoni.*

— *Sindromul Cushing* prin *secreția de fals ACTH* apare în *cancerul de plămân, pancreas, tiroidă* și în *timom.*

— *Ginecomastia* cu sau fără galactoree prin *secreție de prolactină* survine în *cancerul pulmonar, hepatic, renal, de ovar* și în *mola hidati-*

Scanned with OKEN Scanner

Fenomenul paraneoplazic : aspecte de etiopatogenie şi tablou clinic

FENOMENUL PARANEOPLAZIC

ETIOPATOGENIE

- Celulele tumorale secretă :
  - prostaglandine termogene
  - fosfatază alcalină serică
  - antigene tumorale
  - crioglobuline
  - factori procoagulanţi
  - factori fibrinolitici

TABLOU CLINIC

- Manifestări generale
  - triplă astenie, deficit ponderal
  - stare subfebrilă, febrilă prelungită
- Manifestări cutanate
  - *acantozis nigricans*, ichtioză
  - hipertricoză de tip lanugo
  - eritem polimorf, leucemide
- Manifestări articulare
  - monoartrite, poliartrite trenante
  - osteoartropatie hipertrofiantă
- Manifestări musculare
  - polimiozită, dermatomiozită
  - miastenie cu atrofie musculară
- Manifestări vasculare
  - flebite migratorii
  - tromboflebite profunde
  - crize vasomotorii Raynaud
  - hipertensiune arterială în cancerul renal

- Manifestări hematologice
  - anemie, poliglobulie reactivă
  - reacţie leucemoidă
- Manifestări endocrine
  - cushingoide, ginecomastie
  - hipertiroidie, hiperparatiroidie, hiperpigmentaţie
  - hipoglicemie, hipocalcemie
- Manifestări nervoase
  - modificări de caracter şi temperament, nevralgie sciatică sau cervicobrahială rebelă la tratament
  - sindrom cerebelos

Scanned with OKEN Scanner

formă. Nu trebuie uitat *sindromul Stein-Lowenthal*, tradus prin hirsutism exagerat și oligomenoree. *Feminizarea sau masculinizarea* neașteptată sunt provocate prin *secreția de gonadotrofine false* și întâlnite în *cancerul renal, pulmonar, de ovar*.

— *Hipertiroidia* prin *secreție de fals TSH* este descrisă în *coriocarcinom, mola hidatiformă* și *cancerul testicular*.

— *Hiperparatiroida* prin *secreție de fals parathormon*, apare în *cancerul renal, de plămân cu celule pavimentoase, cancerul de pancreas* și *ovar*.

— *Hipoglicemia* prin *secreția de falsă insulină* poate apare în *cancerul hepatic* și de *suprarenală*.

— *Hipocalcemia* prin *secreția de falsă calcitonină* se întâlnește în *cencerul de sân, plămân* și *tiroidă*.

— *Hiperpigmentația* prin *secreție de MSH* apare în *cancerul de plămân*.

7. **Manifestările nervoase** provocate prin *degenerescență cerebeloasă cu sindrom cerebelos* sau traduse prin *simptome de neuropatie senzitivo-motorie, nevralgie sciatică rebelă la tratamentele clasice* își fac apariția în *cancerele de plămân, sân, ovar* și în *limfoamele maligne*.

Sindromul P.O.E.M.S. întrunește mai multe manifestări paraneoplazice. Acronimul are ca semnificație : *P=polineuropatie ; O=organomegalie (adeno-, spleno-, hepatomegalie) ; E=endocrinopatie* (diverse manifestări endocrine) ; *M (mP adică proteină monoclonală) ; S=manifestări cutanate (skin) paraneoplazice*.

Starea subfebrilă sau febra prelungită este generată prin *producție mare de prostacicline care stimulează centrii termogenetici din hipotalamus*. Acest fapt este dovedit de *proba terapeutică cu Indocid sau Fenilbutazonă*, care scade febra în cancerele termogene. A fost cercetat la patul bolnavului la noi de Bruckner, Fica și Ilinescu. Se întâlnește în *cancerul pulmonar, hepatic, renal, de colon, ovar* și în *limfoamele maligne cu localizare viscerală (limfomul retroperitoneal, limfomul abdominal)*.

Dintre fenomenele paraneoplazice menționate, cele mai frecvent întâlnite sunt *flebitele, artralgiile, poliartrita, febra prelungită și sindromul Cushing*. Restul fenomenelor se întâlnesc mai rar și în fața unei rarități trebuie să ne gândim și la cancer.

De regulă, în medicină, bolile frecvente sunt „foarte frecvente" iar bolile rare sunt „foarte rare". Medicul care are gândire medicală formată gândește frecvent, cel care aleargă după boli rare, zilnic sau săptămânal, gândește foarte rar.

Scanned with OKEN Scanner

BOLNAVUL CU PIERDERE DE CUNOȘTINȚĂ

Stările patologice, caracterizate prin pierderea cunoștinței se împart în funcție de durata lor, în *două grupe mari :*

1. Pierderi de cunoștință de *scurtă durată* (secunde, minute) din care fac parte *lipotimia și sincopa.*

2. Pierderi de cunoștință de *lungă durată* (ore, zile) cum întâlnim în *comele* de diferite cauze.

Importanța practică a problemei este relevată de următoarele date :

1. Subliniem că pierderile de cunoștință sunt *stări morbide* de *mare gravitate,* care pun în *pericol viața* bolnavului și *necesită ajutor medical* calificat, *de mare urgență.*

2. *Ajutorul medical* trebuie dat în echipă, medicul având obligația să instruiască *personalul medical subaltern.*

3. Medicul trebuie să fie *calm, autoritar,* hotărât și convingător în gesturile și ordinele terapeutice și să *calmeze aparținătorii bolnavului.*

LIPOTIMIA ȘI SINCOPA

Definiție și mecanisme fiziopatologice

Sunt stări morbide, cauzate de multe suferințe și traduse prin pierderea bruscă și de scurtă durată a cunoștinței. Sunt potențial reversibile, spontan sau cu ajutor medical.

Fiziopatologie

Sunt expresia unei *ischemii tranzitorii care interesează substanța reticulată (S.R.) și/sau scoarța cerebrală (S.C.).* Ischemia fasciculului ascendent activator al S.R. deprimă tonusul și activitatea corticală. Ischemia corticală tranzitorie determină pentru *câteva secunde sau 2—3 minute* pierderea cunoștinței, scoarța cerebrală fiind foarte sensibilă la lipsa de O_2. Ischemia formațiunilor nervoase este provocată de scăderea fluxului cerebral și condiționată de scăderea debitului cardiac. Cauzele care duc la deprimarea pompei cardiace, la scăderea debitului cardiac și a fracțiunilor sale vitale sunt multiple (vezi mai jos).

Manifestările clinice și *activitatea electrică a scoarței* depind de *gradul* și *durata ischemiei cerebrale.* Acestea au putut fi studiate pe bolnavi monitorizați cărora li s-a înregistrat simultan *Ecg, Eeg, pulsul, TA* și *frecvența respiratorie.*

Scanned with OKEN Scanner

S-a constatat că *după 5 secunde* de la instalarea ischemiei corticale *apar :* paloare, ameţeală, senzaţie de rău, *urmate* de stare confuzională sau obnubilare. Pe traseul Eeg apar unde lente, activitatea electrică a inimii este păstrată, pulsul prezent iar respiraţia devine superficială.

După 10—15 secunde dispare activitatea bioelectrică a creierului, cunoştinţa fiind pierdută (bolnavul nu răspunde la stimuli nocivi). Pulsul este prezent, Ecg-ul arată prezenţa complexelor rapide care pot avea alură diferită (tahicardie, bradicardie, aritmie). Respiraţia este superficială sau stertoroasă şi cu frecvenţă neregulată.

După 20—25 secunde apar convulsii tonico-*clonice* şi se instalează stopul cardio-respirator.

După 1 minut se adaugă midriaza iar *după 2—3 minute* pot reapare spontan sau după reanimare cunoştiinţa şi activitatea bioelectrică a creierului, a inimii şi a respiraţiei.

Peste 5 minute, dacă bolnavul nu este recuperat, se instalează leziuni cerebrale ireversibile şi dacă bolnavul este recuperat, rămâne un handicapat.

LIPOTIMIA

Se mai numeşte *leşin sau sincopă banală.* În această stare patologică *pierderea funcţiilor de relaţie cu mediul* (conştienţă, sensibilitate şi motilitate) *este trecătoare* şi *superficială.* Bolnavul îşi *revine spontan* în câteva secunde sau 1—2 minute. *Funcţiile vegetative* sunt uşor deprimate — respiraţia este superficială, pulsul bradicardic sau tahicardic, slab şi filiform, TA maximă este de 80—90 mm Hg.

Lipotimia apare în următoarele condiţii patologice :

— Subiecţii cu labilitate neuro-vegetativă, tonus vagal crescut sau tonus simpatic scăzut.

— Convalescenţii după boli infecto-contagioase, la care tonusul simpatic devine deficitar.

— La anemici cu Hb sub 6 g, în efort sau în ortostatism.

— În ortostatismul prelungit datorită ineficienţei pompelor presoare care asigură o întoarcere venoasă adecvată.

— La distonicii vegetativi şi anemicii care leşină la vederea sângelui, la recoltarea sângelui pentru analize, la primirea unei veşti, la ridicarea bruscă în ortostatism.

Mecanism

La *vagotonici* se produc reflexe depresoare cu scăderea *frecvenţei* cardiace şi a *debitului cardiac eficace. Scăderea tonusului simpatic* duce la vagotonie şi la insuficienţa pompelor presoare şi de aspiraţie care asigură o presarcină eficace (întoarcerea venoasă eficace) şi o activitate eficientă a pompei cardiace.

Scanned with OKEN Scanner

Tablou clinic

În mod neașteptat și în condițiile arătate mai sus, pacientul prezintă brusc o stare de *slăbiciune, cu ceață în fața ochilor, amețeli, devine palid și cade jos* putându-se lovi. Totul se petrece în câteva clipe.

La examenul fizic se constată un om *palid*, acoperit de transpirații reci, cu *respirație superficială, cord cu bătăi slabe cu ritm rar sau tahicardie, TA sub 100 mm Hg.*

Diagnostic diferențial

Se pretează a fi făcut *cu sincopele (vagale, ortostatice, cardiace), leșinul hysteric* și *crizele minore de hipoglicemie* (vezi mai departe criteriile de diferențiere).

Prognostic

Prognosticul este favorabil și condiționat de boala de bază. Se cunosc distonici vegetativi care leșină toată viața, la vești nedorite, care pot trăi peste 65 de ani.

Tratament patogenic

Este simplu și eficace. Se așază pacientul în poziție declivă și se face M.C.E. (masaj cardiac extern) și eventual 1 fiolă cofeină subcutanat. Nu se mai recurge la *metode stimulative* de *domeniul trecutului* (oțet, amoniac, palme). Când își revine se colorează, deschide ochii și povestește cum a leșinat. Se corectează boala de bază și se indică gimnastica medicală.

SINCOPA

Se definește prin pierderea bruscă și potențial reversibilă atât a funcțiilor de relație cât și a celor vegetative. *Durează de la câteva zeci de secunde până la 3—5 minute* și se termină fie prin revenire (spontană sau terapeutică) sau poate duce la moarte.

Patogenie

Ischemia tranzitorie a S.R. și S.C. este condiționată de prăbușirea acută a hemodinamicii, cauzată de :

— scăderea activității (ineficiența) pompei cardiace în caz de infarct miocardic, tulburări de ritm rapid, bloc a-v gradul II sau III ;

Scanned with OKEN Scanner

— *scăderea debitului cardiac întâlnit în sincopa de efort din stenoza aortică, miocardopatia obstructivă* sau *cardiopatii congenitale cu stenoză pulmonară;*

— *colapsul* sau *insuficiența circulatorie periferică, din șocul hipovolemic, toxiinfecțios, cardiogen* sau *anafilactic.*

Bolile care cauzează sincopa sunt *cardiace* și *extracardiace.*

SINCOPE CARDIACE

Sunt provocate în ordinea incidenței maximale de următoarele boli:

— *cardiopatia ischemică cu variatele ei forme anatomoclinice (infarct miocardic cu tulburări de ritm și conducere, angina sincopală);*

— *tulburările de ritm și conducere care apar în valvulopatii, în miocardopatii;*

— *valvulopatiile stenozante și cardiopatiile congenitale cu debit cardiac redus (stenoza aortică, boala Fallot* care determină sincope de efort);

— *miocardopatiile primare (idiopatice, familiale* și *de sarcină, miocardopatii obstructive, dilatative* și *restrictive);*

— intoxicație cu droguri antiaritmice și tonicardiace (Chinidină, digitalice, betablocante, Verapamil);

— insuficiența cardiacă ireductibilă (sincopa semnează sfârșitul unei boli cardiovasculare);

— embolia pulmonară care apare în tromboflebite sau în infarctul miocardic transmural.

Tablou clinic

În sincopa cardiacă, în mod brusc bolnavul *devine palid sau cianotic* și se prăbușește putându-se lovi dacă se află în ortostatism. *Prezintă* câteva mișcări *respiratorii stertoroase, zgomotoase* după care intră în *stop cardiorespirator.* Acesta poate fi precedat *de convulsii,* ca în *sindromul Morgani-Adams-Stokes* (S.M.A.S.). Poate apare midriaza și/sau pierderea de urină. *Revenirea* este *spontană* sau după *reanimare prin M.C.E. (masaj cardiac extern) sau R.G.G.* (respirație gură la gură). Bolnavul se *colorează, deschide ochii, respiră și întreabă* ce s-a întâmplat cu el, amintindu-și și povestind semnele premonitorii.

Examenul obiectiv cât și *reanimarea* se fac urgent și *în echipă,* deoarece pentru viața bolnavului ne luptăm cu secundele.

Bolnavul se așează în *poziție declivă,* cu *craniul coborât* și *mandibula ridicată.* Se controlează rapid: *zgomotele inimii, pulsul la carotidă și femurală, starea pupilelor* și *prezența respirației.* Ne confruntăm în practică cu trei situații clinice:

A. *Subiect fără puls, TA, bătăi cardiace și respirație.* Pupila este miotică sau midriatică. Bolnavul zace inert, nu răspunde la stimulii nocivi. Midriaza este un semn de rău augur.

B. *Bolnav cu bătăi rapide, puls slab, filiform, TA* coborâtă sub 40 mm Hg sau la zero mm Hg. La bolnavii monitorizaţi se constată T.P.V. sau T.P.A.

C. *Pacient cu puls rar, bradicardic, TA scăzută cu maxima la 60—70 mm Hg şi respiraţie superficială.* Ecg la monitorizaţi arată bloc a-v de gr. II sau III.

Diagnostic diferenţial

Nu este timp pentru aşa ceva, dar teoretic *sincopa se diferenţiază de lipotimie, pseudocomă hysterică, comă hipoglicemică, catalepsie şi criza de grand mal.*

Tratament

În principiu *reanimarea se face în echipă,* personalul medical subaltern fiind *bine instruit,* iar bolnavul trebuie readus *la viaţă în trei — cinci minute.*

Mijloacele terapeutice sunt *reanimarea mecanică (RM), chimică (RC)* sau *electrică (RE).*

Conduita terapeutică. Se începe cu *RM simplă,* eficientă şi la îndemâna oricărei persoane instruite. Se poate aplica în orice condiţii. După ce a fost aşezat în poziţia declivă şi s-a ridicat mandibula (pentru a nu coborî baza limbii şi a obstrua calea respiraţiei) se aplică M.C.E. şi R.G.G.

M.C.E. se face în ritm de 60 comprimări pe minut a sternului şi cordului la nivelul zonei mijlocii a cordului. Eficienţa M.C.E. este de 30—40 sistole cardiace induse mecanic, care asigură irigaţia creierului.

R.G.G. se face de către un ajutor sau de acelaşi reanimator în ritm de 1 R.G.G. la 4—5 M.C.E.

Eficienţa R.M. În 3—4, maxim 5 minute, bolnavul îşi poate reveni, dacă nu, poate sucomba.

Concomitent, când *R.M.* se foce în echipă se asigură şi *R.C.* Aceasta se aplică diferenţiat în raport cu starea aparatului cardiovascular. Totdeauna se descoperă o venă şi se montează un cateter sau se punctionează o venă.

A. *În caz de şoc cardio-respirator* se injectează i.v. 5 ml *adrenalină* 1/1000 *într-o fiolă de glucoză* 33% sau o *fiolă Dobutamină.* Se poate da 1 fiolă calciu gluconic *in bolus.*

B. *În caz de B.A.V.* se administrează i.v. o fiolă Atropină sau Dobutamină în glucoză 33%.

C. *În caz de T.P.V.* se recurge la 1 fiolă xilină dată i.v. *in bolus,* urmată de instalarea unei perfuzii de xilină 1% în glucoză 5%.

În *situaţiile A, B şi C* se combate şi *acidoza metabolică* prin injectarea rapidă a *10 mEq bicarbonat de sodiu. În unităţile de asistenţă coronariană* (U.A.C.) se *aplică şi R.E.*

1. *Defibrilarea electrică în caz de T.P.V., T.P.A. sau F.A. însoţite de stop cardiorespirator* se face cu 100—150 J asincronic în T.P.V. sau sincronic în T.P.A. sau F.V. *În caz de bloc a—v* se practică implantarea de pace-maker temporar sau permanent.

Scanned with OKEN Scanner

Rezultate terapeutice. Bolnavul răspunde la R.M. și R.C. sau necesită *defibrilarea* sau *implantarea de pacemaker.* Alteori aceste mijloace rămân ineficiente.

Tratamentul profilactic este diferit și în raport cu boala de bază. Astfel, bolnavii care prezintă *cardiopatie ischemică* sunt *dispensarizați și corect tratați.* Se apelează la Izoket, Nifedipină sau betablocante. *Blocul a—v beneficiază de atropină* dacă bolnavul nu are semne *de insuficiență cardiacă.* Tratamentul se continuă până la *implantarea unui pacemaker.*

În *valvulopatiile strânse* (stenoze aortice), *cardiopatii cianogene* (boala Fallot) sau *miocardiopatia obstructivă* se recomandă intervenția *chirurgicală precoce.*

Prevenirea emboliei pulmonare se face prin aplicarea corectă a *tratamentului anticoagulant* al *tromboflebitei sau fibrinolitic* în caz de *infarct miocardic.* În secțiile de chirurgie postoperator se face masaj al membrelor și mobilizarea precoce pentru a preveni flebotromboze la bolnavii imobilizați mult timp la pat.

SINCOPE EXTRACARDIACE

Sunt rar întâlnite în practica medicală și pot fi codificate în *două grupe : sincope vasodepresoare* și *sincope hipoxemice.*

A. **Sincope vasodepresoare** *(vasovagale), provocate de reflexe vasovagale plecate din zonele baro-* sau *tensio-presoare,* cum sunt : *zona sino-carotidiană, receptorii cardioaortici sau receptorii vagali din pleură, peritoneu ori din zona testiculară.*

Sincopele apar în cursul cateterismului cardiac, punctiilor pleurale, peritoneale, după lovituri în plex (abdomen) sau testicole. În primele situații prevenirea sincopelor se face prin sedarea bolnavului (Luminal, Nitrazepam) cu o seară înaintea executării manevrei mecanice (punctie, cateterism). În ziua respectivă unii preferă câte o fiolă de cofeină sau atropină subcutanat.

Sincopa sinocarotidiană apare în sindromul de hiperexcitabilitate a sinusului carotidian întâlnit la vagotonici, în tumora de glomus carotidian, placa de aterom la acest nivel, boala Takayashu (varianta Shimizu-Sayo, Inada sau Luppi Herra) sau în *compresia zonei prin tumori ale regiunii cervicale* (gușă nodulară, cancer tiroidian, chiste dermoide). La *mișcări bruște ale gâtului, trecerea briciului, lovituri în zonă,* bolnavii fac sincopă.

Sincopa micțională are ca punct de plecare reflexele depresoare de la baroreceptorii parasimpatici din peretele vezical. Apare în timpul micțiunilor nocturne, însoțite de efort micțional.

Fiziopatologie. În toate situațiile enumerate s-a dovedit că apare o bradicardie cu ritm rar sub 50 bătăi pe minut, sau un bloc sino-atrial sau bloc a—v cu hipotensiune, scăderea mare a debitului cardiac eficace urmată de o irigație deficitară a S.R. și S.C. Deci, deprimarea vagală a sistemului excitoconductor cardiac duce la bradicardie extremă, bloc a—v și scăderea debitului cardiac.

Scanned with OKEN Scanner

Tratamentul curativ constă în *M.C.E. plus R.G.G. și administrarea unei fiole de atropină sau dobutamină i.v. în glucoză 33%. Profilactic* se administrează Lizadon, Bronhodilatin 2—3 tablete pe zi sau se face tratament chirurgical (în caz de glomus, gușă nodulară, cancer tiroidian).

Sincopa din hipotensiune ortostatică. *Are la bază atât insuficiența mecanismelor vasopresoare, de control al tonusului vasomotor* cât și *ineficiența pompelor mecanice și aspirative care asigură întoarcerea venoasă* (constricția musculaturii membrelor și peretelui abdominal, aspirația toracică și atrială). *Se întâlnește* în următoarele împrejurări: *hipotensiune primară, hipotensiune ortostatică indusă de hipotensoare,* sau întâlnită în *sindromul Constantin, boala Addison, anemii severe* și la *soldatul în gardă.*

Tratamentul profilactic se referă la tratarea corectă a bolii de bază și la educarea bolnavului prin gimnastică medicală.

Tratamentul curativ constă în aplicarea rapidă a M.C.E. și R.G.G. cu foarte bune rezultate.

B. **Sincopa hipoxemică** codificată astfel de autorii francezi se întâlnește în *boli cu hipoxie marcată realizate de cordul pulmonar cronic* (C.P.C.), *anemii severe cu Hb sub 6 g%* și cu *cardiopatii congenitale cianogene.* Sincopa la acești bolnavi apare în efort, când nevoile în O_2 cresc mult. În C.P.C. sincopa poate fi declanșată de chinte de tuse în timpul cărora întoarcerea venoasă scade, iar oxigenarea sângelui în plămân este deficitară.

Tratamentul profilactic este al bolii de bază. Tratamentul curativ constă în M.C.E., R.G.G., în sincopele vasopresoare și administrarea de oxigen intermitent în C.P.C., iar la bolnavii anemici transfer de sânge, fier și folați.

BOLNAVUL COMATOS

Coma este o stare morbidă în care are loc *pierderea de lungă durată a funcțiilor de relație* și apar *importante tulburări ale unor funcții vegetative: cardiorespiratorie* și *controlul sfincterelor.*

Funcțiile de relație se referă la *starea de cunoștință,* la *sensibilitate* și *motilitate* care sunt pierdute temporar. *Funcțiile vegetative* privesc atât *tulburările în ritmul și frecvența cardiorespiratorie* cât și *relaxarea sfincterelor vezical* și *rectal* care au control cortico-vegetativ.

Coma are *două modalități de instalare,* fie *brusc* și *zgomotos,* fie *lent* și *silențios,* evoluția fiind reversibilă sau ireversibilă.

Diagnosticul unei come este considerat greoi, dificil și constituie o sperietoare pentru medici, deoarece nu știu sau se feresc să apeleze la mijloace simple și eficace care asigură stabilirea diagnosticului. Examenul unui bolnav în comă se referă tocmai la controlul funcțiilor de relații și a organelor cu funcții importante: sistem nervos, plămân, cord, ficat, rinichi. Conduita diagnostică are în vedere următoarele elemente de semiologie clinică.

Scanned with OKEN Scanner

A. **Interogatoriul** aparţinătorilor şi anturajului prin întrebări simple, precise care trebuie să descopere :

1. **Trecutul patologic** al bolnavului şi anume : dacă este un hipertensiv, un hepatic, renal, cardiac, diabetic sau pulmonar, de când suferă şi ce tratamente a făcut.

2. Dacă a suferit un **traumatism cranio-cerebral** (fractură de bază, hematom subdural), un traumatism **toracopulmonar, traumatism abdominal** cu ruptură de organe cavitare sau parenchimatoase (ficat, splină).

3. Dacă este o **tânără care folosea sedative** *sau s-a intoxicat cu sedative, tranchilizante, hidrazidă sau alte toxice.*

4. *Modul de* **instalare al comei,** de pildă accidentele vasculare cerebrale (A.V.C.) se instalează *brutal, zgomotos.* Comele hepatice, uremice, diabetice se *instalează lent, insidios.* Dacă a prezentat sau nu fenomene prodromale, cum ar fi cefaleea, tulburările de memorie şi comportament, convulsii sau stare de apatie şi somnolenţă.

5. **Condiţiile** *în care a fost găsit bolnavul comatos.* Dacă a fost găsit pe stradă sau în casă, dacă halena prezintă miros de alcool, poame coapte, ficat crud. Dacă se găsesc scrisori, prospecte de medicamente, camera este aerisită sau există miros de gaze (oxid de carbon).

B. **Examenul obiectiv** va fi cât mai puţin traumatizant axat pe *inspecţie generală, locală* (segmente, aparate) şi *examenul fizic* (auscultaţie, palpaţie) al marilor viscere (plămân, cord, ficat) şi terminat cu un *examen neurologic* (sensibilitate, motilitate, reflexe).

Inspecţia generală şi locală apreciază *starea de nutriţie* (slab, obez), *culoarea tegumentelor* (palide, cianotice, plăgi) dacă este *febril* (mâna folosită ca termometru).

Apoi se face un examen atent al *cutiei craniene* şi *nervilor cranieni,* dacă există plăgi, hematoame, se scurge sânge din urechi, nas, sunt semne de pareză sau paralizie din partea nervilor cranieni (III, IV, VI, VII). Dacă pupila este miotică sau midriatică şi sunt prezente reflexele pupilare şi corneene. Se controlează semnele de rigiditate a cefei.

La tegumente şi mucoase putem descoperi echimoze, peteşii, leziuni de grataj, hematoame, plăgi. Culoarea tegumentelor poate fi palidă, icterică (conjunctive, piele). Limba este umedă sau prăjită, uscată.

Examenul plămânului. Halena în timpul respiraţiei are miros particular (amoniac, ficat crud sau acetonă). Respiraţia este regulată şi superficială sau disritmică de tip Kűssmaul, Cheyne-Stokes sau Biot. Există cianoza feţei sau transpiraţii lipicioase iar auscultaţia descoperă expir prelungit şi raluri uscate în C.P.C. cu encefalopatie respiratorie. Într-o comă toxiinfecţioasă se pot auzi raluri crepitante, suflu tubar sau subcrepitante difuze generate de o pneumonie, bronhopneumonie. Se caută un focar cutanat, genital ca punct de plecare al infecţiei bacteriene.

Examenul cordului şi vaselor. Zgomotele inimii sunt rare sau rapide, regulate sau neregulate (tulburare de ritm, indusă central prin S.R., în caz de A.V.C.). Există sufluri sistolo-diastolice cu remaniere zilnică la un bolnav febril (endocardită acută, endocardită lentă cu stare septicemică şi embolie cerebrală). Fibrilaţia atrială la un mitral sau cardiopat ischemic ridică posibilitatea unei embolii cerebrale.

TA este ridicată (HTA sistolo-diastolică) şi pune problema unui A.V.C. iar hipotensiunea (cu maxima sub 100 mm Hg) cu puls fili-

Scanned with OKEN Scanner

form, pledează pentru un șoc cardiogen, hipovolemic, anafilactic sau toxiinfecțios).

Examenul aparatului digestiv. Atenția se îndreaptă către *ficat* și *splină* pentru a constata modificări de volum hepatosplenic (hepatită acută gravă, ciroză hepatică cu encefalopatie, cancer hepatic, limfom malign sau o boală mieloproliferativă).

Circulația colaterală, ascita, icterul și *sângerările cutaneo-mucoase* sugerează în mod sigur o comă hepatică.

Abdomenul balonat, destins și *faciesul hipocratic,* pledează pentru un *abdomen acut* în faza a III-a, descrisă de Mondor și Moynih a m. O splină mare la un bolnav palid, în colaps, sugerează o ruptură de splină cu hemoragie intraperitoneală.

Examenul aparatului renal. Se știe că suferințele rinichiului își pun amprenta pe starea generală a bolnavului. Un bolnav, slab, denutrit, cu mase musculare topite, pielea aspră, descuamată, cu grataj, pudrată cu cristale de uree și halenă amoniacală orientează ușor diagnosticul spre o comă uremică. Într-o insuficiență renală acută bolnavul este palid, buhăit cu edem generalizat și oligoanurie.

Examenul endocrin. *Singura glandă* accesibilă examenului fizic *este tiroida,* restul glandelor endocrine își pun amprenta pe aspectul exterior general al bolnavului (stare de nutriție, pigmentarea tegumentelor și mucoaselor — vezi capitolul respectiv).

Examenul neurologic. Orice medic generalist este obligat să caute și să cunoască *semnele de iritație meningee, hemiplegie spastică* cu *Babinski prezent,* semnele *paraliziei faciale centrale, reflexele corneene, de deglutiție, cutanate, osteotendinoase* și *răspunsul comatosului la stimulii verbali și nocivi.*

Examinările clinice și paraclinice obligatorii la un comatos sunt date de colaborarea cu *alți specialiști* (oftalmolog, neurolog, radiolog) și câteva informații de ordin *biochimic, toxicologic* și *bacteriologic.*

Astfel *oftalmologul* ne dă relații cu privire la aspectul F.O. (hemoragii, cicatrice, exsudate, stază papilară unică sau bilaterală).

Neurologul oferă date caracteristice leziunilor piramidale, extrapiramidale, cerebeloase. Poate evalua F.O. și face o puncție rahidiană.

Radiologul ne ajută cu radiografii de cutie craniană, bază de craniu, grafie de cord, pulmonară (la pat cu aparat portativ). Se poate face o tomografie computerizată la diverse nivele (craniu, torace, abdomen).

Ecografia ne oferă relații în caz de endocardită infecțioasă descoperind vegetațiile valvulare.

Examenele paraclinice sunt de ordin *biochimic, toxicologic* și *bacteriologic.*

Biochimic sunt obligatorii dozarea ureei, creatininei, glicemiei, corpilor cetonici, amoniemiei (în sânge și L.C.R.) ionograma serică și urinară, rezerva standard, pO_2, pCO_2 și teste care explorează hemostaza (trombocite, indice de protrombină, fibrinogen).

Toxicologic. Cercetarea toxicului și medicamentului în lichidul de vărsătură, urină și în sânge.

Hematologic este obligatorie hemograma completă : număr de hematii, leucocite, trombocite, formula leucocitară.

Bacteriologic se fac în caz de comă toxiinfecțioasă hemoculturi, uroculturi, cultură din L.C.R. și din lichid peritoneal.

Scanned with OKEN Scanner

Bolnavul comatos : aspecte clinice şi paraclinice

BOLNAVUL COMATOS

ANAMNEZA ŞI INSPECŢIA

- **Coma :** stare morbidă de durată tradusă prin pierderea funcţiilor de relaţie (cunoştinţă, sensibilitate, motilitate) şi tulburări ale funcţiilor vegetative.
  — debut brusc şi zgomotos cu stare de agitaţie, nelinişte, convulsii şi pierderea cunoştinţei
  — debut lent, insidios, cu apatie, adinamie, somnolenţă, stupoare, comă de gradul I, II, III sau IV (comă depăşită).
  — interogatoriul aparţinătorilor sau anturajului
  — trecut patologic, pulmonar, cardiac, hipertensiv, hepatic, renal, diabetic sau endocrin
  — traumatisme craniocerebrale sau abdominale cu ruptură de organe interne.
  — bolnav neuropsihic care abuza de sedative tranchilizante
  — condiţiile în care a fost găsit : cameră cu CO, scrisori, prospecte de medicamente.
- **Inspecţie :**
  — respiraţia exhală miros de acetonă, amoniac, ficat crud
  — starea de nutriţie (obezitate sau denutriţie)
  — culoarea tegumentelor şi mucoaselor (icter, paloare, cianoză, echimoze)
  — leziuni traumatice, craniene, toracice, abdominale, ale membrelor

EXAMENUL OBIECTIV AL MARILOR ORGANE

- **Examen blând netraumatizant**
- **Examenul pulmonar :**
  — respiraţie şuierătoare sau disritmică
  — cianoză cu transpiraţii profunde
  — raluri uscate sau umede
  — encefalopatie respiratorie
- **Examenul cardiovascular**
  — zgomote cardiace regulate, neregulate, tahicardie sinusală, extrasistole în salve, tahicardie paroxistică, fibrilaţie atrială
  — stop cardiovascular.
  — valorile T.A.
- **Examenul aparatului digestiv :**
  — volumul ficatului, splinei, circulaţie colaterală
  — mase tumorale abdominale, ganglionare (limfom malign)
  — ascită în tensiune
  — facies peritoneal
  — hematemeză, melenă
- **Examenul renal :**
  — tegumente : piele presărată cu cristale de uree, halenă amoniacală, denutriţie, oligoanurie
- **Examenul endocrin :**
  — tiroidă, pigmentaţia tegumentelor şi mucoaselor, obezitate sau denutriţie, vergeturi
- **Examenul neurologic :**
  — examenul cutiei craniene, nervilor cranieni, semne de iritaţie meningee, sensibilitate cutanată, reflexe cutanate şi osteoarticulare, hemiplegie

EXAMENE PARACLINICE

- **Biochimie — urgenţă**
  — V.S.H., hemoleucogramă, glicemie, corpi cetonici, uree, creatinină, rezervă standard
  — teste de sângerare, coagulare în caz de fenomene hemoragipare, I.P., T.C., T.P.T., P.D.F.
- **Bacteriologic :**
  — hemocultură, urocultură, bilicultură, cultură din L.C.R.
- **Gazometrie — $P.O_2$—$P.CO_2$.**
- **Radiografie de craniu faţă şi profil.**
- **Radiografie toraco-pleuro-pulmonară.**
  — colecţii lichidiene pleurale, infiltrate pulmonare
  — volum cord
- **Ecografie cardiacă şi abdominală**
  — dimensiuni cavităţi cord, aparat valvular, vegetaţii
  — volum ficat, splină, lichid de ascită
  — mase ganglionare
  — rinichi — volum — calculi.
- **Puncţie rahidiană :**
  — lichid clar, hemoragic, în tensiune, celularitate, r. Pandy.
- **F.O. — hemoragii, exudate, stază papilară, anevrisme**
- **Toxicologic :**
  — cercetarea toxicului în lichidul de vărsătură, în sânge şi urină

Scanned with OKEN Scanner

CLASIFICAREA COMELOR

Preferăm o *clasificare simplă, didactică,* care respectă criteriul etiopatogenic și incidența maximală a comelor întâlnite frecvent în practica medicală :

— *come cerebrale* (nervoase din accidente vasculare, tumori, meningoencefalite, encefalopatii) ;

— *come metabolo-endocrine* (renală, diabetică, come din insuficiențe tiroidiene, hipofizare, Addison) ;

— *come infecțioase* (toxiinfecțioase) din septicemii postabortum, postpartum, pneumonii, bronhopneumonii, endocardite acute și subacute) ;

— *come toxice* (provocate de intoxicații cu medicamente, alcool, gaze toxice) ;

— *come generate de agenți fizici* (îngheț, insolație) ;

— *come posttraumatice* (cerebrale, toraco-pulmonare, abdominale, politraumatisme).

COME CEREBRALE (NERVOASE)

Sunt codificate *din punct de vedere etiopatogenic în vasculare, tumorale, infecțioase, traumatice* și din *encefalopatii* (care vor fi studiate la comele respiratorii, hepatice și renale).

COMELE VASCULARE CEREBRALE

Sunt *ischemice* (A.C.V.I.) prin *embolie* și *tromboză* și *hemoragice* (A.V.C.H.) prin *ruptură de vas, de anevrisme, hemoragie intratumorală,* prin *hematom subdural* și *extradural,* mai rar prin *hemoragie cerebromeningee.*

Diagnosticul unei come cerebrovasculare de tip A.V.C.H. sau A.V.C.I. se bazează pe o serie de trăsături comune și particulare în funcție de localizare și etiopatogenie.

1. Trăsături esențiale

Pierderea cunoștinței. *Ictusul apoplectic* (A.V.C.H.) așa cum îi spune și numele are un *debut brusc, violent prin pierderea subită a cunoștinței* uneori în plină sănătate aparentă (mod de manifestare a unor boli — HTA, ateroscleroză cerebrală, anevrism cerebral). *Spre deosebire de A.V.C.H.,* debutul în *A.V.C.I.* poate fi lent, insidios cu pierderea treptată a cunoștinței, fiind precedat de *fenomene prodromale.* Amintim aici *A.I.T.* (accidente ischemice tranzitorii) manifestate prin *cefalee* însoțite de *fosfene, acufene, amețeli, tulburări de comportament*

Scanned with OKEN Scanner

(pierderea umorului, irascibilitate sau apatie nejustificată). Acestea sunt urmate de *amnezie, amauroză, mono- sau hemipareze trecătoare.* Durează câteva zeci de secunde sau minute, până la o jumătate de oră. Bolnavul înainte de a intra în comă este *somnoros, obnubilat* (răspunde incoerent la excitant) și trece în starea de *comă vigilă* (cu răspuns slab la excitanți) sau *comă carus* (profundă, când apar și fenomene de decerebrare).

Pierderea de cunoștință este însoțită de **hemiplegie spastică** cu *Babinski prezent.* Hemiplegia este *parțială* (A.V.C.I. cu localizare cortico-subcorticală) sau *globală* în A.V.C.H. sau A.V.C.I. cu localizare capsulară.

Deviația conjugată a ochilor de partea leziunii cerebrale (a emisferei lezate în cazul AVC) sau de partea opusă emisferei cerebrale lezate când ochii privesc hemicorpul paralizat cum se întâmplă în leziunile protuberanței.

Paralizia facială este de tip central și de partea hemiplegiei (comisura bucală căzută, bolnavul „își fumează pipa") în leziunile corticale și capsulare. Paralizia facială poate fi de tip central dar de partea opusă hemiplegiei în sindromul altern cu lezarea punții.

Răspunsul motor la stimuli nocivi (ciupirea pielii în regiunea subclaviculară) diferă în raport cu topografia leziunii cerebrale și poate fi :

— normal când nu există leziune senzitivă și cortico-spinală ;

— absent unilateral, dacă există atingere senzitivă și cortico-spinală ;

— absent bilateral, dacă leziunea este severă și interesează trunchiul cerebral (sindroame alterne) ;

— în caz de decorticare, la stimulul nociv, comatosul flectează membrele superioare și face extensia membrelor inferioare ;

— în caz de decerebrare, leziunea vasculară interesează trunchiul și comatosul extinde membrele superioare și inferioare, având tetrapareză.

Tulburările vegetative — sunt induse de tulburările funcționale sau lezionale de la nivelul S.R. și interesează ritmul și frecvența respirației și inimii. Comatosul prezintă dispnee disritmică sau tulburări de ritm și conducere (dispnee Kűssmaul, Biot, Cheynes-Stokes, tahicardie, bradicardie, fibrilație atrială).

Evoluția comei. În coma cu monoplegie bolnavul își recapătă cunoștința, rămâne cu monopareză brahială sau crurală ori cu disartrie sau afazie. În hemiplegie (hemipareză spastică, hemiplegie) bolnavul își revine sau merge spre exitus. Dacă își revine rămâne cu hemiplegie care se poate recupera în timp sau cu disartrie ori afazie.

II. Trăsături particulare

Trăsăturile particulare sunt în funcție de topografia și etiopatogenia A.V.C.

A. **Forme etiopatogenice :** a) *A.V.C.I. provocat prin tromboze in situ* sau *prin embolii cu punct de plecare inima stângă* (în fibrilația atrială din stenoza mitrală, cardiopatie ischemică, în infarctul de miocard cu și fără F.A. sau în endocardita acută, endocardita lentă), în

Scanned with OKEN Scanner

poliglobulie și în *crizele vasooclu*zive din *anemiile hemolitice corpusculare*. Debutul este lent, insidios, mai rar debut ictal, pierderea cunoștinței are loc treptat, este superficială (somnolență, obnubilare, stupoare) sau se instalează brusc.

Dacă pierderea de cunoștință este *superficială* bolnavul își revine și poate rămâne cu *afazie, disartrie, tulburări de comportament și hemipareză*. Hemiplegia sau monoplegia este spastică cu Babinski prezent. *Hemiplegia sau monoplegia* se poate instala și *fără pierderea cunoștinței* sau este *însoțită numai de afazie*.

b) *A.V.C.H. prin ruptură de vas sclerozat* apare în HTA, ateroscleroză cerebrală, diabetul zaharat tip II însoțit de hipertensiune sau prin *ruptură de anevrism cerebral la tineri*.

Debutul este brusc ictal, cu prăbușirea și pierderea rapidă a cunoștinței. Ca prodrom, putem afla manifestări de A.I.T. obținute de la aparținători. Hemiplegia contralaterală este spastică, cu Babinski prezent (B.p.).

Tulburările vegetative traduse prin una din cele trei tipuri de dispnee disritmică, prin tulburări de ritm rapid cardiac, prin pierdere de urină și materii fecale numai în unele cazuri. H.T.A. poate fi produsă și reflex de focarul hemoragic prin S.R. Febra traduce atingerea centrilor termici din hipotalamus.

B. **Forme topografice de A.V.C. (hemoragic sau ischemic)**

a) *A.V. cortico-subcortical* hemoragic sau embolic are loc în ramurile mici și superficiale ale arterei sylviene.

Debut lent, insidios cu pierderea superficială și tranzitorie de cunoștință. Hemiplegie sau monoplegie spastică cu Bp. În evoluție pot să rămână monoplegie, disartrie, afazie sau tulburări de scris și citit. Uneori apar crize Jackson de partea paralizată.

b) *A.V. capsular* este de obicei hemoragic și are loc în ramurile mijlocii și profunde ale scoarței irigate de artera sylviană. Afectează capsula internă și nucleii bazali. Este cea mai frecventă formă de A.V.C.H.

Debutul este ictal cu pierdere bruscă de cunoștință și instalare a hemiplegiei spastice, cu deviația conjugată a ochilor, paralizie facială centrală, cu tulburările vegetative, cardiorespiratorii și sfincteriene arătate mai sus. Apariția febrei înseamnă lezarea centrilor termici din hipotalamus.

c) *A.V.C. prin hemoragie capsulo-talamică* (se produce prin extinderea hemoragiei capsulare până la talamus). Cu tot debutul ictal, pierderea cunoștinței este tranzitorie, bolnavul își recapătă cunoștința în câteva ore sau zile. Rămâne cu sechele centrale, hemipareză și tulburări de sensibilitate de partea hemicorpului cu pareză sau paralizie. Uneori prezintă crize dureroase paroxistice în hemicorpul normal.

d) *A.V.C. de trunchi cerebral* — produs prin hemoragie în ramurile profunde ale arterelor cerebrale. Realizează pe plan clinic hemiplegii alterne întrucât fasciculul genicular (corticonuclear) se încrucișează în trunchi. Hemiplegia piramidală este spastică și opusă leziunii emisferice iar paraliziile de nervi cranieni III, VII, IX, XI sau XII sunt prezente de partea emisferului cu hemoragie. Interesează pedunculii, puntea Varolio și bulbul.

Scanned with OKEN Scanner

A.V.C. în pedunculii cerebrali realizează hemiplegie spastică cu Bp contralateral emisferei lezate la care asociază paralizie de nerv III și sindrom Claude Bernard-Horner de partea emisferului care a sângerat.

A.V.C. în punte determină hemiplegie spastică cu Bp contralaterală emisferei lezate și paralizie facială de tip periferic de aceeași parte cu emisferul care a sângerat ;

A.V.C. în bulb — este excepțional de rar și secundar unei catastrofe vasculare întinse. Coma este profundă și acompaniată de respirație apneustică, tahicardie, febră. Hemiplegia spastică este contralaterală iar paralizia gloso-labio-faringiană (nerv IX, XI, XII) de partea homolaterală cu catastrofa vasculară. Decerebrarea apare în scurt timp și e urmată de moarte.

e) *A.V.C. cu inundație ventriculară.* Este o complicație redutabilă a hemoragiei capsulare. Debutul este ictal, cu hemiplegie, urmată la scurt timp de tetraplegie spastică cu Bp bilateral. Fenomenele de decorticare și decerebrare apar precoce. Sunt prezente tulburările vegetative și febra. Este o formă gravă, fără șanse de scăpare la ora actuală.

f) *A.V.C. prin hemoragie intratumorală* apare la un bolnav cu semne de H.I.C. (hipertensiune intracraniană) care trădează tumora și rareori debutează ictal. Hemiplegia spastică contralaterală cu Bp este însoțită de tulburări vegetative importante. F.O. (fundul de ochi) arată semne de stază unilaterală. Tomografia computerizată (T.C.) stabilește poziția topografică a tumorii însoțită de hemoragie.

g) *Coma din hemoragia cerebro-meningee.* Debutul este progresiv cu semne de H.I.C. și iritație meningee urmate de convulsii și pierderea conștiinței. Reflexele osteotendinoase sunt exagerate, diminuate sau abolite. Bolnavul este febril, are tulburări vegetative importante.

Este provocată prin fenomenul de leucostază și trombostază și infiltrația meningelui cu celulele blastice întâlnită în *leucemiile acute.* Prin fragilitatea vasculară și alterări ale hemostazei poate apare mai rar și în purpurele vasculare și trombocitare.

h) *Coma din hematomul extra- sau subdural. Este generată de traumatisme* (uneori de mică importanță) *craniene.* Evoluează în unul sau doi timpi. În primul timp, după o comoție, bolnavul își pierde cunoștința și treptat apare hemiplegia spastică opusă traumatismului. Alteori, după o pierdere superficială a cunoștinței, bolnavul își revine pentru câteva zile și apoi intră în *comă* cu *hemiplegie spastică contralaterală.* Grafia și T.C. ajută la diagnostic.

COME CEREBRALE NEHEMORAGICE

Se încadrează aici *comele din procesele tumorale* (înlocuitoare de spațiu), comele din *procesele infecțioase meningo-cerebrale* (meningite, meningoencefalite, abcese cerebrale) și prin *traumatisme craniocerebrale.*

Debutul este progresiv sau *violent* la un bolnav care a prezentat cu câteva zile sau ore în urmă semne de H.I.C. (cefalee, amețeli, vărsături centrale și tulburări de comportament). Sunt prezente febra și semnele iritației meningee. Bolnavul intră în comă cu sau fără con-

Scanned with OKEN Scanner

vulsii. F.O. arată semne de H.I.C. (stază papilară uni- sau bilaterală). Reflexele sunt vii, exagerate (vezi meningite și meningo-encefalite — curs de boli infecțioase).

Tot aici se includ coma din *encefalopatia hipertensivă renală, hepatică* și *respiratorie și pancreatică* (vezi capitolele respective).

Encefalopatia hipertensivă are la bază așa-zisul „edem cerebral". Apare la bolnavi cu hipertensiune arterială severă (cu evoluție benignă sau accelerată) la care minima este egală sau depășește 130 mm Hg. Debutul este precedat de fenomene *caracteristice de H.I.C.* Coma este precedată de *convulsii. Există hiperreflexie osteotendinoasă* și *tulburările vegetative* menționate mai sus. F.O. arată stază bilaterală. Se poate însoți și de edem pulmonar acut.

Tratamentul comelor cerebrale

A. **Principii.** Comele cerebrale sunt *urgențe medicale* sau *neurochirurgicale* și necesită supraveghere continuă în spital sau la domiciliu (se poartă discuții în legătură cu nocivitatea transportului la spital dacă nu ai mijloace corespunzătoare — autosanitare moderne).

Se *asigură igiena zilnică* a tegumentelor, mucoaselor și orificiilor (genital și anal). De 3—4 ori pe zi se face masaj al membrelor. Se asigură control zilnic al funcțiilor cardio-respiratorii (puls, tensiune, ritm și frecvență cardiacă și respiratorie), control zilnic al echilibrului hidroelectrolitic și acidobazic. Se asigură un aport zilnic de 1,5—2 l glucoză 5% ; 2—3 g K și 4—6 g clorură de Na.

B. **Conduita terapeutică.** 1. *În A.V.C.* se administrează *vasodilatatoare* care asigură aportul de oxigen în zonele lezate, administrând : Hidergin 4—6—8 fiole pe zi, Vincamină 2—4—6 tablete/zi, Papaverină 4—6 fiole/zi. Edemul local se combate cu Furosemid 1—2 fiole/zi sau cu perfuzie de Manitol 25%, 500 ml/zi ; s-au recomandat antiagregante trombocitare de tipul Dextran 500 ml/zi. Anticoagulantele de tip Heparină și Trombostop sunt formal interzise, dar dacă ai diagnostic sigur de embolie se pot aplica la bolnavul spitalizat. Trombocitele date în primele ore, sunt în studiu în centre specializate.

2. În *A.V.C.H. se combate „edemul cerebral" (E.C.)* și *hipertensiunea arterială.* Pentru E.C. se recomandă Furosemid 1—2 fiole/zi în soluție de glucoză 500 ml, Manitol 25%, 500 ml/zi, autorii francezi preferă Synacthene în doză de 1,5—2 mg/zi în perfuzie de 500 ml glucoză 5%. Hipertensiunea arterială se combate cu Hidergin 4—6 fiole/zi sau Clonidină injectabilă 1—2 fiole/zi, ambele se dau în soluție de glucoză 5%. Se mai combate acidoza cu soluție bicarbonat 250—300 ml/zi. Se asigură oxigen pe sondă, intermitent.

3. *În hematomul extra- și subdural se combate edemul* și *se pregătește bolnavul pentru intervenție chirurgicală.* Se apelează la Manitol 25%, 500 ml/zi, Furosemid 1—2 fiole/zi în glucoză 5%, 500 ml. Convulsiile se combat cu Diazepam i.v. Chirurgical se face trepanație urmată de evidarea hematomului.

4. În *hemoragiile tumorale* se practică *tratamentul antiedematos* și eventual *neuro-chirurgical* cu slabe speranțe.

5. *Encefalopatia hipertensivă,* beneficiază de *tratament antiedematos, hipotensor* și *anticonvulsivant.*

Scanned with OKEN Scanner

6. În *encefalopatia respiratorie, renală, hepatică* se administrează tratamentul corespunzător (vezi capitolele respective).

În *comele toxiinfecțioase* se combate *infecția, edemul cerebral, convulsiile* și se asigură un *aport hidroelectrolitic adecvat.*

Meningitele beneficiază de Penicilină G în doze mari de 8—12 milioane/zi, pe cale i.m. și i.v. sau asociere de Ampicilină 8—12 g cu Gentamicină 240 mg/zi în cazul meningitelor purulente.

Meningitele virale, meningoencefalitele virale beneficiază de *tratament antiedematos* la care se asociază *tratament patogenetic* cu Fenilbutazonă 2—3 fiole/zi, Hemisuccinat de hidrocortizon (H.H.C.) 250 mg în glucoză 5%, 500 ml/zi.

COME METABOLICE

Sunt încadrate în acest subcapitol *coma hepatică, coma uremică* și *comele diabetice.*

COMA HEPATICĂ

Coma hepatică este o stare morbidă, gravă caracterizată histopatologic prin prăbușirea morfofuncțională a hepatocitelor iar clinic prin semne neuropsihice de encefalopatie portală.

Condiții etiologice

Apare în hepatita acută virală, hepatita cronică activă, în cirozele hepatice, cancerul hepatic și intoxicația acută cu alcool metilic, ciuperci, în insuficiența hepato-renală din angiocolite și stările septicemice post-abortum, din intoxicații cu tetraclorură de carbon și etilenglicol.

Mecanisme de producere

Leziunile difuze distrofice și citonecrotice ale hepatocitelor duc la prăbușirea morfofuncțională a ficatului. Ficatul nu mai poate metaboliza amoniacul, acizii grași cu lanț scurt și neutraliza octapaminele rezultate din putrefacția intestinală. Are loc intoxicația S.R. și celulei nervoase cu amoniac, octapamine și acizi grași cu lanț scurt. Se adaugă tulburările hidroelectrolitice și acido-bazice care duc la suferințele celulare în toate țesuturile și organele, întunecând prognosticul și reușita terapeutică.

Factorii de risc precipitanți, agravanți sau declanșatori sunt numeroși :

— *imunoagresivitatea locală* care induce leziuni difuze de distrofie și necroză hepatocitară așa cum se întâmplă în H.C.A. și ciroza hepatică ;

— *aportul mare de proteine* din care rezultă amoniac și octapamine care nu pot fi neutralizate de ficat (cazul marinarului american) ;

Scanned with OKEN Scanner

— *pierderile mari de NaCl, K, H_2O* prin abuz de diuretice, diaree sau paracenteze repetate ;

— *H.D.S. prin ruptură de varice* realizează prin digestia sângelui mult amoniac și octapamine al căror rol nefast a fost subliniat mai sus ;

— *administrarea intempestivă de toxice hepatice* (alcool, Paracetamol, Tetraciclină) sau de *sedative tranchilizante* (Luminal, Diazepam, Hidroxizin) în ciroza hepatică, hepatita cronică activă. Mecanismul de acțiune este dublu, toxic celular, atât hepatic cât și nervos.

Tablou clinic

Debutul este lent, insidios, și mai rar zgomotos. Bolnavul devine apatic, adinamic, somnolent, are flapping — tremor, este neliniștit, agitat, furios, prezintă convulsii și intră în comă profundă (debut zgomotos). Debutul silențios sau cu agitație și neliniște psihomotorie corespunde stadiului I de *precomă*. În stadiul II, de *subcomă*, bolnavul este obnubilat, poate avea halucinații și răspunde la excitanți verbali și nocivi. În stadiul III, *de comă vigilă* este stupuros, dezorientat și răspunde incoerent la excitanți. În stadiul IV de *comă carus* nu răspunde la excitanți nocivi și verbali. Stadiul V este de *comă depășită* cu fenomene de decorticare sau decerebrare.

La examenul fizic important este flapping tremorul care apare în stadiul I și II. Se constată, în raport cu boala, icter, fenomene hemoragipare (petesii, echimoze), modificări de volum hepatosplenic (ficat mic, hepatosplenomegalie, ascită, circulație colaterală), oligoanurie. Este prezentă dispneea disritmică, halena caracteristică de ficat crud. Cordul este tahicardic, reflexele sunt lente sau vii, datorită iritației piramidale sau extrapiramidale

Examen paraclinic

Bolnavul este supravegheat, cercetându-se zilnic sau la 2—3 zile amoniemia, indicele de protrombină, electroliți în sânge, urină și lichidul ascitic, glicemia, ureea, creatinina, F.A.L., transaminazele.

Tratament

Principii. Este o mare urgență medicală care trebuie să combată intoxicația cu amoniac și octapamine a S.C. și S.R., tulburările hidroelectrolitice și acido-bazice, să asigure o igienă riguroasă a tegumentelor și mucoaselor. Bolnavul este monitorizat (supravegheat tot timpul).

Mijloacele terapeutice sunt perfuziile de glucoză cu vitamine C, E, cu Multiglutin, Fosfobion, Hemisuccinat de hidrocortizon și necesarul în potasiu și clorură de natriu. Se dau soluții de aminoacizi, arginină — sorbitol. Lactuloza în soluție 30 ml de 3 ori pe zi, pentru a combate putrefacția intestinală și producția de amoniac și octapamine. Neomicina, antibiotic fără absorbție intestinală, în doză de 1,5—3 g are același

Scanned with OKEN Scanner

efect. Bromocriptina şi L. Dopa ca antagoniste ale octapaminelor administrate pentru scurtă durată pot fi de real ajutor bolnavului.

Profilaxia comei se referă la tratarea corectă a bolilor care duc la marea insuficienţă hepatică.

COMA UREMICĂ

Insuficienţa renală cronică este consecinţa unor boli glomerulare, interstiţiale ori vasculare care duc la distrugerea progresivă şi ireversibilă a parenchimului şi funcţiilor renale. Coma uremică *reprezintă actul final* al insuficienţei renale cronice aflată în *stadiul terminal.* Am arătat şi cu alte ocazii că insuficienţa organelor vitale : cord, pulmon, ficat, rinichi sunt *latente, manifeste şi terminale.* Spre deosebire de azotemie care înseamnă creşterea azotului în sânge (insuficienţa renală funcţională, insuficienţa renală acută) uremia este stadiul final — terminal al următoarelor boli : glomerulonefrită cronică, sindrom nefrotic impur (de cauze renale şi extrarenale), pielonefrită, nefroangioscleroză, rinichiul polichistic şi nefropatia balcanică.

Patogenie

Uremia şi coma uremică terminală apar după ani de evoluţie, timp în care se instalează leziuni celulare difuze. Cauza principală o reprezintă retenţia de metaboliţi toxici rezultaţi din metabolismul proteinelor (aminoacizi aromatici, creatinină, nucleoproteine). Aceşti metaboliţi sunt : *metil şi dimetil guanidinele, guanidinsuccinele.* Metaboliţii la rândul lor *produc perturbări în activitatea tuturor membranelor celulare consecinţa fiind alterarea potenţialului de membrană.* Se tulbură *activitatea canalelor rapide şi lente, a intrărilor şi ieşirilor celulare de Na/K,* a *eliberării de Ca, Mg, de substanţe nutritive.* Suferă elementele celulare ale sângelui hematii, leucocite, trombocite, suferă celulele nervoase centrale şi periferice, suferă miocardul, ficatul şi tubul digestiv.

Aşa se explică perturbările coagulării, fenomenele de neuropatie motorie, tulburările hidroelectrolitice (pierderea de apă, NaCl şi retenţia de K) şi acidoza tisulară. Retenţia de uree joacă un rol secundar, ureea prin ea însăşi nefiind produs toxic. Perfuziile de uree s-au dovedit salutare în intoxicaţiile grave cu Hidrazidă. De aceea să nu se facă confuzie între retenţia de azot, apanaj al insuficienţei renale acute şi uremie, consecinţă a insuficienţei renale cronice.

Tablou clinic

Debutul este lent, insidios şi silenţios. Uremicul este palid, astenic şi adinamic, are greţuri, vărsături şi diaree. Are prurit şi crampe musculare nocturne. Pe acest fond apare o stare de somnolenţă, obnubilare, stupoare şi comă. Când se instalează brutal, zgomotos este vorba de encefalopatie renală, bolnavul fiind agitat, neliniştit are tremurături, cefalee, vărsături, face convulsii şi intră în comă.

Scanned with OKEN Scanner

Examenul fizic descoperă un bolnav palid, cu mase musculare topite, cu tegumente uscate, cu leziuni de grataj și brumate cu cristale de uree. Are dispnee Kűssmaul sau Cheynes-Stokes și halenă amoniacală. Cordul este tahicardic și se auscultă frecătura pericardică. Are fenomene piramidale, extrapiramidale, iar Babinski este uneori prezent bilateral.

Diagnostic paraclinic

Trebuie cercetați zilnic *electroliții,* în plasmă și urină, *dozate ureea, creatinina* și *rezerva standard.*

Tratament

Tratamentul profilactic are în vedere atât tratarea corectă a bolilor care generează insuficiența renală cronică cât și aplicarea în timp util a dializei extrarenale și transplantului renal.

Tratamentul curativ. *Principii.* Este o mare urgență terapeutică, bolnavul necesitând îngrijire în spital. Se asigură igiena mucoaselor și tegumentelor. *Mijloacele terapeutice* sunt perfuziile cu soluție de glucoză, vitamine și diuretice sub control hidroelectrolitic și acido-bazic. Se poate recurge la hemodializă respectând cu strictețe indicațiile. *Rezultatele* pot fi mulțumitoare, satisfăcătoare sau nesatisfăcătoare.

COMELE DIABETICE

Sunt codificate în funcție de valoarea glicemiei și echilibrului hidroelectrolitic și acidobazic în : *come hiperglicemice acidocetozice, come hiperglicemie hiperosmolare acidolactice* și *come hipoglicemice.*

COMA HIPERGLICEMICĂ

Este *consecința intoxicației acido-cetozice* și a *tulburărilor hidroelectrolitice.* În lipsa utilizării tisulare a glucozei, glicemia crește și pentru nevoile tisulare sunt folosiți acizii grași și aminoacizii ceto-formatori. Concomitent au loc importante tulburări metabolice tisulare, acido-cetoză și pierderi mari de apă și NaCl.

Factorii de risc sunt : a) *greșeli de regim și tratament* traduse prin aport mare de HC (hidrați de carbon) și deficit de insulină (administrare de doze insuficiente) ; b) *infecțiile intercurente,* respiratorii și renale care măresc necesarul de insulină și c) *deshidratarea* prin diaree sau vărsături de diferite cauze.

Tabloul clinic. În majoritatea cazurilor debutul este lent, insidios și silențios. Bolnavul devine apatic, somnoros, incoerent și obnubilat, pierzând contactul cu lumea exterioară. Rar coma debutează zgomotos cu colici abdominale însoțite sau nu de vărsături și diaree, urmate de

Scanned with OKEN Scanner

comă. În atari situații, o litiază biliară, o indigestie sau toxiinfecție alimentară trebuie avute în vedere.

Examenul fizic descoperă un bolnav denutrit, mai rar obez cu pielea uscată, respirația neregulată cu miros de mere coapte. Cordul este tahicardic, TA scăzută, tonusul muscular și globii oculari hipotoni, reflexele osteotendinoase diminuate, deci o comă hipotonă.

Paraclinic. Hiperglicemia, corpii cetonici prezenți în urină, NaCl și K scăzuți în plasmă și urină, rezerva standard scăzută sunt elementele esențiale de diagnostic și control terapeutic.

Tratament

Tratamentul profilactic înseamnă un control riguros al diabetului prin regim igieno-dietetic și tratarea corectă a infecțiilor intercurente, a diareii acute, provocată de stafilococi, salmonelle sau shigele.

Tratamentul curativ înseamnă tratarea de urgență în mediul spitalicesc, unde trebuie să se asigure igiena corporală, aportul de insulină, lichide și electroliți. Ca mijloace avem la dispoziție insulină ordinară, serul fiziologic, clorurat și bicarbonatat în concentrații cunoscute.

Conduita terapeutică. Se administrează, dacă diabetul este necunoscut, 2 fiole glucoză 33%. Dacă își revine este vorba de o comă hipoglicemică iar dacă nu-și revine în 10 minute ai timp pentru analize de urgență (glicemie, corpi cetonici, electroliți) și administrare de insulină. În caz de colaps se apelează la 1—2 fiole Dobutamină, 150—300 mg HHC în perfuzie de ser fiziologic, carbonat și bicarbonat (vezi diabetul zaharat).

COMA HIPEROSMOLARĂ SAU ACIDOLACTICĂ

Se întâlnește destul de rar și mai ales în *diabetul zaharat de tip II*, la *oameni în vârstă*. Debutul este lent, insidios, simptomele subiective și obiective asemănătoare cu cele din coma hiperglicemică. Colapsul este semn important și aproape nelipsit de care trebuie să ținem seama la tratament, datorită în principal deshidratării care domină scena clinică.

Diagnosticul paraclinic arată valori mari ale glicemiei (8—10 g), osmolaritatea plasmei crescută (pierderi de apă) și acidoză lactică.

Tratamentul profilactic respectă aceleași reguli arătate mai sus.

Tratamentul curativ respectă preceptele marilor urgențe medicale. Mijloacele de tratament sunt insulina, hidratarea masivă cu ser clorurat, bicarbonatat, glucozat iar pentru combaterea colapsului Dobutamină și H.H.C.

Conduita terapeutică: se administrează insulină și 6—8 l/zi de seruri, la care se asociază 300 mg H.H.C. și 1—2 ziole Dobutamină.

Scanned with OKEN Scanner

COMA HIPOGLICEMICĂ

Este apanajul diabetului zaharat de tip I *tratat incorect cu insulină* (doze mari de insulină față de aportul în H.C. (hidrați de carbon). În insulinismul pancreatic, episodic se secretă cantități mari de insulină. Iatrogen, coma poate apare în cursul șocurilor insulinice folosite în psihiatrie.

Tabloul clinic — este o comă cu *debut zgomotos.* Are o *fază prodromală* cu fenomene vegetative. Bolnavul are o foame imperioasă, salivează, transpiră și are palpitații (tahicardie). Urmează *faza de agitație neuropsihică* în care bolnavul devine furios, logoreic, incoerent, prezintă convulsii și intră în comă.

Examenul fizic — se descoperă un bolnav transpirat cu hipotonia globilor oculari, cu reflexe vii, Babinski prezent bilateral, respirație stertoroasă și tahicardie.

Tratamentul profilactic înseamnă administrare de insulină și aport de H.C. în doze și cantități suficiente.

Tratamentul curativ respectă regulile implicate în marile urgențe medicale. Mijloacele de tratament sunt glucoza hipertonă sau glucagonul în doză de 0,5—1 mg, în perfuzie de glucoză 5%. Glucagonul și diazoxidul (diazoxidul în doză de 25—30 mg i.v. *in bolus,* glucagonul în doză de 1 mg în perfuzie) se preferă în insulinom, în șocul hipoglicemic iatrogen.

COME ENDOCRINE

De reținut că se întâlnesc foarte rar în practica medicală. În tratatele de limba franceză, la urgențele medicale se are în vedere hipocalcemia și spasmofilia.

Comele endocrine se întâlnesc în *insuficiența hipofizară, suprarenală, tiroidiană* și în *tireotoxicoză.*

Patogenie. În comele prin insuficiența glandulară au loc tulburări metabolice și hidroelectrolitice importante (pierderea de apă, sare) și acidoză.

Factorii de risc sunt reprezentați de *infecțiile intercurente, abandonul tratamentului hormonal de substituție, toxiinfecțiile alimentare* și *abuzul de sedative și tranchilizante.* În criza tireotoxică are loc o secreție mare de tiroxină și catecoli care declanșează simptomele caracteristice : hipertensiunea, tahicardia, febra.

Scanned with OKEN Scanner

COME PRIN INSUFICIENȚĂ GLANDULARĂ
(hipofizară, suprarenală și tiroidiană)

Tablou clinic

În comele prin insuficiență glandulară debutul este lent și silențios. Bolnavul astenic devine apatic, somnolent, obnubilat, incoerent, pentru a nu mai răspunde în final la stimuli nocivi.

Examenul fizic descoperă o *comă hipotonă cu reflexe diminuate sau abolite, hipotonie musculară și de globi oculari, hipotensiune arterială, respirație superficială și rară.* Se pot descoperi unele semne caracteristice :

— slăbire până la caşexie cu dispariția bulei Bichat, cu reliefarea oaselor în boala Simonds ;

— slăbirea și atrofia sânilor la femeia care a născut recent în boala Sheehan (insuficiența hipofizară postpartum) ;

— astenie, adinamie, pigmentația brună a mucoasei bucale, a plicilor de flexie sau o hiperpigmentație a zonelor mai pigmentate normal, în boala Addison ;

— în hipotiroidie paliditate cu tentă gălbuie, facies buhăit, păr friabil, aspru și încărunțit precoce, edeme pretibiale.

Diagnostic paraclinic

Se dozează de urgență glicemia, NaCl, K, rezerva standard și nivelul seric al hormonilor ACTH, STH, cortizol, tiroxină.

Tratament

Tratamentul profilactic implică respectarea corectă a tratamentului hormonal de substituție, tratarea corectă a infecțiilor intercurente, a deshidratării și evitarea sedativelor.

Tratamentul curativ. Se asigură igiena membrelor, pielii și mucoaselor și o hidratare corectă. Ca mijloace de tratament apelăm la ser glucozat 5%, ser fiziologic, bicarbonat, H.H.C., tiroxină.

Condiția terapeutică. Se administrează 2—4 litri de seruri cu 250 mg H.H.C. În hipotiroxie se administrează 1 fiolă tiroxină și se asigură aport de vitamine și electroliți.

COME PRIN HIPERFUNCȚIE GLANDULARĂ
(Coma tireotoxică)

Factorul de risc. Apare postoperator, la hipertiroidieni operați și tratați fără soluție Lugol 5% (iod metaloid 5 g, iodură de potasiu 10 g, apă distilată 100 g). Din această soluție se dau de 3 ori câte 20 picături pe zi.

Scanned with OKEN Scanner

Tablou clinic

Debutul este foarte brusc cu fenomene neurovegetative : transpiraţii, febră, palpitaţii, agitaţie, logoree, convulsii urmate de comă. La examenul fizic se constată tegumente umede, transpiraţie, tahicardie, hipertensiune şi reflexe vii, exagerate.

Tratamentul profilactic constă în administrarea soluţiei de Lugol, în pregătirea preoperatorie.

Tratamentul curativ se face cu perfuzie de glucoză 5% sau ser fiziologic 500 ml/zi la care se adaugă 30—50 picături soluţie Lugol şi 300 mg H.H.C. Convulsiile se combat cu Diazepam 1—2 fiole/zi i.v.

COME TOXIINFECŢIOASE

Sunt stări morbide grave, *determinate de bacteriile patogene şi toxinele lor* care induc tulburări importante în funcţiile organelor vitale, ale sistemului nervos central, tulburări hidroelectrolitice şi acidobazice, hemoliză şi/sau fibrinoliză.

Etiopatogenie

În raport cu incidenţa maximală, septicemiile au ca punct de plecare : *infecţii cutanate* (abcese, furuncule, erizipel), *infecţii de focar* (angine acute, colecistite, angiocolite, pielonefrite acute, endocardite acute şi subacute), *infecţii pleuropulmonare* (pleurezii purulente, bronhopneumonii), *infecţii peritoneale* (peritonite acute, primare şi secundare).

Factorii de risc. *Septicemiile apar pe terenuri cu capacitate de apărare scăzută* (imunitate umorală şi celulară). La hepatici, renali, cardiaci un simplu furuncul sau un panariţiu poate declanşa o stare septicemică.

Tablou clinic

Debutul este acut sau lent, insidios, cu stare febrilă toxiinfecţioasă. Ca semne generale prezintă : o stare gravă, cu febră neregulată, frison în repetiţie şi transpiraţii profuze. Bolnavul zace în pat. La acestea se adaugă semne din partea organelor vitale sau simptomele determinate de hemoliză şi fibrinoliză. Adesea scena clinică este dominată de semnele insuficienţei acute hepato-renale. Medicul se confruntă cu următoarele manifestări care apar în dinamica stării septice :

— *Semne de insuficienţă cardio-respiratorie acută.* Bolnavul este polipneic, are respiraţie superficială sau disritmică, este palid-teros, cu buze, unghii cianotice (semne de mare gravitate). Pulsul este rapid, slab, filiform. Se pot auzi sufluri sistolice hiperkinetice sau sufluri organice sistolo-diastolice provocate de o endocardită acută sau subacută, sufluri care suferă remanieri zilnice, adică modificări în intensitate, timbru şi durată.

— *Semne de insuficienţă hepato-renală acută.* — Bolnavul are subicter sau icter franc, are sângerări cutaneo-mucoase şi oligoanurie. *Biologic* — retenţia de azot (uree şi creatinină), creşterea amoniemiei.

Scanned with OKEN Scanner

— *Semne de hemoliză acută.* Bacteriile produc toxine, hemolizine și fosfolipaze care induc alterări ale membranei hematiilor și liza lor. Se constată subicter, hemoglobinemie, reticulocitoză și creșterea bilirubinei indirecte.

— *Semne de fibrinoliză.* Toxinele microbiene activează enzimele profibrinolitice și declanșează tabloul C.I.D.-ului (vezi capitolul respectiv).

Diagnostic paraclinic

Se *urmărește* zilnic sau la 2—3 zile : hemoleucograma, ureea, creatinina, bilirubina totală cu fracțiunile ei, se dozează electroliții și rezerva alcalină. Se cercetează hemoliza (bilirubina indirectă, reticulocitele, haptoglobina, sideremia). Perturbările coagulării sunt indicate de indicele de protrombină, fibrinogen, antitrombină III, produși de degradare ai fibrinei și numărul de trombocite. Hemocultura, urocultura, cultura din L.C.R. se repetă la nevoie de 2—3 ori în plin puseu febril.

Tratament

Tratamentul profilactic. Are o mare importanță și se referă la tratarea corectă a infecțiilor arătate la etiopatogenie.

Tratamentul curativ. În principiu este o *mare urgență medicală* care impune reguli de urgență și supraveghere orară sau zilnică a *funcțiilor vitale și constantelor biologice*. Se controlează respirația, pulsul, tensiunea arterială, hemograma, echilibrul hidric, electrolitic și acido-bazic, testele coagulării, testele hemolizei, ureea, și creatinina. Se practică antibiograma, atât pe medii aerobe cât și anaerobe din sângele arterial, venos, din urină și la nevoie din L.C.R.

Mijloace de tratament de elecție sunt asocierea de *antibiotice de tip* Penicilină, Ampicilină ori cefalosporine cu Gentamicina în doze mari și foarte mari (zeci de milioane și respectiv 3—6—8 gr în funcție de antibiotic).

Se susțin funcțiile vitale cu oxigen intermitent, analeptice cardiovasculare de tip Dobutamină în doză de 7—10 micrograme, hemisuccinat de hidrocortizon în doză de 250 mg/zi și tonicardiace injectabile fie Lanatozid C, fie Digoxin.

Hidratarea corectă se face cu 2—4—6 litri ser fiziologic glucozat, bicarbonatat și clorurat. Se asigură un aport de 2—3 gr K și 4—6 g NaCl/zi.

Fibrinoliza se combate prin administrarea precoce de crioprecipitate. Heparina se folosește cu multă precauție.

Rezultatele pot fi *bune* și *foarte bune*, rareori sunt nesatisfăcătoare și depind de capacitatea de apărare, tipul bacteriei patogene și precocitatea tratamentului.

Diagnosticul diferențial al comelor. Indiferent de etiologie, comele se diferențiază între ele subliniind elementele semnificative și caracteristice care le justifică independența clinico-etiologică. Intenționat a fost lăsat la urmă după ce au fost arătate elementele clinice și paraclinice ale fiecărei come în parte. Apelăm la raționamente clinice inductive sau deductive.

Scanned with OKEN Scanner

CONSTANTE BIOLOGICE

Prof. dr. ION ILINESCU
Dr. SONIA DUMITRESCU

Scanned with OKEN Scanner

TEST		PRODUS BIOLOGIC		UNITAŢI CONVENŢIONALE		UNITĂŢI INTERNAŢIONALE
Acid delta-amino-hevulinic		ser		19—23 μg/dl		1,1—8 μmol/l
		urină		1,3—7		9,3—53,4 μmol/dl
Acizi biliari totali		ser	a jeune	0,3—2,3 μg/ml		0,74—5,64 μmol/l
			2 ore postprandial	1,8—3,2 μg/ml		4,41—7,84 μmol/l
		fecale		120—225 mg/dl		294—551 μmol/dl
Acizi graşi	neesterificaţi	ser sau plasmă (heparină)		8—25 μg/dl		0,30—0,90 mmol/l
	totali	ser		190—240 μg/dl		7—15 mmol/l
Acid 5-hidroxi-indolacetic	calitativ	urină proaspătă		—		negativ
	cantitativ	urină /24		2—8 mg/dl		10,4—41,6 μmol/cl
Acid lactic		sânge integral (heparină)		venos	4,5—19,8 mg/dl	0,5—2,2 mmoli/l
				arterial	4,5—14,4 mg/dl	0,5—1,6 mmoli/l
Acid piruvic		sânge integral (heparină)		0,3—0,9 mg/dl		0,03—0,10 mmoli/l
Acid uric		ser		M	3,5—7,2 mg/dl	0,21—0,42 mmol/l
				F	2,6—6 mg/dl	0,15—0,35 mmol/l
		urină/24 h		250—750 mg/dl		1,48—4,43 mmol/dl
Acid vanil-mandelic		urină/24 h		2—7 mg/dl		10,1—35,4 μmol/dl

Scanned with OKEN Scanner

ACTH		Plasmă (heparină)	ora 8,00	25–100 pg/ml	25–100 ng/l
			ora 18,00	<50 pg/ml	<50 ng/l
ALAT		ser			5–30 U/l
Albumine	colorimetric	ser	3,5–5 g/dl		35–50 g/l
	turbidimetric	LCR	15–45 mg/dl		150–450 mg/l
		urină	la pat (în repaus)	<80 mg/dl	<80 mg/dl
			ambulator	<150 mg/dl	<150 mg/dl
Aldolază		ser			1,5–12 U/l
Aldosteron		plasmă (heparină sau EDTA) sau ser	F	5–30 ng/dl	0,14–0,83 nmol/l
			M	6–22 ng/dl	0,17–0,61 nmol/l
Amilaze		urină/24 h	140–1 500 mg/dl		10–107 mmol/dl
		ser			25–125 U/l
Amoniemie		sînge venos și LCR	80–110 µg/dl		40–65 mmol/l
Angiotensină I		urină	8–32 U.W.		1–17 U/l
		plasmă sânge venos perif. (EDTA)	11–88 pg/ml		11–88 ng/l
Angiotensină II		plasmă (EDTA) sânge arterial	2,4±1,2 ng/dl		24±12 ng/l
α_1-antitripsină		ser	78–200 mg/dl		0,78–2 g/l
Atg. carcinoembrionar		ser	nefumători : <2,5 ng/ml		<2,5 µg/l
ASAT		ser			10–30 U/l
Bicarbonați		ser	18–23 mEq/l		18–23 mmol/l

Scanned with OKEN Scanner

TEST		PRODUS BIOLOGIC		UNITĂȚI CONVENȚIONALE	UNITĂȚI INTERNAȚIONALE
Bilirubină	totală (BRT)	ser		0,2—1 mg/dl	3,4—17,1 μmol/l
		urină		negativ	negativ
	conjugată (directă) BRD	ser		0,02 mg/dl	0,34 μmol/l
Calciu total		ser		8,4—10,2 mg/dl	2,10—2,55 mmol/l
		urina/24 h		100—300 mg/dl	2,5—7,5 mmol/dl
		LCR		4,2—5,4 mg/dl	1,08—1,35 mmol/l
Capacitatea totală de legare a Fe (CTLF)		ser		250—400 μg/dl	44,75—71,6 μmol/l
β-caroten		ser		60—200 μg/dl	1,12—3,22 μmol/l
Catecolamine	fracțiuni	urină/24 h	Dopamină	65—400 μg/dl	424—2 612 nmol/dl
			Epinefrină	0—15 μg/dl	0—82 nmol/dl
			Norepinefrină	0—100 μg/dl	0—590 nmol/dl
		plasmă (EDTA)	Dopamină	<136 pg/ml	<888 pmol/l
			Epinefrină	<88 pg/ml	<480 pmol/l
			Norepinefrină	104—548 pg/ml	615—3 240 pmol/l
	libere	urină/24 h			<280 μg/dl

Scanned with OKEN Scanner

17-cetosteroizi	urină/24 h				M	5—23 mg/dl
					F	3—15 mg/dl
17-cetosteroizi totali	urină/24 h	M		8—20 mg/dl		28—70 μmol/dl
		F		6—15 mg/dl		21—52 μmol/dl
ceruloplasmină	ser	15—60 mg/dl				150—600 mg/l
Cloruri	ser sau plasmă (heparină)	98—106 mEq/l				98—106 mmol/l
	LCR	118—132 mEq/l				118—132 mmol/l
	urina/24 h	110—250 mEq/dl				110—250 mmol/dl
CO_2 total	ser sau plasmă (heparină)	23—29 mEq/l				23—29 mmol/l
Coeficient de saturare cu oxigen	sânge integral arterial (heparină)	95—99%				0,95—0,99
Coeficientul de saturare a transferinei cu Fe (CST)	ser	20—55%				0,20—0,55
Colesterol total	ser sau plasmă (EDTA)	20—29 ani	M	<194 mg/dl		5,02 mmol/l
			F	<184 mg/dl		4,77 mmol/l
		30—39 ani	M	<218 mg/dl		5,65 mmol/l
			F	<202 mg/dl		5,23 mmol/l
		40—49 ani	M	<231 mg/dl		5,98 mmol/l
			F	<223 mg/dl		5,78 mmol/l
		⩾50 ani	M	<252 mg/dl		6,53 mmol/l
			F	<230 mg/dl		5,36 mmol/l

Scanned with OKEN Scanner

TEST			PRODUS BIOLOGIC	UNITĂȚI CONVENȚIONALE	UNITĂȚI INTERNAȚIONALE
Complement	total		Plasmă (EDTA)	75—160 U/ml	75—160 kU/l
	Componente	C_{1q}	ser	6,5±0,7 mg/dl	65±7 mg/l
		C_{1r}	ser	2,5—3,8 mg/dl	25—38 mg/l
		C_{1s}	ser	2,5—3,8 mg/dl	25—38 mg/l
		C_2	ser	2,8±0,6 mg/dl	28±6 mg/l
		C_3 (β_1-C-globulină)	ser	80—155 mg/dl	800—1 550 mg/l
		C_4 (β_1-E-globulină)	ser	13—37 mg/dl	130—370 mg/l
		C_5 (β_1-E-globulină)	ser	6,4±1,3 mg/dl	64±13 mg/l
		C_6	ser	5,6±0,8 mg/dl	56±8 mg/l
		C_7	ser	4,9—7 mg/dl	49—70 mg/l
		C_8	ser	4,3—6,3 mg/dl	43—63 mg/l
		C_9	ser	4,7—6,9 mg/dl	47—69 mg/l
Consum de protrombină			sânge integral (fără anticoagulant)		>30"
Coproporfirine			urina/24 h	34—234 µg/dl	51—351 nmol/dl
			fecale	400—1 200 µg/dl	600—1 800 nmol/dl
Corpi cetonici (calitativ)			ser	negativ (0,5—3 mg/dl)	negativ (5—30 mg/l)
			urina		negativ

Scanned with OKEN Scanner

Corticosteron	ser sau plasmă (heparină, EDTA sau oxalat)	0,13—2,3 µg/dl		3,75—66 nmol/l
Cortizol	ser sau plasmă heparinată	ora	8,00 : 5—23 µg/dl	138—635 nmol/l
		ora	16,00 : 3—15 µg/dl	82—413 nmol/l
		ora	20,00 : <=50% din ora 8,00	82—413 nmol/l
Cortizol liber	urina/24 h	10—100 µg/dl		27—276 nmol/dl
Creatinină	ser sau plasmă			0,6—1,2 mg%
Creatinkinază	ser			M 38—174 U/l
				F 96—140 U/l
Cupru	ser	M	70—140 µg/dl	10,99—21,98 µmol/l
		F	80—155 µg/dl	12,56—24,34 µmol/l
	eritrocite cu heparină	90—150 µg/dl		14,13—23,55 µmol/l
	urina /24 h	15—30 µg/dl		0,24—0,47 µmol/dl
Dehidroepiandrosteron seric	ser	M	1,7—4,2 ng/ml	6—15 nmol/l
		F	2—5,2 ng/ml	7—18 nmol/l
Dehidroepiandrosteron sulfat	ser sau plasmă (heparină sau EDTA)	M	1,99—3,34 µg/ml	5,2—8,7 µmol/l
		F	premenopauzal 0,82—3,38 µg/ml	2,1—8,8 µmol/l
			postmenopauzal 0,11—0,61 µg/ml	0,3—1,6 µmol/l
			sarcină 0,23—1,17 µg/ml	0,6—3 µmol/l
11-deoxicortizol	plasmă cu heparină, EDTA, oxalat	1—7 µg/dl		30—200 nmol/l

Scanned with OKEN Scanner

TEST	PRODUS BIOLOGIC	UNITĂȚI CONVENȚIONALE		UNITĂȚI INTERNAȚIONALE
Enzima de conversie a angiotensinei (ECA)	ser			23—57 U/l
Estradiol (E_2)	ser sau plasmă (heparină sau EDTA)	M	8—36 pg/ml	29—132 pmol/l
		F	folicular 10—30 pg/ml	37—330 pmol/l
			intermenstrual 100—500 pg/ml	370—1 835 pmol/l
			luteal 50—240 pg/ml	184—880 pmol/l
			postmenopauzal 10—30 pg/ml	37—100 pmol/l
	urina/24	M	0—6 mg/dl	0—22 nmol/dl
		F	folicular 0—3 μg/dl	0—11 μmol/dl
			ovulație 4—14 μg/dl	15—51 nmol/dl
			luteal 4—10 μg/dl	15—37 nmol/dl
			postmenopauzal 0—4 μg/dl	0—15 nmol/dl
Estriol total (E_3)	ser	M și F neânsărcinate <2 ng/ml		<7 nmol/l

Scanned with OKEN Scanner

Estrogeni totali	ser	M	40–115 pg/ml				40–115 ng/l
		F	ciclu	1–10z	61–394 pg/ml		61–394 ng/l
				11–20z	122–437 pg/ml		122–437 ng/l
				21–30z	156–350 pg/ml		156–350 ng/l
			prepubertal sau postmenopauză <=40 pg/ml				<=40 ng/l
	urina/24 h					M	5–25 µg/dl
						F	preovulație 4–25 µg/dl
							ovulație 28–100 µg/dl
							luteală 22–80 µg/dl
							sarcină < 45 000 µg/dl
							postmenopauză 1–7 µg/dl
Estrona (E_1)	ser	M	30–170 pg/ml				11–630 pmol/l
		F	folicular 20–150 pg/ml				75–555 pmol/l
	urină	M	3–8 µg/dl				11–30 nmol/dl
		F	variază cu ciclul 5–31 µg/ml				
Fosfatază acidă	ser					M	2,5–11,7 U/l
						F	0,3–9,2 U/l
Fosfatază alcalină	ser					Adult > 18 ani	
						M	56–155 U/l
						F	62–176 U/l

Scanned with OKEN Scanner

TEST	PRODUS BIOLOGIC	UNITAȚI CONVENȚIONALE		UNITAȚI INTERNAȚIONALE	
α_1-fetoproteină	ser	< 30 ng/ml		< 30 µg/l	
feritină	ser	M	15–200 ng/ml	15–200 µg/l	
		F	12–150 ng/ml	12–150 µg/l	
fibrinogen	plasmă (citrat de sodiu)	200–400 mg/dl		2–4 g/l	
fier (Fe)	ser	M	50–160 µg/dl	8,95–28,64 µmol/l	
		F	40–150 µg/dl	7,16–26,85 µmol/l	
folați	ser	1,8–9 ng/ml		4,1–20,4 nmol/l	
fosfor anorganic	ser	2,7–4,5 µg/dl		0,87–1,45 nmol/l	
	urina/24 h	0,4–1,3 g/dl		13–42 mmol/dl	
gastrină	ser	< 100 µg/ml		< 100 ng/l	
glicemie	ser	70–110 mg/dl			
T.T.O.G. (Test toleranță orală la glucoză)	ser	mg/dl N	Diabet	mmol/l N	Diabet
		a jeunne 70–105	> 140	3,5–5,8	> 7,8
		60′ 120–170	⩾ 200	6,7–9,4	⩾ 11
		90′ 100–140	⩾ 200	5,6–7,8	⩾ 11
		120′ 70–120	⩾ 140	3,9–6,7	⩾ 7,8

Scanned with OKEN Scanner

Gonadotropina corionică — subunitatea β (β-HCG)	ser sau plasmă (EDTA)			<3 Ui/l	
Gama-glutamil transferaza	ser	—		M	9—50 U/l
				F	8—40 U/l
Glucozo-6-fosfat-dehidrogenază în eritrocite	sânge integral ACD, EDTA sau heparină	12,1±2,09 U/g Hb		0,78±0,13 MU/mol Hb	
grăsimi fecale	fecale /72 h	<7 g/dl		—	
Haptoglobină	ser	83—267 mg/dl		830—2 670 mg/l	
HDL-colesterol	ser sau plasmă (EDTA)	M	>90 mg/dl	>0,75 mmol/l	
		F	>35 mg/dl	>0,91 mmol/l	
Hematocrit (Ht)	sânge integral (EDTA)	M	41—53%		
		F	36—46%		
Hemoglobină (Hb)	sânge integral (EDTA)	M	13,5—17,5 g/dl		
		F	12—16 g/dl		
	plasmă (heparină, ACD)	1—4 mg/dl			

Scanned with OKEN Scanner

TEST		PRODUS BIOLOGIC	UNITĂȚI CONVENȚIONALE			UNITAȚI INTERNAȚIONALE
Hb — electroforeză		sânge integral pe EDTA, citrat sau heparină	Hb A > 95% Hb A_2: 1,5—3,5% HB F < 2%			
Hb A_{1c} (electroforeză)		sânge integral (heparină, EDTA, oxalat)	5,6—7,5% din Hb totală			fracțiunea Hb 0,056—0,075
17-hidroxiprogesteron		ser	M		0,2—1,8 ng/ml	0,6—5,4 nmol/l
			F		0,2—3 ng/ml	0,6—9 nmol/l
hormon luteinizat (LH)		ser sau plasmă (heparină)	M		6—23 mUi/ml	6—23 Ui/l
			F		5—150 mUi/ml	5—150 Ui/l
Imunoglobuline (Ig)	A	ser	76—390 mg/dl			760—3 900 mg/l
	D	ser	0—8 mg/dl			0—80 mg/l
	E	ser	0—380 Ui/ml			0—380 kUi/l
	G	ser	650—1 500 mg/dl			0,65—1,5 g/l
		LCR	0,5—5 mg/dl			5—50 mg/l
	M	ser	55—300 mg/dl			550—3 000 mg/l
Lactat-dehidrogenază (LDH)		ser	—			210—420 U/l
LDL-colesterol		ser	M	20 ani	128 mg/dl	< 3,31 mmol/l
				50 ani	166 mg/dl	< 4,30 mmol/l
			F	20 ani	127 mg/dl	3,25 mmol/l
				50 ani	170 mg/dl	4,40 mmol/l

Scanned with OKEN Scanner

			%	fracțiune din total
LDH-electroforeza	ser	1	14–26%	0,14–0,26
		2	29–39%	0,29–0,39
		3	20–26%	0,20–0,26
		4	8–16%	0,08–0,16
		5	6–16%	0,06–0,16
lipaze	ser		—	10–150 U/l
lizozim	ser sau plasmă		0,4–1,3 mg/dl	4–13 mg/l
Magneziu (Mg)	ser		1,3–2,1 mEq/l	0,65–1,05 mmol/l
Methemoglobină	sânge integral (EDTA, heparină sau ACD)		0,06 g/dl	9,3 μmol/l
Mioglobină	ser			M: 49±17 μg/l
				F: 35±14 μg/l
	urină			negativ
Osmolaritatea plasmei și urinei	ser			275–295 mOsm/kg
				După 12 h de restricție hidrică >850 mOsm/kg
	urina/24 h			50–1 400 mOsm/kg în funcție de ingestia hidrică
				După 12 h de restricție hidrică 300–900 mOsm/kg

Scanned with OKEN Scanner

TEST	PRODUS BIOLOGIC	UNITAȚI CONVENȚIONALE		UNITĂȚI INTERNAȚIONALE
Oxalați	ser	1—2,4 µg/ml		11—27 µmol/l
Oxigen (PO_2)	sânge integral arterial (heparină)	83—100 mmHg		11—14,4 KPa
pH la 37° C	sânge integral arterial (heparină)			7,35—7,45
Porfobilinogen cantitativ	urina/24 h	0,2 µg/dl		0—8,8 µmol/dl
	urină proaspăt emisă			negativ
	ser	3,5—5,1 mEq/l		3,5—5,1 mmol/l
	plasmă cu heparină	3,5—4,5 mEq/l		3,5—4,5 mmol/l
Pregnandiol	urina/24 h	M	0,6—1,5 mg/dl	1,9—4,7 µmol/dl
		F	0,2—7 mg/dl	0,6—22 µmol/dl
Pregnantriol	urina/24 h	<2 mg/dl		<5,9 µmol/dl
Pregnenolon	ser	0,3—2 ng/ml		0,9—6,3 nmol/l
Progesteron	ser	M	0,12—0,3 ng/ml	0,38—0,95 nmol/l
		F	0,02—30 ng/ml	0,06—95 nmol/l
Prolactină (PRL)	ser	M	<20 ng/ml	<20 µg/l
		F	5—40 ng/ml	5—40 µg/l

Scanned with OKEN Scanner

Proteine	totale	ser	6,4–8,3 g/dl		64–83 g/l
	Electroforeză	ser	Albumine	3,5–5 g/dl	35–50 g/l
			a_1-glob	0,1–0,3 g/dl	1–3 g/l
			a_2-glob	0,6–1 g/dl	6–10 g/l
			β-glob	0,7–1,1 g/dl	7–11 g/l
			T-glob	0,8–1,6 g/dl	8–16 g/l
Proteine totale		urina/24 h	50–80 mg/dl – în repaus		
		LCR	15–45 mg/dl		150–450 mg/l
Proteina „C" reactivă		ser	68–8 200 ng/ml		68–8 200 µg/l
Protoporfirine		sânge integral (heparină sau EDTA)	<50 µg/dl RBC		<0,89 mol/l RBC
		fecale/24 h	<1 500 µg/dl		<2,67 µmol/dl
Renină		plasmă (EDTA)	4, ±2,9 ng/ml/oră		4,5±2,9 µg/l/oră
Reticulocite-nr		sânge integral (EDTA, heparină sau oxalat)	0,5–1,5% din eritrocite		
Sodiu (Na)		ser sau plasmă (heparină)	136–146 mEq/l		136–146 mmol/l
		urina /24 h	40–220 mEq/dl		40–220 mmol/dl
Sulfhemoglobină		sânge integral pe EDTA sau heparină	⩽1% din totalul Hb		
Testosteron	liber	ser	M	7,9±2,3 ng/dl	27±8 pmol/l
			F	0,31±0,07 ng/dl	10,8±2,4 pmol/l
	total	ser	M	572±135 ng/dl	19,8±4,7 nmol/l
			F	37±10 ng/dl	1,3±0,3 nmol/l
		urină	M	40–135 µg/dl	139–470 nmol/l
			F	2–12 µg/dl	7–42 nmol/l

Scanned with OKEN Scanner

TEST		PRODUS BIOLOGIC	UNITAȚI CONVENȚIONALE		UNITAȚI INTERNAȚIONALE
Tireoglobulina		ser	< 50 ng/ml		< 50 μg/l
Tiroxină	liberă	ser	0,8–2,4 ng/dl		10–30 pmol/l
	totală (T_4)	ser	5–12 μg/dl		65–155 nmol/l
T_4		ser			1,2–5 Ui/dl
Transcortină		ser	M	1,5–2 mg/dl	15–20 mg/l
			F	1,6–2,1 mg/dl	16–21 mg/l
Transferină		ser	220–400 mg/dl		2,20–4 g/l
Trigliceride (T.G.)		ser după 12 ore postprandial	M	44–288 mg/dl	0,50–3,25 mmol/l
			F	40–247 mg/dl	0,45–2,79 mmol/l
Triiodotiromina	liberă	ser	230–600 pg/dl		3,54–10,16 pmol/l
	totală (T_3)	ser	120–195 ng/dl		1,85–3 mmol/l
T.S.H.		plasmă	2–10 μUi/μml		2–10 μUi/ml
T.R.H.		plasmă	5–60 pg/ml		5–60 ng/l
Timp parțial de tromboplastină activată		sânge integral (citrat de Na)			25″–35″
Timp parțial de tromboplastină		sânge integral (citrat de Na)			60″–85″
Timp de protrombină		sânge integral pe citrat de Na			18″–22″
Timp de trombină		sânge integral pe citrat de Na			9″–13″
Trombocite- nr		sânge integral pe EDTA	150–400 · 10^3/μl (mm^3)		150–400 · 10^9/l

Scanned with OKEN Scanner

Uree	ser sau plasmă		7–18 µg/dl	2,5–6,4 mmol/l
	urină		12–20 g/dl	0,43–0,71 mol/dl
Urobilinogen	urină (2 ore)		0,1–0,8 U.E.	0,1–0,8 U
	urină (24 h)		0,5–4 U.E.	0,5–4 U
	fecale		40–280 mg/dl	67–473 µmol/dl
Uroporfirine	urină/24 h		<50 µg/dl	<60 nmol/dl
	fecale /24		10–40 µg/dl	12–48 nmol/dl
	eritrocite pe heparină sau EDTA			negativ
Vitamina A	ser		30–65 µg/dl	1,05–2,27 µmol/l
Vitamina B_1 (tiamină)	ser		0–2 µg/dl	0–75 nmol/l
Vitamina B_2 (Riboflavină)	urină		80–269 µg/g creatinină	24–81 µmol/mol creatinină
Vitamina B_6 (piridoxină)	plasmă (EDTA)		3,6–18 ng/ml	14,6–72,8 nmol/l
Vitamina B_{12}	ser		100–700 pg/ml	74–516 pmol/l
Vitamina C	plasmă (oxalat, heparină sau EDTA)		0,6–2 mg/dl	34–114 µmol/l
Vitamina E	ser		5–20 µg/ml	11,6–46,4 µmol/l
1,25 dehidroxi-vit. D_3	ser		35–45 pg/ml	60–108 pmol/l
25-hidroxi-vit D_3	plasmă (heparină)	vara	15–80 ng/ml	37,4–200 nmol/l
		iarna	14–42 ng/ml	34,9–105 nmol/l
volum plasmatic	plasmă pe heparină	M	25–43 ml/kg	0,025–0,43 l/kg
		F	28–45 ml/kg	0,028–0,45 l/kg
volum sangvin	sânge integral pe heparină			M 52–83 ml/kg
				F 50–75 ml/kg
Zinc (Zn)	ser		70–150 µg/dl	10,7–22,9 µmol/l

Scanned with OKEN Scanner

BIBLIOGRAFIE SELECTIVĂ

ALINESCU R., ANASTASATU C., BRUKNER F. — Pneumologie, Ed. Medicală, București, 1965.

ARMSTRONG L.M. — Electrocardiograma. Ed. Wright. Bristol, 1985.

BARBARA L., PORRO G.B., CHELI R., LIPKIN M. — Nutrition in Gastrointestinal Disease. Ed. Raven Press. New York, 7987.

BENNETT D. — Cardiac Aritmias — Second Ed. Wright, Bristol 1985.

BOULTON J.B., BRIGGS D., HARGRAVE T. — Dignosis and mangement of Renal and Urinary Diseases. Ed. Blac well Scientific Publications 1982.

BOCKUS L.H. — Gastroenterology, vol. I, vol. II, vol. III. Ed. W.B. Saunders Company, 1966.

BUMBĂCESCU N. — Manual de Ftiziologie. Ed. Medicală, București, 1962.

BRAUNWALD E. — Heart Disease, Ed. W.B. Saunders Company, vol. I, vol. II, 1983.

BRUCKNER I. — Medicina internă, vol. I, vol. II, Ed. Medicală, București, 1980.

CECIL — Text Book of Medicine, vol. I, vol. II, Ed. W.B. Saunders Company, 1988.

CHAMBERLAIN E.N. — Symptoms and signs in Clinical Medicine Ed. Bristol J. Wright, 1980.

CHESSELL J.G. et al. Diagnostic Picture Tests in Clinical Medicine vol. 1, 2, 3 and 4 — Ed. Wolfe Medical Publications, 1984.

CHISLEAG G. — Radiologie medicală, vol. I vol. II., Ed. Litera, București, 1986.

CHIRICUȚĂ I. — Cancerologie, vol. I, vol. II, Ed. Medicală, București, 1984.

CONN'S RAKEL — Current Therapy, Ed. W.B. Saunders Company, 1989, 1990, 1991.

CONN — Current Diagnosis, Ed. W.B. Saunders Company, 1985.

CONOVER M. — et. al Electrocardiographie pratique — Ed. Meloine Paris, 1977.

CORDAY E, IRVING D. — Disturbance of Heart rhytm and conduction. Ed. W.B. Saunders, 1962.

CROFTON J., DOUGLAS. — Respiratory Disease, Third edition Blockwell, Scientific Publication, 1981.

— Compendium Suisse Des Medicaments, vol. I, vol. II, Documend S.A. Bâle, 1989.

DOBRESCU D. — Farmacoterapie practică, vol. I, vol. II. Ed. Medicală, București, 1989.

DREYFUSS S.B. — Hematologie, Ed. Flammarion, 1984.

DUBIN DALE — Lecture Acceleree de l'ECG, Ed. Meloine, Paris, 1976.

DUDEA C. — Electrocardiografie teoretică și practică. Ed. Medicală, București, 1981.

DUMITRAȘCU D. — Litiaza biliară. Ed. Academiei România, București, 1989.

FABRE J. — Therapeutique Medicale, Deuxième edition, Flammarion Medicine Sciences.

Scanned with OKEN Scanner

FICA V. — Explorarea morfofuncțională a rinichiului în practica medicală. Ed. Medicală, București, 1969.
FLAMENBAUM W., HAMBURGER J.R. — Nephrology, Ed. J.B. Lippincott Company, 1982.
FODOR O. — Tratat elementar de medicină internă vol. I, vol. II, Ed. Dacia, Cluj, 1973.
FRANCOIS JEAN — Cardiologie, Ed. Mc Graw Hill 1989.
FRIEDBERG C. — Diseases of the heart, vol. I, vol. II, Ed. W.B. Saunders, 1981.
GALAMBOS J. HERSCH T. — Digestive Diseases Ed. Boston Butterworth Publisher, 1983.
GIRDWOOD H.R. — Text book of medical treatment, Ed. Churchill Livingstone 198.
GODEAU P. — Traite de Medicine, vol. I, vol. II, Dauxieme, Ed. Flammarion, Paris, 1987.
GOIA I. — Propedeutică medicală, Ed. didactică și pedagogică, București, 1979.
GOVAN A., MACFARLANE D. — Pathology Illustrated Ed. Churchill Livingstone Edinburg, 1981.
GUERLAND H. — Uremia Therapy Ed. Springer Verlag, 1986.
HARRISON R.T. — Principles of internal medicine eleventh, Ed. Mc Graw Hill Company, 1987.
HAȚIEGANU I., GOIA I. — Tratat elementar de Semiologie și Patologie medicală, vol. I, II și III, ediția I 1934, ediția a II-a 1948, Cartea Românească, Cluj.
HAȚIEGANU I. — Clinică și patologie medicală, vol. I, Ed. Medicală, București, 1955.
HAȚIEGANU I. — Clinică și patologie medicală, vol. II. Ed. Medicală, București, 1958.
HAȚIEGANU I. — Curs de patologie medicală vol. 1, 2, 3, 4, 5, 6 și 7. Litografia Învățământului, Cluj, 1967.
HEGGLIN R. — Le diagnostic en Medicine Interne, Ed. Mansson, Paris, 1982.
HURST J.W. — The heart. Fourth edition, Mc Graw Hill Book, Company, 1982.
HURST J.W. — Medicine Clinique, Ed. Masson, Paris, 1987.
ILINESCU I. — Contribuții experimentale la rolul timusului și limfocitului T în patologia carditei reumatice — Teză doctorat 1969.
ILINESCU I. — Semiologia generală cardiovasculară. Ed. Medicală, București, 1972.
ILINESCU I. — Clinică și patologie medicală. Curs litografiat, vol. I, II, III și IV, Reprografia Universității Craiova, 1990.
JEAN DI MATTEO — Cardiologie, Expansion Scientifique Française, 1983.
JUVARA I. — Patologie chirurgicală, vol. VI, Ed. Medicală, București, 1986.
KAHN M., PELTIER A. — Maladies Sistemiques, Ed. Flammarion Medicine Science, 1982.
KELLEY W., HARRIS E., RUDDY S., SLEDGE C. — Text Book of Rheumatology, Ed. W.B. Saunders, 1981.
KUMAR J.P., CLARK L.M., JACKSON F.W. — Medicine Interne, Ed. Bailliere, Tindall London, Toronto, 1989.
LUISADA A. — Cardiology An Encyclopedia of the cardiovascular system, I, II, III, IV. Ed. Mc Graw Hill, 1969.
MATHE G., RICHET G. — Semiologie medicale, Ed. Flammarion, Paris, 1981.
MORARU I. — Anatomie patologică, vol. I, vol. II. Ed. Medicală, București, 1980.
NEAGU V. — Urologie, Ed. didactică și pedagogică, București, 1981.
NEGOIȚĂ C., VLAICU R., DUMITRAȘCU D. — Clinică medicală, Ed. Didactică și pedagogică, București, 1983.

Scanned with OKEN Scanner

PANAITESCU G. — Patologie medicamentoasă curentă. Ed. Medicală, București, 1974.
PASTEUR V., RADOT, et al Pathologie medicale Fascicules 1, 2, 3, 4, 5, 7, 8 și 11. Ed. Flammarion, Paris, 1980.
PĂUN R. — Terapeutică medicală vol. I, II, III. Ed. Medicală, București, 1982.
PĂUNESCU PODEANU — Baze clinice pentru practica medicală, Ed. Medicală, București, 1981l
PETZ L.D., GARRATTY G. — Acquired Immune Hemolytic Anemias. Ed. Churchill Livingstone, New York, 1980.
POPA G. — Vademecum de urgențe medicale, Ed. Medicală, București, 1981.
POP D., POPA I. — Patologia sistemului cav inferior. Ed. Medicală, București, 1973.
PROCA E. — Patologie chirurgicală, vol. VIII. Ed. Medicală, București, 1986.
SANDOE E, OLESEN K. — Simposion on Cardiac Arrhythmias, Published by A.B. Astra Sweden, 1970.
SEZE RYCKEWAERT — L'actualité a humatologique, Ed. Expansion Scientifique, 1982.
SEZE RYCKEWAERT — Maladies des os et des articulation (Mise a pour, 1983).
SHERLOCK, SHEILA — Disease of the liver and biliary sistem, sixth, Ed. Blackwell Scientific Publication, 1981.
SLEISENGER M., FORDTRAN J. — GASTROINTESTINAL Disease seconded, W.B. Saunders, 1978.
SMITH L., THIER S — Pathopysiology, Ed. W.B. Saunders, 1981.
SOKOLOW M. — Clinical Cardiology, third, Ed. Lange Medical, Publication, 1981.
SPIRO H. — Clinical Gastroenterology, third, Ed. Mac Lillan Publising, 1983.
STEIN J. — Internal Medicine, second. Ed. Little Brown Company, 1987.
STITES D. — Basic and Clinical Immunology. Fourth Ed. Lange Medical Publication, 1982.
TĂNĂSESCU R. — Diagnosticul hematologic, vol. II. Ed. Dacia, Cluj, 1974.
ȚURCANU L., SABĂU I. — Nefrologie pediatrică. Ed. Medicală, București, 1977.
THEML H. — Atlas d'hematologie practique. Ed. Masson, Paris, 1985.
VOICULESCU M. — Boli infecțioase. Ed. a III-a, Ed. Medicală, București, 1981.
WEATHERALL D.J., WARELL D.A. — Oxford Text book of Medicine, Ed. ELBS Oxford University, 1987.
WILLIAMS W.I. — Beutler Haematology. Ed. Mc Graw Hill, 1983.
WINTROBE W. — Clinical Haematology, eight. Ed. Lea and Fribger, 1981.
ZATOROFF M. — Physical sings in General Medicine. Ed. Wolfe Medical Publication London 1976.
* * * Dictionnaire Vidal 1990 și 1991.
* * * Dictionnaire Therapeutic. Medicine Digest 1990.

Plan editură : 9781
Coli de tipar : 34
Bun de tipar : 20.IV.1994

Imprimeria „Oltenia" Craiova
Str. B-dul Mareșal Ion Antonescu Nr. 102
Cd. 29

Scanned with OKEN Scanner

ISBN 973-30-2996-3

L 3200

Scanned with OKEN Scanner